日消外会誌　27（5）：1080～1084，1994年

充実性腫瘍との鑑別が困難であった繊毛性（前腸性）肝嚢胞の1例

熊本大学医学部第2外科，同　附属病院病理部*
阿部　道雄　　加古　博史　　片渕　　茂
高野　　定　　石丸　靖二*　　小川　道雄

症例は57歳の男性．前庭部小彎のIIc型早期胃癌の診断をうけ，手術目的にて当科に入院．術前検査として施行したultrasonography（US）にて，肝S4区域に大きさ19×14mmの嚢胞性病変を認め，その内腔に嚢胞壁から隆起した充実性腫瘍を思わせるechogenic massを認めた．Computerized tomography（CT）では病巣はlow density areaを呈し，充実性腫瘍像は描出されなかった．早期胃癌に合併した肝嚢胞腺腫（腺癌）の疑いを否定できず，手術を施行した．術中USでもより明瞭なechogenic massを認めたため，胃切除と同時に核出術を施行した．摘出標本は単房性嚢胞で，内容は灰白色粘稠な液体であり，隆起性病変は認めなかった．病理学的検索にて繊毛性（前腸性）肝嚢胞と診断された．本疾患はまれな疾患であるが，US検査でechogenic massを呈する傾向があり，充実性腫瘍との鑑別診断上重要であると思われた．

Key words: hepatic cyst, ciliated foregut cyst, early gastric cancer

はじめに

肝嚢胞は画像診断上しばしば認められる疾患であり，通常は嚢胞特有の内部透亮像を示すことからその診断は比較的容易である．しかし今回，画像診断上興味ある像を呈し，肝の充実性腫瘍との鑑別が困難であった繊毛性（前腸性）嚢胞を経験した．本疾患はまれであり[1]，また嚢胞腺腫（腺癌）との鑑別診断上重要と考えられるので，本邦報告例を集計し，文献的考察を加えて報告する．

症　例

症例：57歳，男性

主訴：心窩部不快感

既往歴・家族歴：特記すべきことなし．

現病歴：平成3年3月，心窩部不快感のため近医を受診し，内服薬治療にて軽快した．同年9月，胃内視鏡検査をうけ，IIc型早期胃癌を指摘され，手術目的にて当科に入院した．

入院時現症：理学所見上は著変なし．

血液・生化学的検査所見：異常は認められず，carcinoembryonic antigen（CEA）やα-fetoproteinは正常値であった．

胃内視鏡検査・上部消化管造影X線検査所見：胃前庭部の小彎後壁にIIc型早期胃癌を認めた．0′IIc M′と診断された．

US所見：術前スクリーニングとして施行したが（TOSHIBA SSA-250 3.75MHz），肝のS4区域に，後方エコーの増強をともなう，大きさ19×14mmの単房性嚢胞性病変を認めた．病変は単発性で，内腔に隆起したechogenic massを認めた（**Fig. 1**）．嚢胞壁から隆起性に増殖した充実性腫瘍を疑い，USガイド下針

Fig. 1 Ultrasonography: A well-demarcated cystic lesion with an enhanced back echo is found in S4 segment of the liver, and an echogenic mass is found in the cystic lesion.

＜1993年12月8日受理＞別刷請求先：加古　博史
〒860　熊本市本荘1－1－1　熊本大学医学部第2外科

Fig. 2 Computerized tomography: Plain CT shows lower density mass with a homogenous inner structure than surrounding liver (arrow). This lesion was not enhanced.

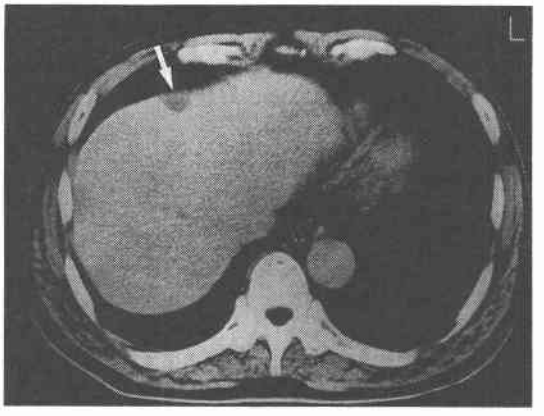

Fig. 3 Magnetic resonance imaging: (A); T1-weighted image shows a iso/low intensity mass with unclear margin (arrow head). (B); T2-weighted image shows high intensity area with homogenouse structure (arrow).

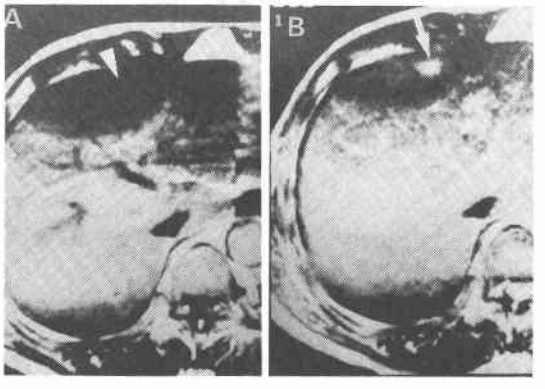

Fig. 4 Ultrasonography through lapalotomy: An echogenic mass in the cystic lesion is clearly demonstrated, and the mass was not transformed in shape after vibration by hands.

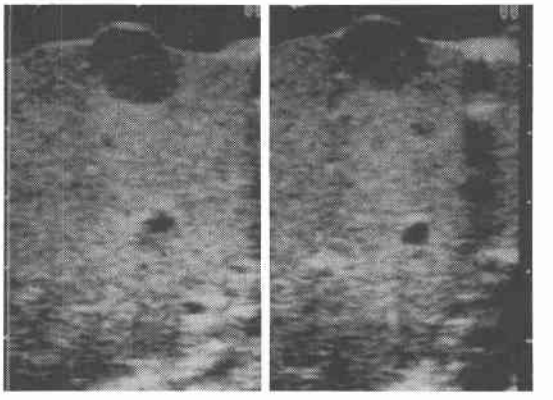

Fig. 5 Resected specimen (cut surface): No mass is observed in the cyst other than 2ml of viscous tan liquid.

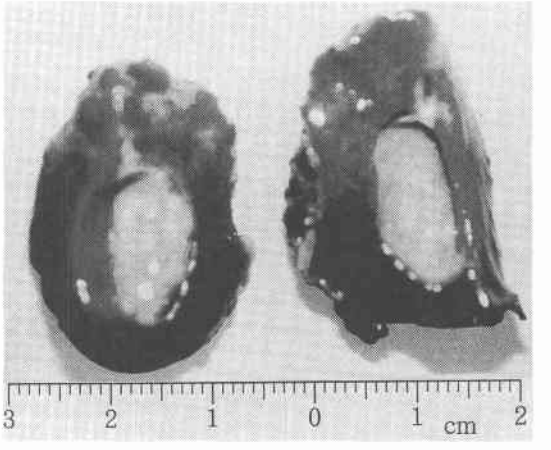

生検を試みたが，腫瘍と思われる部分から組織片を採取することはできなかった．

CT所見：肝S4区域の表面近くに境界明瞭なlow density areaを認めた．Hansfield値：60で，通常の嚢胞よりややhigh densityであった．しかし，US検査で認められたechogenic massに一致する充実性腫瘍像は不明瞭であり，造影効果もみられなかった（**Fig. 2**）．

Magnetic resonance imaging（MRI）所見：S4区域の病巣はT1強調（**Fig. 3a**）ではわずかにlow intensity areaとして描出され，T2強調（**Fig. 3b**）ではhigh intensityの所見を示した．しかし，内腔には充実性腫瘍像は描出されなかった．

腹腔動脈造影所見：選択的固有肝動脈造影を施行したが，明らかな所見は得られなかった．

以上より，早期胃癌に併存する肝の嚢胞腺腫または嚢胞腺癌などの充実性腫瘍を疑い，手術を施行した．

手術所見・術中US所見：肝の病巣は術中US（ALOKA 7.5MHz）でも，術前USと同様の嚢胞内に隆起したechogenic massがより明瞭に描出され，そのUS像は肝を用手的に振動させてもdebrisのような形態の変化はみられなかった（**Fig. 4**）．そのため，

Fig. 6 Histopathological findings (HE stain): (A); On low power view, an unilocular cyst is located at the surface of liver. (B); On high power view, the cyst was lined by pseudostratified ciliated columnar epitelium with goblet cells, surrounded with bandle of smooth muscle fibers.

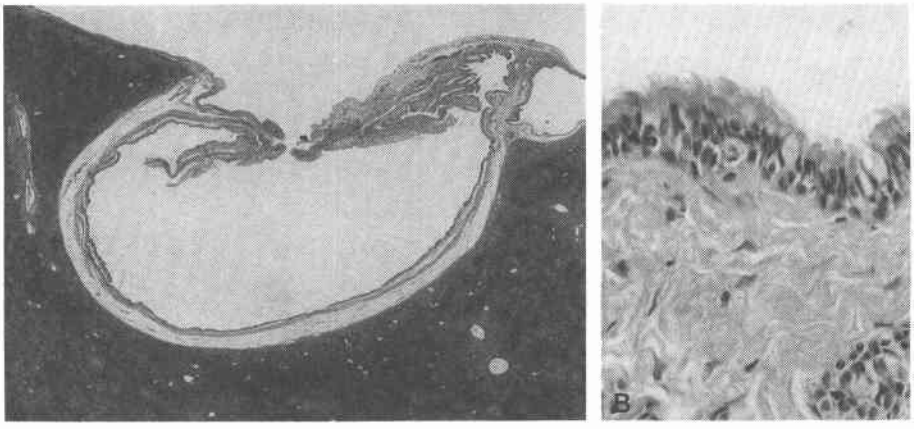

やはり充実性腫瘍を否定できず，約5mmのsafety marginをとり，腫瘍核出術を施行した．胃癌は「胃癌取扱い規約」[2]上，0IIcM，T1P0H0N0，Stage Iaであり，リンパ節郭清（D1）を伴う幽門側胃切除術を施行した．

摘出標本肉眼所見：明らかな被膜に覆われた大きさ1.5×1.0cmの単房性嚢胞で，その内腔には隆起性病変は認められなかった(**Fig. 5**)．内容は約2mlの乳白色調の混濁した高粘稠な液体であり，液体のCEA値は84ng/mlであった．

病理組織学的所見：嚢胞被膜は発達した筋繊維と結合組織よりなり，嚢胞壁内腔は異型性のない繊毛上皮に覆われていた．上皮組織内にはgoblet cell様の粘液産生細胞を認め，呼吸上皮類似の形態をとり，肝の繊毛性（前腸性）嚢胞と診断された（**Fig. 6**)．

考　察

繊毛性肝嚢胞は1896年にZahn[3]が肝および食道，肺の繊毛性嚢胞を14例集計報告した後，Hendersonら(1956)[4]が4例，Dardikら（1964)[5]とWheelerら(1984)[1]がそれぞれ1例を報告しているのみで，まれな疾患とされている[1]．本邦でも向井ら(1987)[6]の報告以前にはみられず，従来は非常にまれな疾患とされてきた．しかし，最近になり報告が増加し，1990年には6例が報告されている[7)~10)]．画像診断の普及により肝の嚢胞性疾患の診断が容易になったためと考えられ，今後もさらに増加してくるものと思われる．

病因についてWheelerら[1]は，発生学的に肝は食道や気管支と同様に前腸より生ずることをふまえて，この繊毛上皮と平滑筋を持つ肝嚢胞を前腸由来と推定し，繊毛性前腸性嚢胞として報告した．また，最近になりTeradaら[7]は，粘液の組織化学的・免疫組織学的検討から，繊毛性嚢胞は通常の単房性嚢胞の円柱上皮が繊毛上皮に化生性に変化したものではなく，胎児期前腸の遺残によるものであるとしている．

診断および臨床像について，本邦報告例に自験例を加えた8症例を検討した（**Table 1**)．平均年齢は58.8歳，男女比は6：2で，男性に多い．ほとんどが無症状で，偶然に発見されている．占居部位はS4・S5に多く，すべて単発性で，大きさは平均3.0cm（1.5～5.0cm）である．

US所見では記載のある症例の80%（4/5例）で嚢胞内部は高エコーやechogenic massを呈しており，なかには嚢胞内に発育した充実性腫瘍を思わせた症例もある[10]．野上ら[10]はこのエコー像の原因について，USガイド下穿刺により嚢胞内へ造影剤を注入し，内部のechogenic massが嚢胞の上方へ移動したことから，嚢胞内に比重の異なった2種類の液体が存在し，そのうちの高比重の液体がechogenic massを呈したと推測した．自験例でも，嚢腫内にechogenic massを認め，2層に分離した液体によって生じた可能性も考慮し，術中US時に用手的に肝を振動させたが，エコー像に変化はみられず，内容液もほぼ均一な粘稠な液体であった．したがって，自験例ではechogenic massの成因は明らかではないが，何らかのartifactによるもの

Table 1 Reported cases of ciliated hepatic foregut cyst in Japan

No.	reference	age /sex	location	size(cm) /no. of cyst	US	CT	symptoms	fluid in cyst
1	Mukai, '87[6]	61/M	S4	2.8×1.8/solitaly	echogenic mass	low	(−)	n.m.
2	Terada, '90[7]	59/F	left lobe of the liver adjacent to Glisson's capsule(S4?)	4×3/solitaly	n.m.	n.m.	n.m.	brown mucoid
3	Terada, '90[7]	69/M	right lobe of the liver ajoining Glisson's capsule(S5?)	2.5×2/solitaly	n.m.	n.m.	right flank pain	brown mucoid
4	Terada, '90[7]	41/M	right lobe of the liver just beneath Glisson's capsule(S4 or S5)	3×2.5/solitaly	n.m.	n.m.	(−)	brown mucoid
5	Kimura, '90[8]	67/M	left medial segment of the liver	3.5×3/solitaly	hyperechoic	high, enhance(−)	(−)	viscous tan
6	Sasaki, '90[9]	72/F	S4	2×2/solitaly	hyperechoic	high, enhance(−)	(−)	mucoid
7	Nogami, '90[10]	44/M	liver bed	5×3/solitaly	hyperechoic	low	(−)	white mucoid
8	Auther	57/M	S4	1.5×1/solitaly	echogenic mass	high, enhance(−)	(−)	viscous tan

US : findings in ultrasonography CT : findings in computerised tomography n.m. : not mentioned

と考えられた.

CT所見ではlow density areaとして描出されるものが多いが，ややhigh densityを呈した症例が2例みられる．しかし，内部は比較的均一な像を示し，US所見にみられるような充実性腫瘍像が描出されたという報告はない．また，enhanced CTを施行している3症例では造影効果はみられていない.

一般に嚢胞は，画像では内部透亮像など特徴的な所見を示し，診断を誤ることは少ない．しかし，繊毛性肝嚢胞では上に述べたようにUSでは高エコーを呈する傾向や，なかには腫瘍様のechogenic massを認めることがある．そのような場合は嚢胞腺腫（腺癌）との鑑別が問題となる．鑑別点としては，繊毛性嚢胞の場合には，大きさは多くは3cm程度であるが，嚢胞腺癌ではしばしば大きく成長し，5cmから15cmのものが61%を占めている[11]．また，嚢胞内腔に隆起したecho genic massは嚢胞腺癌（腺腫）が乳頭様増殖した場合にもみられるため[11)13]，US診断では鑑別が可能とは言い難い．しかし，CT所見では，繊毛性嚢胞で内腔に突出した像を認めた報告はないため，嚢胞腺腫（腺癌）との鑑別には有用と思われる.

画像診断で鑑別が困難な場合，最終的には穿刺細胞診が有用と考えられる．USやCTガイド下の穿刺を行い，充実性の腫瘍部分を生検したり，嚢胞液や細胞を吸引採取できれば診断可能であると思われる[6)12]．また，嚢胞腺癌では嚢胞液中のCEA値は高値を示し，穿刺液のCEA値が21ng/ml以上を示せば嚢胞腺癌を強く疑うべきであるという報告[13]があるが，繊毛性嚢胞についてみると，自験例の嚢胞液のCEAは84ng/mlであり，野上ら[10]の症例では22ng/ml，Teradaら[7]の症例でも高値であり，穿刺液中CEA値により繊毛性嚢胞を否定することは困難であると考えられる.

繊毛性嚢胞の治療については，嚢胞と診断できれば経過観察を行い，増大傾向や症状がみられるようであればエタノール局注療法を行えばよいと考えられる[14]．しかし，報告されている症例では経過観察された症例はなく，すべて切除術がなされており，診断の困難さがうかがわれる.

本疾患はUS診断上，嚢胞腺癌や腺腫とまぎらわしい像を呈することがあり，鑑別困難なため切除術の適応となることが多い．しかし，本疾患の存在を考慮し，USやCTガイド下で内容液の穿刺吸引をこころがければ，開腹術などの不要な侵襲をさけることができるのではないかと思われる.

本稿の要旨は第27回九州外科学会（1992年6月，那覇市）において報告した.

文　献

1) Weeler DA, Edmondson HA : Ciliated hepatic foregut cyst. Am J Surg Pathol 8 : 467−470, 1984
2) 胃癌研究会編：胃癌取扱い規約．第12版．金原出版，東京，1993
3) Zahn FW : Ueber mit Flimmerepithelien aus-

gekleidete Cysten des Oesophagus, der Pleura und der Leber. Virchows Archiv 143：170—187, 1896
4) Henderson SW, Gray HK, Dockerty MB: Benign tumors of the liver. Surg Gynecol Obstet 103：23—30, 1956
5) Dardik H, Glotzer P, Silver C: Congenital hepatic cyst causing jaundice: Report of a case and analogies with respiratory malformations. Ann Surg 159：585—592, 1964
6) 向井常人, 高橋正一郎, 小貫　誠ほか：超音波画像診断で肝嚢胞パターンを呈した気管上皮迷入の1例. 日超音波医会50回研発表会講論集：821—822, 1987
7) Terada T, Nakamura Y, Kono N et al: Ciliated hepatic foregut cyst: A mucous histostructural study in three cases. Am J Surg Pathol 14：356—363, 1990
8) Kimura T, Makuuchi M, Takayasu K et al: Ciliated hepatic foregut cyst with solid tumor appearrance on CT. J Comput Assist Tomogr 14：1016—1018, 1990
9) 佐々木素子, 寺田忠史, 中沼安二ほか：線毛性前腸性肝嚢胞の1例. 肝臓　31：1235—1239, 1990
10) 野上　陽, 野村康晴, 藪内以和夫ほか：肝繊毛上皮嚢胞の1例. 肝臓　31：1458—1463, 1990
11) 村上晃司, 樫本雅彦, 小野彰範ほか：肝嚢胞腺癌の1例と本邦報告58例の臨床的検討. 内科　63：549—554, 1989
12) 加藤則廣, 小森祐文, 岩井章子ほか：超音波誘導下吸引細胞診にて術前診断し得たcyst adenocarcinomaの1例. 肝臓　26：1242—1246, 1985
13) 竹原徹郎, 内藤雅文, 澤岡　均ほか：若年女性に発症した肝嚢胞腺癌の1例：本邦報告64例の文献的考察. 厚年病年報　15：173—182, 1988
14) 杉山　宏, 高橋利彰, 瀬古　章ほか：エタノール注入療法および経皮経肝胆道鏡下エタノール局注療法が有効であった肝嚢胞腺腫の1症例. 肝・胆・膵　25：1187—1192, 1992

A Case of Ciliated Hepatic Foregut Cyst Simulating a Solid Tumor

Michio Abe, Hirofumi Kako, Shigeru Katafuchi, Sadamu Takano, Yasuji Ishimaru* and Michio Ogawa
Department of Surgery II, Kumamoto University Medical School
*Department of Surgical Pathology, Kumamoto University Hospital

We report a case of ciliated hepatic foregut cyst showing echogenic mass in the lesion under ultrasonography. The patient was 57-year-old man who was admitted to our department because of IIc type early gastric carcinoma in the lesser curvature of the antrum. Abdominal US revealed a hypoechoic cystic lesion measuring 1.9×1.4 cm in the left medial lobe of the liver (S4). An echogenic mass, simulating a solid tumor, was detected within the cystic lesion. Computerized tomography showed a well-demarcated low density area with homogenous inner struture. Based on these findings, cyst adenoma/adenocarcinoma was suspected. Therefore, resection of the cystic lesion was performed. The cyst was unilocular and contained viscous tan liquid, but no solid mass was observed in the cyst. Histopathological examination of the resected specimen provided a diagnosis of ciliated foregut cyst of the liver. In Japan, we found only 8 cases of ciliated hepatic foregut cyst including our case, and 4 of 5 cases in which US findings were mentioned showed high echogenicity or echogenic mass. It is important to role out these benign cysts from hepatic solid tumors.

Reprint requests: Hirofumi Kako　Department of Surgery II, Kumamoto University Medical School
1-1-1 Honjou, Kumamoto City, 860 JAPAN