日消外会誌　27（5）：1085～1089，1994年

肝細胞癌と胆管細胞癌が併存した混合型肝癌の1切除例

大阪労災病院外科，同　臨床病理科*

谷口　正彦　吉川　澄　橋本　創　山口　時雄
道清　勉　森口　聡　上田　秀樹　竹谷　哲
内海　朝喜　須原　均　川野　潔*　辻村　俊*

肝細胞癌と胆管細胞癌の両者が併存するいわゆる混合型肝癌はまれな疾患である．われわれは肝細胞癌と胆管細胞癌がそれぞれ別の亜区域に独立して結節を形成した混合型肝癌の1切除例を経験した．症例は56歳の男性で，全身倦怠感を主訴とし，近医受診，超音波検査にて肝腫瘤を指摘された．当院入院後，超音波，CT，血管造影検査などから後下区域，前上区域のおのおの分化度の異なる2個の肝細胞癌と診断し，肝右葉切除術を施行した．組織学的検索では後下区域の腫瘍は肝細胞癌，前上区域の腫瘍は胆管細胞癌であり，重複癌と診断した．混合型肝癌の中でも重複癌切除例の報告は極めてまれであり，本例は混合型肝癌の診断および発生に関し示唆に富む症例であると考えられた．

Key words：hepatocellular carcinoma，cholangiocellular carcinoma，combined type，histopathology

はじめに

原発性肝癌のなかには肝細胞癌と胆管細胞癌が同一肝臓内に併存して認められることがあり，混合型肝癌と定義されている[1]．まれな疾患であること，進行症例が多いことなどから切除例の報告は少なく，その発生や臨床経過にはいまだ不明な点も多い．われわれは肝細胞癌と胆管細胞癌がそれぞれ別の亜区域内に存在した混合型肝癌に対して切除術を施行しえたので，若干の文献的考察を加え報告する．

症　例

症例：56歳，男性

主訴：全身倦怠感

既往歴：41歳時，慢性肝炎を指摘されている．

現病歴：平成3年8月中旬より全身倦怠感が出現した．近医受診し，腹部超音波検査にて肝腫瘤を指摘され，精査目的にて当院入院となった．

入院時現症：身長160cm，体重52kg．眼瞼結膜に貧血なく，眼球結膜に黄染なし．触診にて右季肋部から側腹部にかけ約10cm，辺縁鈍，表面不整の肝を触知した．脾は触知せず．

入院時検査所見：末梢血液検査では異常を認めなかった．生化学検査ではGOT，GPT，γ-GTPの軽度の上昇を認めたほかは異常所見を認めなかったが，C型肝炎抗体価は陽性を示した．腫瘍マーカーはalpha-fetoprotein（以下AFP），des-γ-carboxy prothrombin（PIVKAII），carbonhydrate antigen（以下CA19-9）の上昇を認めた（**Table 1**）．

腹部超音波検査：肝右葉前上区域に境界不明瞭な径6cmの腫瘤を認めた．後下区域には境界明瞭，内部エコーがモザイク状を呈する径6cmの円形の腫瘤を認めた．

腹部computed tomography：肝前上区域に径8cm，後下区域に径6cmの低濃度域を認めた．前上区域の腫瘤は辺縁不整で正常肝との境界が不明瞭であり，造影により辺縁が淡くenhanceされた．後下区域の腫瘤は円形で，正常肝との境界は明瞭であった．造影により腫瘤は一様にenhanceされ，中心部に低濃度域が認め

Table 1　Laboratory data

WBC	5,900 /mm³	GPT	43 IU/l
RBC	476×10⁴ /mm³	ALP	202 IU/l
Hb	15.8 g/dl	γ-GTP	144 IU/l
Ht	46.3 %	LAP	90 IU/l
PLT	13.1×10⁴ /mm³	ChE	237 IU/l
PT	100 %	ICG	9 %
APTT	32.1 sec	AFP	4,500 ng/ml
T.P.	9.5 g/dl	CEA	3.4 ng/ml
ALB	4.6 g/dl	PIVKA II	13.6 AU/ml
A/G	0.9	CA19-9	500 U/ml
T. BIL	0.7 mg/dl	HBs-Ag	(−)
GOT	54 IU/l	HCV-Ab	(+)

＜1993年12月8日受理＞別刷請求先：谷口　正彦
〒591　堺市長曽根町1179－3　大阪労災病院外科

Fig. 1 CT scan showing an ill-defined low density area. 8cm in diameter, in the right anterosuperior segment (A) and a well-defined round area, 6cm in diameter, in the right posteroinferior segment (B).

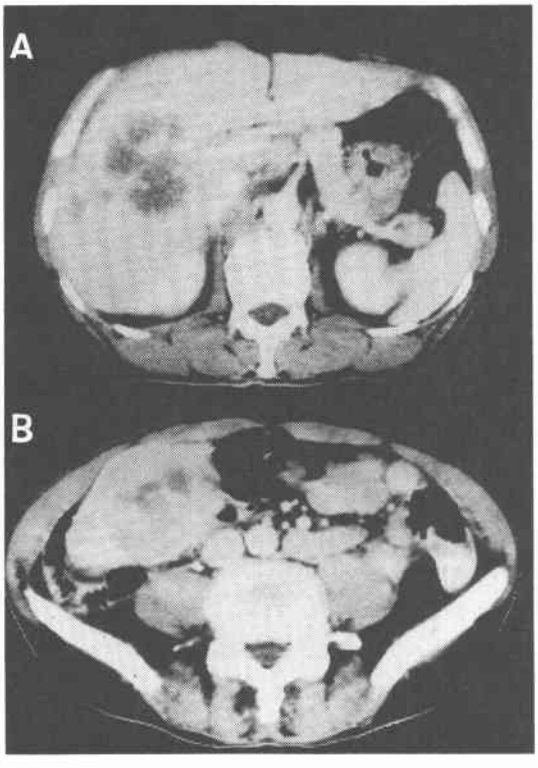

Fig. 2 Celiac angiogram showing a hypovascular mass with part of a normovascular lesion in the right anterosuperior segment (arrow) and hypervascular mass in the right posteroinferior segment.

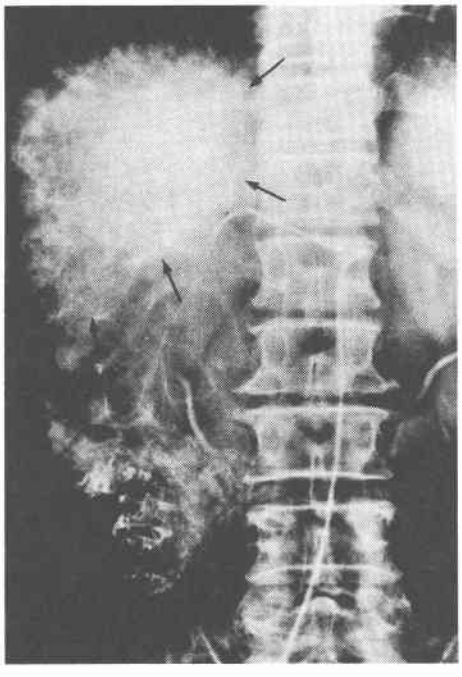

られた（**Fig. 1**）.

血管造影検査：血管造影検査では，前上区域の腫瘍は hypervascular で，一部に normovascular な領域を認めた．後下区域の腫瘍は拡張した A6を栄養血管とする hypervascular な像を呈した（**Fig. 2**）.

リピオドールは前上区域の腫瘍には全く集積せず，後下区域の腫瘍には集積が認められた．

胆管細胞癌と肝細胞癌の併存も疑われたが，これら腫瘍の併存がまれであることから最終的には分化度の異なる肝細胞癌と診断した．

手術所見：平成3年11月5日，拡大肝右葉切除術を施行．前上区域を中心に広がる腫瘍とともに，後下区域には一部が肝外性に発育する腫瘍を認めた．また肝門部リンパ節および肝動脈リンパ節の腫脹を認め，転移が疑われたため肝門部および肝十二指腸間膜のリンパ節郭清を追加した．肉眼的進行度は $T_4N_1M_1$ Stage IV-B，肉眼所見は Eg，Fc(＋)，Fc-Inf(＋)，Sf(－)，S_1，N_2（＋），VP_1，B_0，IM_2，P_0，TW（－），Z_1であった．

切除標本：前上区域の腫瘍は大きさ14×10×8cm，弾性硬，内部は白色，均一な腫瘤であった．後下区域の腫瘍は7.5×6×6cm，被膜を有し，内部白色，部分的に緑白色を呈する弾性軟な円形の腫瘤であった．前上区域，後下区域間には白色の小結節を多数認めた．（**Fig. 3**）.

組織学的所見：前上区域の腫瘍は線維化，壊死を伴い，腺管構造を示す異型細胞の浸潤性の増殖を認め，胆管細胞癌と診断された．後下区域の腫瘍は被膜浸潤，門脈浸潤を伴った Edmondson II, Trabecular type の肝細胞癌であった．この2つの主腫瘍は全く異なった部位に存在しており，混合型肝癌，重複癌と診断した．組織学的検査所見は eg，fc(＋)，fc-inf(＋)，sf(＋)，s_1，n_2（＋），vp_1，b_0，im_2，p_0，tw（－）であり，非癌部肝組織は慢性肝炎の像を呈していた（**Fig. 4**）.

粘液染色ではアルシアンブルー染色が胆管細胞癌部で陽性を示した．免疫組織化学的検索では，CEA は両

Fig. 3 On the cut surface of the resected specimen, two different types of tumors are seen. The whitish firm tumor with irregular margin in the anterosuperior segment is a cholangiocellular carcinoma and the round soft tumor in the posteroinferior segment is a hepatocellular carcinoma.

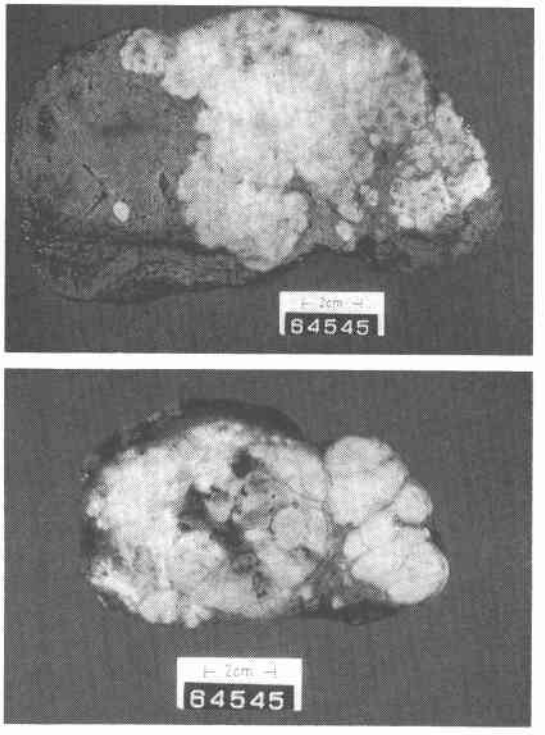

腫瘍部分で陽性を示した．CA19-9，サイトケラチンは胆管細胞癌部分で陽性，肝細胞癌部分は陰性であった(**Fig. 5**)．AFPは両腫瘍部で陰性であった(**Table 2**)．

肝門部リンパ節および肝内小結節は前上区域の腫瘍と同じ組織像を示し，胆管細胞癌の肝内転移と診断した．

術後はAFP 3,570U/ml，CA19-9 110U/mlと低下した．術後10週，AFPは13,500U/mlと著増し，胸部X線写真にて肺に多発性の転移が明らかとなった．CA19-9は術後4週に180U/mlとなったが，その後は術後16週まで増加は認められなかった．Epirubicinによる化学療法を施行したが効果が得られず，術後20週，肺転移巣の増大による呼吸不全にて死亡した．病理解剖は承諾されなかった．

考　察

混合型肝癌は同一肝臓内に肝細胞癌と胆管細胞癌とが混在するまれな疾患であり，その頻度は全原発性肝癌の0.7%前後[2)3)]と報告されている．混合型肝癌の中でも重複癌がさらにまれであることに加え，ほとんどが剖検例であることから，重複癌切除症例の詳細な報告例は，われわれが検索しえたかぎり，三井ら[4)]の報告を1例認めるのみであった．

Fig. 4 (A) Cholangiocellular carcinoma (HE, ×50). (B) Hepatocellular carcinoma (HE, ×50)

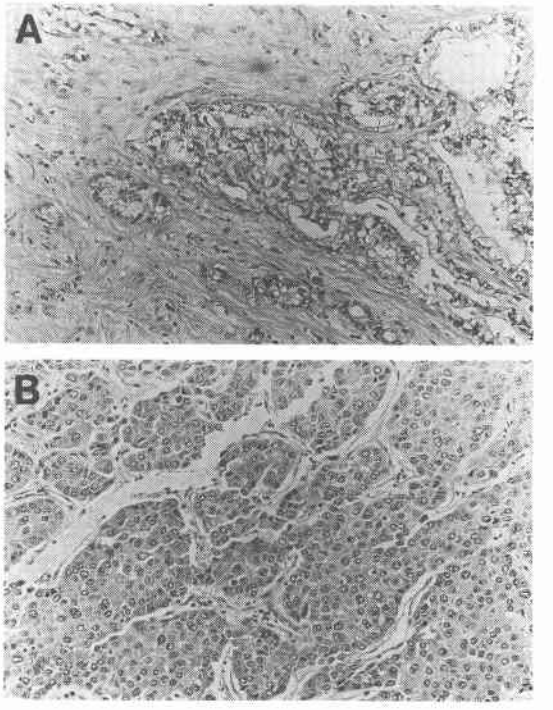

本腫瘍の発生機序についてはbipotentialな細胞の存在，hepatocellular carcinomaからのtransformation，double cancerなどの諸説[5)~7)]があるが，いまだ不明な点も多い．Allenら[8)]は混合型肝癌を，①両者が異なる部位から発生し，それぞれは単一の細胞型からなるもの．②両者が隣接して存在し，それぞれは別個の細胞からなるが，発育するにつれて両者が混じりあったもの．③単一腫瘍で，組織学的に両者が密接に組み合わさり，それらが同一部位から発生したと考えられるものの3つのtypeに分類しており，肝癌取扱い規約[1)]でもこれに準じ，①を重複癌，②をcombined type，③をmixed typeと規定している．本症例においては，1) 2つの腫瘍はおのおの独立して存在し，両腫瘍間には小転移巣のみが存在した．2) 術前画像診断にて2つの腫瘍がそれぞれ異なる所見を呈した．3) 切除標本にて前上区域の腫瘍は灰白色，八ッ頭状で硬く，

Fig. 5 (A) Alcian blue staining reveals the secreted material in the cholangiocellular carcinoma is mucin (arrow). (Alcian blue, ×100). (B) Immunohistochemical staining for CA19-9. CA19-9 is positive in the cytoplasm of cholangiocellular carcinoma cells. (CEA, ×33)

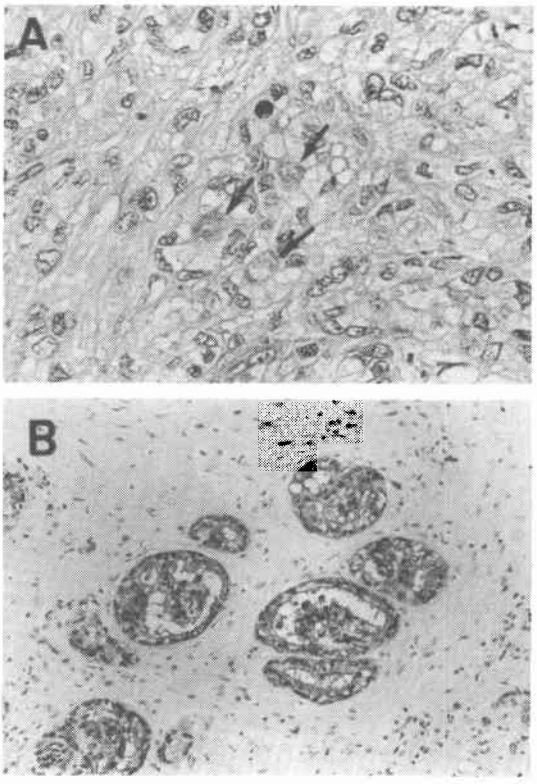

Table 2 Histochemical and immunohistochemical findings

	HCC	CCC
Alcian blue	−	+
Keratin	−	+
CEA	+	+
CA19-9	−	++
AFP	−	−

HCC : Hepatocellular carcinoma
CCC : Cholangiocellular carcinoma

後下区域は黄色，円形で柔らかい腫瘍であった．などの特徴的所見が認められ別々の部位から別個に発生した同時性重複癌と考えられた．

混合型肝癌の組織学的診断は容易でないことも多く，PAS，アルシアンブルーなどの特殊染色にて粘液産生を証明することや，最近では免疫組織化学的染色が補助診断として用いられるようになっている．Goodman ら[9]は混合型肝癌の免疫組織化学的染色について，ケラチンが52%で陽性を示し，肝細胞癌との鑑別に有用であること，AFP は混合型肝癌の肝細胞癌部分で29%が陽性を示すが，胆管細胞癌部分では陽性例は存在しなかったこと，CEA は肝細胞癌部，胆管細胞癌部のいずれにも認められ特異性に乏しかったことなどを報告している．本症例における染色では，ケラチンが胆管細胞癌部で陽性，CEA は両部分にて陽性を示した．また AFP 染色は一般に陽性率が低く，陰性例が多いため，本症例においても陽性所見が得られなかったものと考えられた．

混合型肝癌の生物学的態度に関しては，mixed type では血行性，リンパ行性に腺癌部，肝細胞癌部がさまざまに転移するのに対し，combined type，重複癌では，胆管細胞癌部は肝内，リンパ行性に，肝細胞癌は肺，骨など血行性に転移することが多い[3)9)]と報告されている．本症例においても肝内およびリンパ節転移巣は腺癌からの転移であった．肺転移巣については，その組織像は不明であるが，CA19-9の上昇に比べ，AFP が著増を示したこと，肺は肝細胞癌の転移の多い部位であることから肝細胞癌部からの転移である可能性が高いと考えられた．

文　献

1) 日本肝癌研究会編：臨床・病理・原発性肝癌取扱い規約．第2報．金原出版，東京，1987
2) 日本肝癌研究会：原発性肝癌に関する追跡調査—第10報—．肝臓　34：805—813，1993
3) The liver cancer study group of Japan: Primary liver cancer in Japan. Cancer 54：1747--1755，1984
4) 三井　毅，幕内雅敏，黒肱敏彦ほか：肝細胞癌と胆管細胞癌が独立して併存した原発性肝癌の1切除例．肝臓　27：64—69，1986
5) 村田哲也，渡辺省三，三浦　悟ほか：混合型肝細胞癌・胆管細胞癌の1剖検例．肝臓　79：1649--1653，1988
6) 杉原茂孝，神代正道：混合型肝癌(肝細胞癌＋胆管細胞癌)の病理形態的特徴．最新医　42：1722—1726，1986
7) Edmondson HA, Steiner PE: Primary carcinoma of the liver. A study of 100 cases among 48900 necropsies. Cancer 7：462—503，1954
8) Allen RA, Lisa JR: Combined liver cell and bile duct carcinoma. Am J Pathol 25：647—655，1949
9) Goodman ZD, Ishak KG, Langloss JM et al: Combined hepatocellular-cholangiocarcinoma. Cancer 55：124—135，1985

Resected Case of Combined Type of Hepatoma Contanied Two Components of Hepatocellular and Cholangiocellular Carcinomas

Masahiko Taniguchi, Kiyoshi Yoshikawa, Tsukuru Hashimoto, Tokio Yamaguchi, Tsutomu Dousei, Akira Moriguchi, Hideki Ueda, Satoshi Taketani, Tomoki Utsumi, Hitoshi Suhara, Kiyoshi Kawano* and Takashi Tsujimura*
Department of Surgery, Department of Pathology*, Osaka Rousai Hospital

Combined hepatocellular and cholangiocellular carcinoma is rare. We reported such a case here. The two cancers occurred independently in separate segments of the liver. The patient was a 56-year-old man with the chief complaint of general malaise. Two liver masses, one in the right posteroinferior segment and one in the right anterosuperior segment, were detected by using ultrasonography, computed tomography and angiography, and a right lobectomy was performed. The mass in the posteroinferior segment was diagnosed histologically as hepatocellular carcinoma, and the mass in the anterosuperior segment was diagnosed as cholangiocellular carcinoma. Reports of the resection of combined hepatocellular and cholangiocellular carcinoma are rare. The clinical course of the disease in a patient study is of interest with respect to the diagnosis and histogenesis of primary liver cancers.

Reprint requests: Masahiko Taniguchi Department of Surgery, Osaka Rousai Hospital
1179-3 Nagasone-cho, Sakai-city, 591 JAPAN