日消外会誌　27（5）：1090～1093，1994年

経肝動脈および経門脈併用注入療法が奏効したS状結腸癌の多発肝転移の1例

愛媛大学医学部第1外科
鈴木　偉一　　八木　草彦　　篠崎　啓一　　岩川　和秀
井上　賢二　　嶌原　康行　　小林　展章

多発性肝転移をともなったStage VのS状結腸癌の74歳の男性に対し，S状結腸切除，動脈と門脈それぞれにカテーテルを挿入するダブルチャンネルリザーバー留置術を施行した．胃十二指腸動脈と下腸間膜静脈に，おのおのカテーテルを留置した後，閉腹前にmitomycin-C(MMC)4mgを各リザーバーより肝動脈と門脈に注入した．術後2週目，5週目，9週目にcisplatin（CDDP）50mgと5-fluorouracil(5-FU)250mgの2剤を連続持続注入した．術前にenhanced computed tomography（造影CT）で肝両葉にlow density areaとして描出された複数の肝転移巣は，術後2か月目のCTで画像上消失した．また術前に高値を示したcarcinoembryonic antigen（CEA），carbohydrate antigen（CA19-9）値も激減し，術後4か月目でも低下し続けている．本治療法がH_3結腸癌治療に有効であることが示唆された．

Key words: liver metastatis of sigmoid colon cancer, intra-portal infusion chemotherapy, intra-arterial infusion chemotherapy

はじめに

大腸癌肝転移症例に対して，近年積極的に肝切除，皮下埋め込み型リザーバーを用いた抗癌剤肝動脈内注入による治療が施行されるようになってきた．しかし，多発性肝転移をともなうH_3症例[1]に対する治療成績はいまだに不良である[2)~4)]．今回我々はH_3 S状結腸癌症例に対し，S状結腸切除術を施行し，胃十二指腸動脈と下腸間膜静脈におのおのリザーバー付きカテーテルを留置した後，術後2，5，9週目に，cisplatin(以下，CDDPと略記）と5-fluorouracil（以下，5-FUと略記）を連続持続注入した．化学療法施行後，computed tomography（以下，CTと略記）にて術前認められた転移巣を示す肝両葉のlow density areaは消失し，腫瘍マーカーも激減した．術後経過より，経肝動脈および経門脈のダブルチャンネルリザーバーによるCDDP＋5-FU療法が著効したと思われるので，若干の文献的考察を加え報告する．

症　例

患者：74歳，男性

主訴：血便，左下腹部鈍痛

現病歴：平成4年8月より血便を認めるようになり近医を受診した．出血性内痔核の診断にて治療を受けていたが，同年12月より粘血便が続くようになり，左下腹部に鈍痛も出現したため他院にて精査を受けた．注腸造影，大腸内視鏡にてS状結腸癌と診断され平成5年3月10日当科入院となった．

入院時現症：身長165cm，体重59kgで栄養状態は良好．腹部は平坦，軟であったが，左下腹部に，大きさ4×3cmで弾性硬の腫瘤を触知した．表在リンパ節は触知しなかった．

臨床検査所見：軽度貧血を認めたが肝腎機能は正常であった．腫瘍マーカーはcarcino-embryonic antigen（以下，CEAと略記）が240ng/ml，carbohydrate antigen 19-9（以下，CA19-9と略記）が450U/mlと高値を示していた（**Table 1**）．

腹部超音波検査：肝のS_2，S_3，S_5区域にbull's eye signを認め，多発性の肝転移を疑わせる所見であった．

腹部CT検査：造影CTでは肝両葉にlow density areaを認め，肝転移を疑わせる所見であった（**Fig. 1**）．以上よりS状結腸癌，左右両葉肝転移の診断にて

＜1993年12月8日受理＞別刷請求先：鈴木　偉一
〒791-02　愛媛県温泉郡重信町志津川　愛媛大学医学部第1外科

Table 1 Laboratory data

WBC	6,800 /mm³	ALT	148 IU/l
RBC	405×10⁴ /mm³	LAP	41 IU/l
HGB	12.0 g/dl	ZTT	6 U
HCT	35.6 %	TTT	2 U
PLT	23.1×10⁴ /mm³	Na	141 mEq/l
TP	6.8 g/dl	K	4.3 mEq/l
Alb	3.7 g/dl	Cl	108 mEq/l
TB	0.3 mg/dl	BUN	16 mg/dl
GOT	7 IU/l	Cr	1.0 mg/dl
GPT	5 IU/l	CEA	240 ng/ml
LDH	68 IU/l	CA19-9	450 U/ml

Fig. 1 Preoperative CT showing several low density areas in both lobes of the liver.

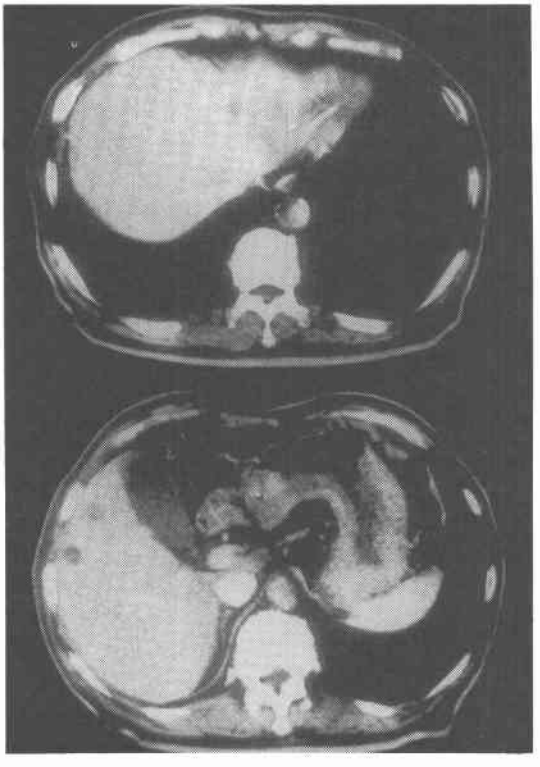

平成5年4月13日手術を施行した.

手術所見：全麻下，仰臥位，中下腹部正中切開にて開腹した．腹膜播種は認めなかったが，肝両葉にわたり多数の転移巣を認めた．S状結腸切除術の後，胃十二指腸動脈からカテーテルを挿入し先端が総肝動脈にわずかに達したところで固定した．その後下腸間膜静脈にもカテーテルを留置し，各カテーテルをそれぞれのリザーバーに連結して腹壁皮下に埋没した．胆嚢摘出術を付加した．なおリザーバーはInfuse-A-Portを使用し，胃十二指腸動脈には8Frカテーテルを，下腸間膜静脈には7Frカテーテルを使用した．右胃動脈は結紮切離した．おのおのの infuse-A-Port より mitomycin-C (MMC) 4mg を注入し手術を終了した．大腸癌取扱い規約[1]上は，S，S_2，P_0，H_3，N_1 (+)，Stage V，OW (−)，AW (−) R_2，absolute non-curative resection であった．

Fig. 2 Macroscopic finding of the tumor. Well differentiated adenocarcinoma was shown (H. E. ×165).

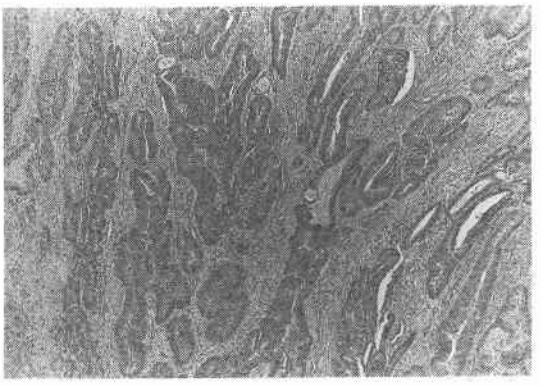

切除標本の肉眼的所見：全周性に5.0×3.5cmの2型病変を認めた．

病理組織学的所見：組織型は高分化腺癌であった(**Fig. 2**)．ow (−)，aw (−) で，組織学的進行度は s，ly_1，v_0，n_1 (+)，P_0，H_3，Stage V であった．

術後経過：術後1週目より経口摂取可能となり食事を開始し，1日150mgの5-FUの内服を開始した．術後2週目と5週目に各リザーバーより同時にCDDP 25 mgを3時間かけて持続注入した後，4時間かけて5-FU 125mgを持続注入した．術後9週目には，下腸間膜静脈に挿入したカテーテルが閉塞したため，胃十二指腸動脈に挿入留置したリザーバーより CDDP 50mgと5-FU 250mgをおのおの3時間かけて連続的に持続注入した．腫瘍マーカーは術前CEAが240ng/ml，CA19-9が450U/mlと高値を示していたのが，次第に減少し術後4週目にはCEAが127ng/ml，CA19-9が191U/mlと著明に減少した．術後5週目の5月20日の造影CTではlow density areaの減少を認めた．術後9週目にはCEAが86.2ng/ml，CA19-9が141U/mlとさらに減少を続け，6月25日の造影CTでは，術前認められていたlow density areaは完全に消失し，画像上CRと診断した．CEAは術後16週目には16.5ng/mlと激減した(**Fig. 3, 4**)．5-FUの内服は現在も継続し

ている．全経過を通じて重篤な合併症はみられず，血液検査にて骨髄抑制，肝機能障害なども認められなかった．

考　察

大腸癌肝転移は初回手術時に全体の約20%に認め，再発形式でも肝再発が最も多いとされている[4)5)]．

治療方法として，単発性の場合には肝切除術により，良好な成績が得られたとの報告は散見される[6)7)]が，多発性肝転移に対しては，有効な治療法はない．多発性肝転移に対してリザーバーを用いた動脈内注入療法が，近年各施設で積極的に行われているが，しかしその治療成績はH_3症例に関してはいまだに不良である[2)~4)]．

他方，門脈内注入療法については感染や血栓形成を起こしやすいなどの理由で敬遠されがちであった．高野ら[5)]は大腸癌肝転移H_3症例に対する動注および門注療法の累積生存率を検討し，有意差を認めなかったと報告しており，また花井ら[8)]は5-FU持続門脈内注入における薬物動態の検討から，その有効性を報告している．

そこで，肝転移巣への血流は肝動脈のみならず門脈も重要であるという報告[9)]があること，また肝への転移経路の可能性も考慮してS状結腸癌H_3の症例に対して，肝動注および門注療法を併用したCDDP+5-FU療法を施行した．今回我々が施行したようなダブルチャンネルリザーバーを用いた肝動注および門注療法の報告は極めて少ないが，片岡ら[10)]は大腸癌の肝転移に対し，また石川ら[11)]は膵癌の肝転移に対しそれぞれ本治療法が有効であると報告している．本例でも重篤な副作用も起こさず，CT上low density areaの消失を認め，また腫瘍マーカーも激減したことより，本治療法が大変有用であったと思われた．また5-FUの内服を術後1週目より継続しており，これが治療効果に

Fig. 3　Clinical course

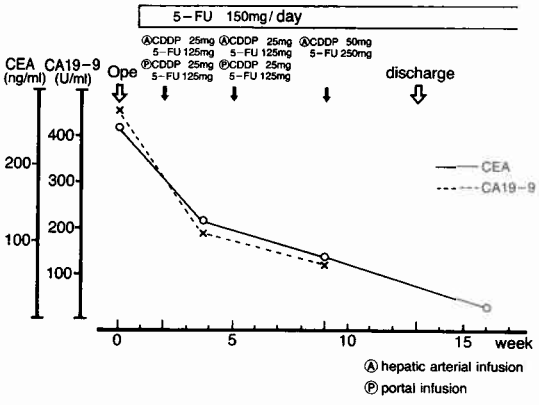

Fig. 4　Liver tumors decreased by CT in May. No metastatic liver tumor was observed by CT in June.

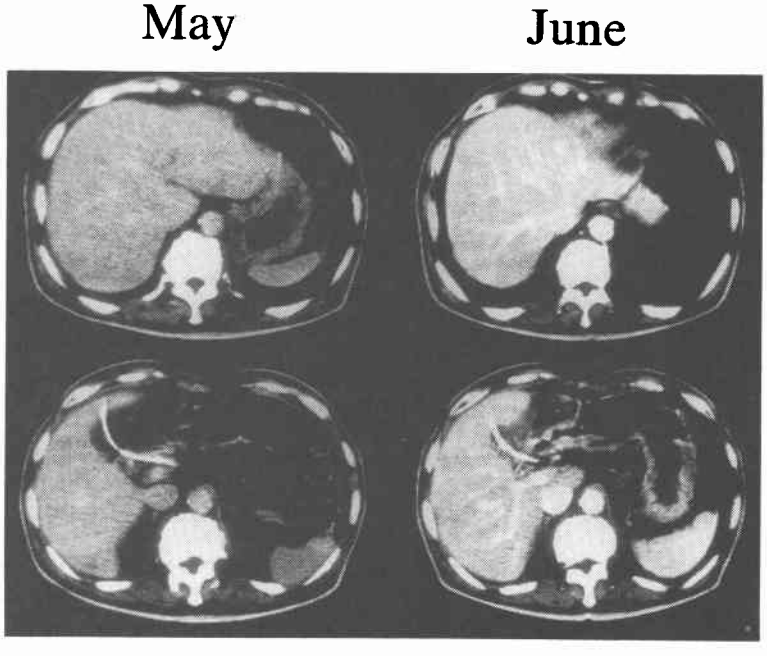

影響を与えた可能性もある．

門注療法の重篤な合併症として門脈血栓が考えられる．板本ら[12]は予防として術中の慎重な門脈内カテーテル操作に留意すること，術直後よりのヘパリンの少量投与，腹部超音波検査による門脈血栓の早期発見をあげている．本例では術中になるべく下腸間膜静脈末梢にカテーテルを留置し，術直後より1週間に1度の割合でヘパリン生食によるフラッシュを施行したが，術後9週目の時点で，下腸間膜静脈より挿入したカテーテルが閉塞した．もう少し頻回のフラッシュが必要であったと考えられた．

H_3肝転移を有する大腸癌に対する本治療法の有用性については，その臨床効果，投与薬剤，投与間隔などについて今後の検討が必要であるが，経肝動脈および経門脈によるダブルチャンネルによる化学療法が，大腸癌の多発性肝転移に対して有効な治療法になりうることが示唆された．

なお本論文の要旨は第68回中国四国外科学会総会（1993年9月，岡山）において発表した．

文　献

1) 大腸癌研究会編：臨床・病理．大腸癌取扱い規約．改訂第4版．金原出版，東京，1985
2) 竹川　茂，高島茂樹，木南義男ほか：大扱い規転移に対するリザーバーを用いた1985化学療法．癌と化療　18：1925—1929，1991
3) 丸尾啓敏，小坂昭夫：転移性肝腫瘍に対するリザーバー動注化学療法の治療成績．癌と化療　19：1519—1522，1992
4) 石川　啓，清水輝久，富田正雄ほか：転移性肝癌に対する動注化学療法の検討．癌と化療　18：1987—1991，1991
5) 高野靖悟，田中　隆，坂部　孝ほか：大腸癌肝転移症例に対するリザーバーによる間歇的反復化学療法の有用性．癌と化療　16：2871—2874，1989
6) 内野純一，近藤征文，澤口裕二ほか：大腸癌の肝転移の診断と治療．外科　51：894—898，1989
7) 奥山和明，小野田昌一，唐司則之ほか：大腸癌肝再発に対する肝切除術の検討．日消外会誌　22：1819—1825，1989
8) 花井　彰，千田俊哉，片山憲恃ほか：5-FU持続門脈内注入における薬物動態．癌と化療　19：1536—1539，1992
9) Lin G, Lunderquist A, Hagerstrand I et al: Postmortem examination of the blood supply and vascular pattern of small liver metastasis in man. Surgery 96：517—526，1983
10) 片岡正文，片山　敬，宮崎雅史ほか：大腸癌肝転移症例の検討．外科　52：751—754，1990
11) 石川　治，岩永　剛，古河　洋ほか：術前照射と2-channel化学療法．肝・胆・膵　25：835—841，1992
12) 板本敏行，浅原利正，土肥雪彦ほか：食道離断術後発生した門脈血栓症．日臨外医会誌　49：2193—2197，1988

An Effective Case of Combined Arterial and Portal Infusion Chemotherapy for Sigmoid Colon Cancer with Multiple Liver Metastases

Yoshikazu Suzuki, Shigehiko Yagi, Keiichi Shinozaki, Kazuhide Iwakawa, Kenzi Inoue, Yasuyuki Shimahara and Nobuaki Kobayashi
First Department of Surgery, Ehime University School of Medicine

A 74-year-old man who underwent sigmoidectomy and was followed by combined hepatic arterial and portal infusion chemotherapy for Stage V sigmoid colon cancer accompained with multiple liver metastases. For the infusion chemotherapy, we inserted a catheter in the gastroduodenal artery and another catheter in the inferior mesenteric vein, and the reservoirs connecting with catheters were placed in the abdominal subcutaneous space for postoperative use. Before closing the abdominal wall, 4 mg of mitomycin-C (MMC) was infused through both the reservoirs. Fifty milligram of cisplatin (CDDP) and 250 mg of 5-fluorouracil (5-FU) were infused through these reservoirs at 2, 5 and 9 weeks after the operation. After these treatments, metastatic liver tumors were not detected by computed tomography (CT) in the second postoperative month. The blood levels of carcinomebryonic antigen (CEA) and carbohydrate antigen (CA19-9) decreased markedly from 240 ng/ml and 450 U/ml to 16.5 ng/ml and 141 U/ml, respectively, and continued to decrease up to the 4th postoperative month. These findings suggest that combined hepatic artery and portal infusion chemotherapy may become an effective and useful modality in the treatment of multiple liver metastases of colon cancer.

Reprint requests: Yoshikazu Suzuki First Department of Surgery, Ehime University School of Medicine
Shitsukawa, Shigenobu-cho, Onsen-gun, Ehime, 791-02 JAPAN