日消外会誌　27（5）：1094～1098，1994年

総胆管周囲・膵後面にガスが認められた急性気腫性胆嚢炎の1例

豊川市民病院外科
丹羽　篤朗　三井　敬盛　加藤　丈博
小山　浩　成田　守　大和　俊信
柴田　和男　佐々木信義　角岡　秀彦

症例は70歳の男性で高血圧，糖尿病で当院内科に通院していた．就寝中に突然の上腹部痛が生じ，その後悪心，嘔吐，発熱が生じたため発症後2日目に当院を受診した．胸部X線検査で胆嚢の輪郭状のガス像を認め，腹部CTでは胆嚢壁内にガスを認めた．またガスは胆嚢壁だけでなく総胆管周囲，膵後面にも存在した．以上より急性気腫性胆嚢炎と診断し入院となった．状態が落ち着いていたため抗生剤の点滴投与による保存的治療を行い，第11病日に待機的に胆嚢摘出術を施行した．病理診断では壊疽性胆嚢炎であった．術後経過は順調で術後13日目に退院した．我々が本邦文献で調べえた限りでは胆嚢壁のガスが総胆管周囲，膵後面まで達した症例の報告はなく自験例は極めてまれな症例と思われた．

Key words：acute emphysematous cholecystitis, gas gangrene, non-calculous cholecystitis

はじめに

急性気腫性胆嚢炎はガス産生性のClostridium属，大腸菌や嫌気性菌の感染で二酸化炭素，メタンなどのガスが産生され，胆嚢内腔，胆嚢壁内などにガスが認められる特殊なtypeの胆嚢炎である．本邦では1958年に高瀬ら[1]が初めて報告して以来，1980年までの22年間で10数例しか報告されず，極めてまれな疾患であった．しかし，その後の12年間で70例を越える報告[2)~4)]があり近年増加傾向にある．

我々は急性気腫性胆嚢炎の1例を経験し，抗生剤による保存的治療後に待機的に手術を施行し治癒させた．自験例ではガスは胆嚢壁内だけでなく総胆管周囲，膵臓後面にも存在したので，若干の文献的考察を加え報告する．

症　例

患者：70歳，男性

主訴：上腹部痛

既往歴：高血圧，糖尿病で当院内科へ通院し，高血圧には内服薬で，糖尿病は食事療法で治療を受けていた．

家族歴：特記すべきことなし．

現病歴：昭和63年12月4日午前4時頃に上腹部痛で眼が覚め，さらに悪心と嘔吐が生じたため近医を受診し，胃腸炎として制酸剤，消化酵素などの投薬を受けた．帰宅後，安静臥床していたが腹痛，悪心，嘔吐は軽快せず，さらに発熱も生じたため12月6日に当院内科を受診した．

来院時現症：身長は162cm，体重は68kgで体格，栄養とも中等度であった．血圧は140/90mmHg，脈拍120/分，整であった．体温は38.5℃であった．眼球，眼瞼結膜には黄疸，貧血は認めず，腹部では右季肋部に自発痛，圧痛を認め，Blumberg徴候，筋性防御も認めた．

来院時検査成績：血液生化学的検査ではWBC 12,000/mm³，RBC 520×10⁴/mm³，Hb 16.0g/dl，Ht 52.3%，Plt 15.1×10⁴/mm³，T.P. 7.9g/dl，T.B. 1.2 g/dl，GOT 141U/l，GPT 23IU/l，LDH 395WU，BUN 27.0mg/dl，Cr 1.3mg/dl，Glu 173mg/dl，Na 135mEq/l，K 3.6mEq/l，Cl 95mEq/lで白血球増加，軽度の黄疸と高血糖を認めた．

腹部単純立位X線写真では右上腹部に胆嚢と思われる輪郭を有したガス像を認めた．しかし，胆嚢内にはガスによる鏡面像は認められなかった（**Fig. 1**）．

腹部超音波検査では胆嚢床に一致して始まるstrong echoとそれに伴うacoustic shadowを認め胆嚢内腔は不明となっていた（**Fig. 2**）．

腹部computed tomography（以下，CTと略す）で

＜1994年1月12日受理＞別刷請求先：丹羽　篤朗
〒442　豊川市光明町1－19　豊川市民病院外科

Fig. 1 Abdominal plain film shows an area of gas in the region of the gallbladder.

は胆嚢内腔は液体で充満し，胆嚢内腔と胆嚢漿膜間の胆嚢壁内にガス像を認めた．ガスは下部総胆管周囲，脾静脈周囲の膵後面にも認めたが，胆嚢内腔，総胆管内，肝内胆管内や門脈内にはガスは存在しなかった(**Fig. 3**)．また，胆嚢内腔には結石は同定出来なかった．

以上の所見，検査結果より急性気腫性胆嚢炎と診断し内科へ入院となった．全身状態が比較的良好で落ち着いていたため，まず抗生剤 Cefoxitin（マーキシン）2g×2回/日による保存的治療が施行された．翌日には腹痛軽減し発熱も37℃台に解熱し，白血球は9,500/mm³と低下したため抗生剤による保存的治療を継続され，第7病日に手術目的で外科へ転科となった．転科時には右季肋部に軽い圧痛を認めるのみで，自発痛はなく Blumberg 徴候は消失していた．また発熱はなく WBC は5,100/mm³と正常となっていた．入院後経日的に施行した腹部X線写真で徐々に胆嚢壁のガスの量は減少し，第8病日に行った腹部 CT では総胆管周囲，膵後面のガスは消失していた(**Fig. 4**)．第11病日に待機的に手術を行った．

手術所見：全身麻酔下に上腹部正中切開で開腹した．胆嚢は大網が癒着し覆われていたが，その周囲や腹腔内には腹水，膿の貯留は認められなかった．胆嚢底部から体部，頸部に向い癒着した大網を鈍的鋭的に剝離し胆嚢を露出すると胆嚢は緊満・腫大し壁は肥厚

Fig. 2 Ultrasonography shows strong ehco with acoustic shadow in the gallbladder

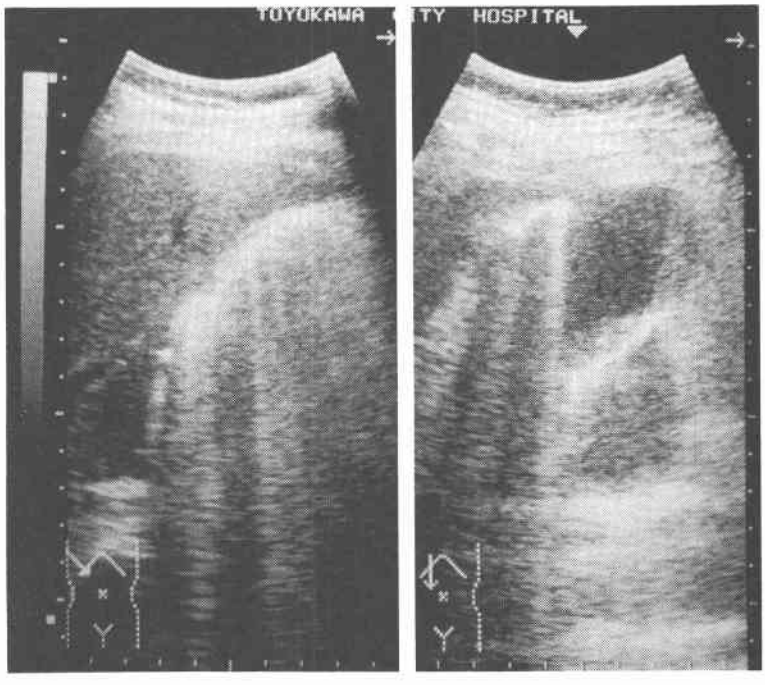

Fig. 3　Abdominal CT on admission : There is gas in the wall of the gallbladder, and gas also presents in the pericholedochal and posterior pancreatic tissues.

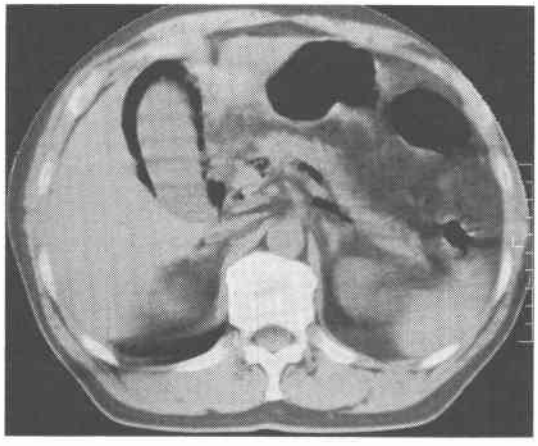

Fig. 4　Abdominal CT 8 days after admission : Gas in the pericholedocal and posterior pancreatic tissues is disappeared. Gas in the gallbladder wall is dimminished.

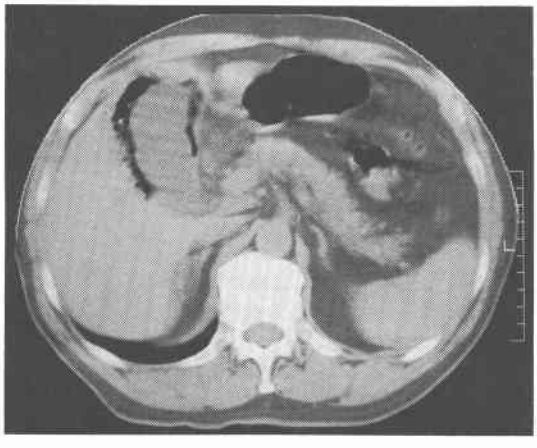

していた．漿膜は充血していたが，穿孔や壊死は認められなかった．手術は胆嚢底部から順行性に胆嚢窩から剝離し，最後に胆嚢動脈，胆嚢管を処理し胆嚢摘出術を行った．胆嚢窩では胆嚢壁は壊死状で浮腫を伴っており剝離は容易であった．また，胆嚢窩には捻髪音や気泡などのガスの存在を示す所見は認められなかった．術前にCTでガスを認めた総胆管周囲，膵後面も詳しく検索したが炎症の存在した所見は認められなかった．

摘出胆嚢は割面で胆嚢底部と頸部の粘膜を残して粘膜は壊死に陥っていた．胆嚢内腔には結石を認められなかった．病理組織検査では粘膜，粘膜下層および固有筋層が好中球の著明な浸潤と出血を伴って広範に壊死に陥っていた．また，漿膜は肥厚し部分的に強い好中球浸潤を伴う壊死を来しており，壊疽性胆嚢炎と診断した．なお，術中採取した胆汁から嫌気性グラム陰性桿菌を検出し，同定を行ったが菌種は不明であった．術後経過は順調で術後13日目の12月29日に退院した．

考　察

通常の急性胆嚢炎は結石や腫瘍，奇形，リンパ節腫脹などの異常により胆嚢管の閉塞を来し，胆嚢の膨満，胆嚢管の屈曲や胆嚢壁の浮腫などから胆嚢粘膜の血行が障害され，そこに2次的に細菌が感染し発症すると考えられている．急性気腫性胆嚢炎（以下，本症と略記）の成因でも，かなりの症例で胆嚢管の閉塞に引続き2次的にガス産生性のClostridium，大腸菌や嫌気性菌が感染して生じると考えられている．しかし，本症は一般の急性胆嚢炎に比べて，無石例が多いこと，男性にも多いこと，既往歴に高血圧・糖尿病が多いこと，胃切除術後や肝動脈塞栓術後などに発症例が多いことなどから，胆嚢管閉塞と異なる成因もあると考えられている．これらの症例では糖尿病，動脈硬化などの既存の血管病変から胆嚢の阻血性変化を来し，そこに糖尿病などに起因する免疫能の低下が加わり，胆嚢粘膜の感染防御機構が破綻し，ガス産生菌が感染して本症を発症するという成因が重要視されている[5]．

一方，本症に特徴的であるガスは胆嚢壁内に感染した細菌の増殖に伴い産生され[6]，症状発現後24～48時間で腹部単純X線写真で胆嚢内腔，胆嚢壁，胆嚢周囲，総胆管や肝管内に確認されるようになる．この際，まずガスは胆嚢内腔に出現し，その後胆嚢壁内，胆嚢周囲に認められるようになるとの報告[7)~9)]と，逆にガスはまず胆嚢壁に出現し，その後胆嚢内腔や胆嚢周囲に認められるとする報告[5]がある．佐尾山が集計した本邦81例の報告[2]では不明の1例を除いては，胆嚢内腔にガスを認める例が71例と多いが，その内ガスが胆嚢壁や胆嚢周囲にも認められる症例は34例であり，また胆嚢内腔に全くガスを認めず胆嚢壁内や胆嚢周囲にのみガスを認める症例は9例があり，ガスの出現部位はさまざまであるといえる．

では，実際にガスが産生される部位を考えると，ガス壊疽や壊死性筋膜炎などのガス産生感染症ではガスは感染部位に産生されている．本症では細菌は胆嚢壁

で増殖していることからガスは胆嚢壁で産生され，胆嚢壁内や胆嚢内腔に広がっていく[5]と考えられ，ガスの分布量の差によって胆嚢壁に先に認められたり，胆嚢内腔に先に認められたり，あるいは両方ともに認められたりするものと思われる．また，胆嚢壁内へ広がったガスは，さらにRokitansky-Aschoff sinusなどを通して胆嚢周囲にまで達し[10]，また胆嚢内腔のガスは開存した胆嚢管を通過し総胆管内にも移動しpneumobilia[11)~13)]となる．ガスの分布様式にはガス産生量，血管病変や粘膜病変の程度，胆嚢内容物の性状，胆嚢内圧の程度や既存の慢性胆嚢炎の有無などの要因の関与が推測されるが，なぜ胆嚢内腔に分布することが多いのかについては詳細は不明であり，今後の研究が待たれる．

自験例では術前CTでガスは胆嚢壁内と総胆管周囲，脾静脈周囲の膵後面に認められたが，術中所見では総胆管周囲や脾静脈周囲や膵後面には感染巣がないと思われた．したがって，自験例ではこれらの部位でガスが産生されたと考えるよりも，胆嚢壁内のガスが総胆管周囲に進行し，さらに門脈周囲から脾静脈周囲に広がり，膵後面に認められたものと考えられる．我々が邦文文献で調べた限り，胆嚢壁内ガスが総胆管や膵後面に分布した症例の報告はなく，自験例は極めてまれな症例と考えられる．

本症の治療は従来，病状の進行が速く重度の阻血性障害，壊疽性変化を生じ穿孔に至るとされ，早期の外科的治療が勧められている．しかし，近年では抗生剤療法や経皮経肝的胆嚢ドレナージ（以下，PTGBDと略記）[14)15)]によって症状が改善し，安全に待機的に手術を施行し，良好な結果を得た症例も報告されている．また，胆嚢摘出術を施行しないでも抗生剤による保存的治療のみや，抗生剤とPTGBDで治癒した症例も報告されている[3)16)]．したがって，急性気腫性胆嚢炎の治療は症状が落ち着いていれば，まずは抗生剤による保存的治療を行えばよいものと思われる．そして，諸症状が軽快すれば待機的に手術を行えばよい．また，最初から病状が重篤な症例や保存的治療でも症状の軽快しない症例では，時期を失することなく緊急の外科的処置（PTGBD，開腹術）を行うべきである．

文　献

1) 高瀬潤一，山崎　昇：術前に診断し得た気腫性胆嚢炎の1例．医療　12：430—431，1958
2) 佐尾山信夫，吉田　冲，増田　裕ほか：気腫性胆嚢炎の2例および本邦81例の検討．日臨外医会誌　51：1301—1037，1990
3) 清水直子，棚橋　忍，河瀬晴彦ほか：保存的治療で治癒せしめた急性気腫性胆嚢炎の1例—本邦報告81例の検討—．胆と膵　12：1157—1163，1991
4) 阿部秀樹，若山達郎，奥山正治ほか：胃切除後早期に発症した急性気腫性胆嚢炎の1例．日臨外医会誌　52：1358—1362，1991
5) Berk JE, Zinberg SS: Emphysematous cholecystitis. Edited by Berk JE. Bockus Gastroenterology. vol 1. Fourth edition. Saunders, Philadelphia, 1985, p3610—3612
6) Yeatman TJ: Emphysematous cholecystitis: An insidious variant of acute cholecystitis. Am J Emerg Med 4：163—166，1986
7) Edinburgh A, Geffen A: Acute emphysematous cholecystitis. A case report and review of the world literature. Am J Surg 96：66—75，1958
8) Sarmiento RV: Emphysematous cholecystitis. Report of four cases and review of the literature. Arch Surg 93：1009—1014，1966
9) Jacob H, Appelman R, Stein HD: Emphysematous cholecystitis. Am Coll Gastroenterol 71：325—330，1975
10) Schein CJ: Acute cholecystitis. Harper and Row, New York, 1972, p218—222
11) 呉山泰進，岩瀬弘敬，桐山昌伸ほか：Pneumobiliaを伴った急性気腫性胆嚢炎の1例．外科診療　8：1163—1166，1988
12) 築野和男，渋沢三喜，小池　正ほか：胆管内ガスを伴う急性気腫性胆嚢炎の1例．日消外会誌　22：2449—2452，1989
13) 白鳥　隆，渡辺康博，高橋倫宗：Pneumobiliaを伴った急性気腫情胆嚢炎の1例．日臨外医会誌　51：2246—2251，1990
14) 鈴木洋介，新村健司，加藤量平：経皮経肝胆嚢ドレナージが有用であった急性気腫性胆嚢炎の1例．胆と膵　7：215—220，1986
15) 遠藤　高，斎藤行世，石井典夫ほか：急性気腫性胆嚢炎に対する経皮経肝胆嚢ドレナージに関する2，3の検討．胆と膵　8：999—1004，1990
16) 久保信之，伊藤　良，井上修一：急性気腫性胆嚢炎の1例．胆と膵　10：1157—1160，1989

Acute Emphysematous Cholecystitis with Gas Extension to Pericholedocal and Posterior Pancreatic Tissues

Atsuro Niwa, Takamori Mitsui, Takehiro Kato, Hiroshi Koyama, Mamoru Narita, Toshinobu Oowa, Kazuo Shibata, Shingi Sasaki and Hidehiko Tsunooka
Department of Surgery, Toyokawa City Hospital

A 70-year-old man with a past history of diabetes mellitus and hypertension was admitted to our hospital with a 2 day history of right hypochondralgia, nausea, vomiting and fever. Examination revealed tenderness and muscle guarding in the right upper quadrant of the abdomen. Plain abdominal X-ray showed an area of gas in the region of the gallbladder. Abdominal CT revealed gas in the wall of the gallbladder, and also in the pericholedocal and posterior pancreatic tissues. A diagnosis of acute emphysematous cholecystitis was made. The patient was treated with intravenous fluids and antibiotics. He improved after these treatments. Cholecystectomy was performed on the 11th hospital day. Pathologic examination of the surgical specimen revealed acute gangrenous cholecystitis. The postoperative course was uneventful. He was discharged on the 13th postoperative day. There has been no report of emphysematous cholecystitis with gas extension to the pericholedocal and other surrounding tissues in the Japanese literature.

Reprint requests: Atsuro Niwa　Department of Surgery, Toyokawa City Hospital
1-19 Koumei-cho, Toyokawa, 442 JAPAN