日消外会誌　27（5）：1099～1102，1994年

多発性神経鞘腫症例において後腹膜および縦隔巨大神経鞘腫を切除した1例

大阪大学医学部第2外科
宮代　勲　辻仲　利政　田村　純人
塩崎　均　門田　守人　森　武貞

多発性神経鞘腫症例に伴って生じた後腹膜および縦隔の巨大神経鞘腫の1切除例を経験したので報告する．症例は多発性脊髄神経鞘腫および聴神経鞘腫の手術既往のある46歳の男性で，家族歴には特記すべきものはなかった．脳神経外科手術時に巨大な縦隔および後腹膜腫瘍を指摘された．mass effectが無視しえず，また悪性化が否定しえないため，切除目的で当科紹介となった．巨大腫瘍切除に際して，本症例では右第6肋間開胸に腹部横切開を加えたアプローチを用いて良好な視野を得られ，副損傷もなく切除が可能であった．腫瘍の切除総重量は1,800gであり，組織学的には神経鞘腫であった．

神経鞘腫は一般的に単発性で多発例はまれとされている．多発例ではvon Recklinghausen病との関連が問題となるが，本症例ではcafe-au-lait-spots，皮膚腫瘍，その他内臓腫瘍の合併はなく，神経鞘腫の多発例と考えられた．

Key words：multiple neurilemmoma, neurilemmomatosis, large mediastinal and retroperitoneal tumors

はじめに

一般に神経鞘腫が多発することはまれとされている[1)2)]．今回，神経鞘腫多発症例に併発した後腹膜および縦隔の巨大神経鞘腫の1切除例を経験したので報告する．

症　例

症例：46歳，男性

主訴：胸部異常陰影

家族歴：特記すべきことなし．

既往歴：1983年に脊髄神経鞘腫（Th8），1992年4月に聴神経鞘腫，同年5月に脊髄神経鞘腫（L3-L4），同年6月に脊髄神経鞘腫（Th6-Th9）の切除術を施行された．

現病歴：1986年に近医の胸部X線撮影で横隔膜挙上・胸部異常陰影を指摘されたが，無症状のため経過観察されていた．当院脳神経外科において上記の聴神経鞘腫および脊髄神経鞘腫の手術施行後，下縦隔から後腹膜へおよぶ巨大な腫瘍の存在を指摘され，当科紹介となった．

＜1993年12月8日受理＞別刷請求先：宮代　勲
〒565　吹田市山田丘2－2　大阪大学医学部第2外科

入院時現症：肺肝境界が上昇し，肝を右肋骨弓下に1横指触知する以外には特記すべき所見が認められなかった．また，cafe-au-lait-spotsや皮膚腫瘍は認められなかった．

胸部レントゲン検査：右横隔膜挙上・胸部異常陰影を認めた（**Fig. 1**）．

CT検査：右腎上極を下縁とし，後腹膜より縦隔におよぶ巨大な腫瘤像を認めた．周囲臓器の圧排を認めたものの，境界明瞭で，内部は不均一に造影された（**Fig. 2**）．

MRI検査：T1強調画像で低信号を示したが，内部は不均一であり，高信号を示す部分も存在した．また矢状断所見より，横隔膜下の後腹膜腫瘤は下大静脈を前方に圧排しながら下大静脈裂孔を通じて心右方の腫瘤に連続しているように思われた（**Fig. 3**）．

血管造影：動脈造影で右下横隔膜動脈より血管増生を伴うtumor stainおよびpoolingを認めた．静脈造影では下大静脈が前方に圧排されているものの浸潤像はなく，通過性も良好であった．

その他の検査：spirogramで拘束性障害を認めたが，その他腫瘍マーカーを含め特記すべき所見は認められなかった．

Fig. 1 Chest X-ray film: Elevation of right diaphragma and abnormal mass shadows were seen.

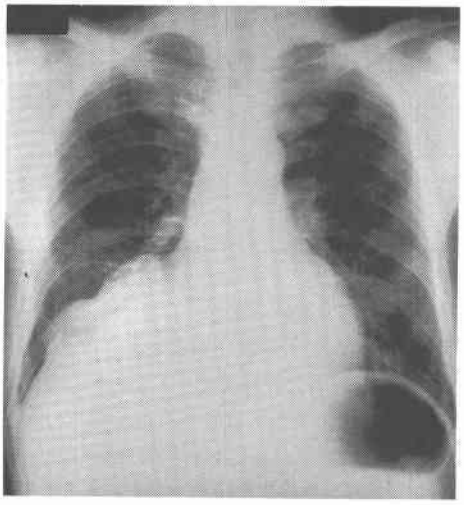

Fig. 2 Computed tomography: A large multilobular tumor with clear demarcation located in the retroperitoneum. Irregular capsular enhancement was observed.

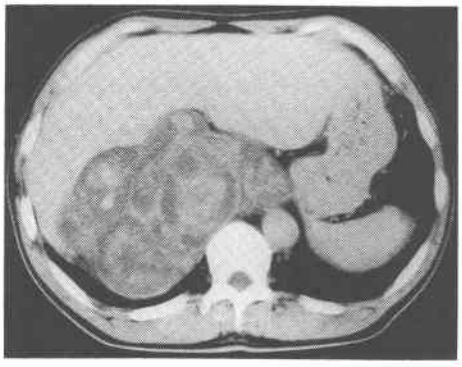

Fig. 3 Magnetic resonance imaging: The tumor in the retroperitoneum was apparently connected with the tumor in the anterior mediastinum through the foramen of the inferior vena cava.

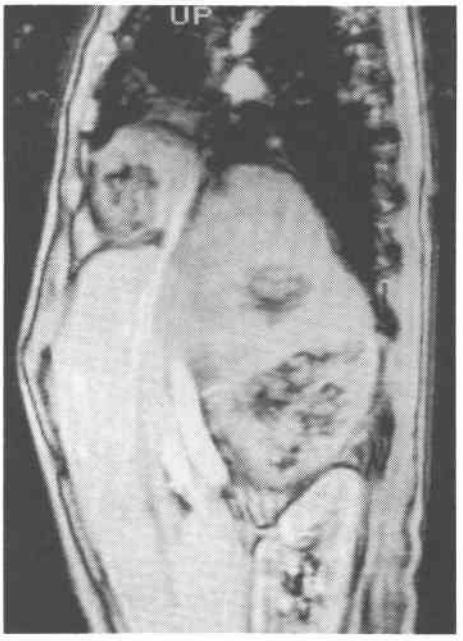

Fig. 4 Combined the 6th intercostal thoracotomy and wide transverse laparotomy were employed for surgical resection.

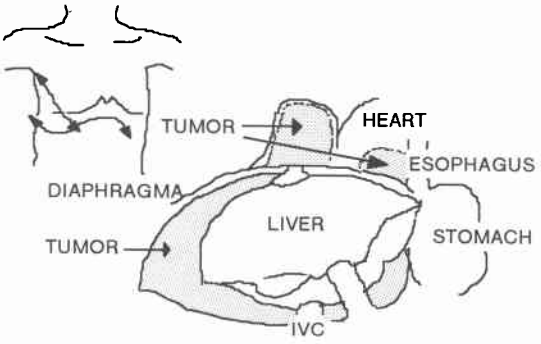

治療経過：既往および各種検査所見より神経鞘腫と診断した．巨大な腫瘤で増大傾向にあり mass effect が無視しえないこと，またまれではあるが悪性化が否定しえないことから，外科的切除を行うことを決定した．術中，肝臓および下大静脈との剝離が困難である可能性が考えられたため，門脈・下大静脈と腋窩静脈シャントの準備下に手術を施行した．

体位は左半側臥位とし，右第6肋間開胸に腹部横切開を加えた．さらに，横隔膜を切断することにより腫瘍の直視が容易となった(**Fig. 4**)．術中所見では縦隔腫瘍と後腹膜腫瘍とは明らかな連続性を認めなかった．肝は腫瘍による圧排で平たく変形していた．肝および下大静脈を損傷しないよう注意しながら腫瘍摘出をすすめた．術前画像所見の通り腫瘍は肝や下大静脈など周囲の臓器・血管を圧排しているものの浸潤はなく，繊維性の癒着であり，剝離はそれほど困難ではなかった．なお，術前検査で栄養血管と考えられた右下横隔膜動脈は確認のうえ，結紮処理した．切除重量は後腹膜腫瘍1,600g，縦隔腫瘍200g で合計1,800g で

Fig. 5 The tumors were encapsulated and cut surface showed tan-gray to white color. Cystic, calcified, and hemorrhagic foci were scattered in the tumors.

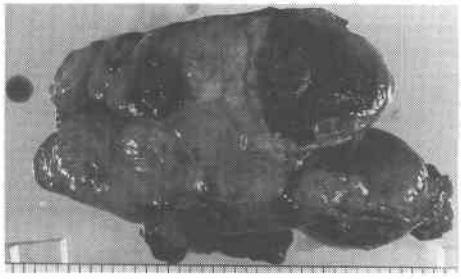

Fig. 6 Diagnosis of neurilemmoma was obtained by histological examination.
a : The tumors were composed of both Antoni A and B types of neurilemmoma (HE, ×40). b : The part of Antoni A type was magnified (HE, ×400).

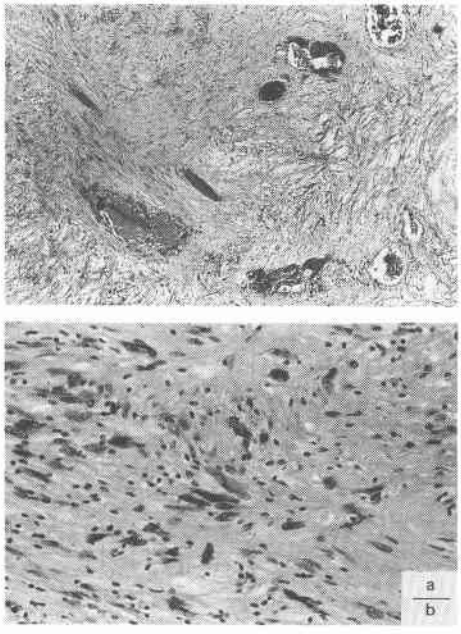

あった．

切除標本の肉眼所見では，腫瘍は被膜を有しており，割面において嚢胞形成，石灰化，出血が認められた（**Fig. 5**）．組織学所見では，Antoni A 型と Antoni B 型が混在してみられ，神経繊維腫ではなく神経鞘腫と診断された（**Fig. 6**）．

術後経過は良好であった．また，術後14か月後の現在も再発を認めていない．

考　察

神経鞘腫は神経堤細胞が移動を終えて分化決定後におこる腫瘍と考えられており[3]，四肢，体幹，頭頸部，縦隔，後腹膜，脊髄などに発生する．通常境界明瞭で被膜を有し，内部はしばしば出血，嚢胞形成などの2次性変化を伴って不均一である．超音波画像や CT でもこれに合致した所見が得られ，MRI では T_1 強調画像で低信号を呈する内部不均一な所見が得られる[1]．組織学的には Antoni A 型と B 型が混在して認められる．再発や悪性化はまれとされ，一般に腫瘍がかなり大きくなっても臨床症状に乏しい場合が多い．腫瘍摘出手術においてそのアプローチが重要なのは当然であるが，特に巨大な腫瘍の場合は侵襲や副損傷を避けるためにも大切であり，手術前に画像診断などを参考にそのアプローチ法を十分検討しておく必要があると思われる．本症例で用いた第6肋間開胸に腹部横切開を加えたアプローチでは，縦隔と後腹膜病変の連続切除が可能であること，肝後面の巨大な腫瘍切除に際して右側胸壁を door-open 方式に開大できることから，良好な手術視野が確保され推薦しうる．

一般的に神経鞘腫は単発性で多発性のものはまれとされ，なかでも本症例のように後腹膜腔と縦隔に多発することはまれである[1]．多発性のものでは von Recklinghausen 病との関連が問題となる．1967年久木田ら[4]は多発性神経鞘腫2例を報告し，病理所見および電顕所見からこれを独立した疾患とした．また，1984年 Shishiba ら[5]は4例を報告するとともに本邦報告例を集計，①遺伝歴がない，② cafe-au-lait-spots を認めない，③多発性の腫瘍が神経繊維腫ではなく神経鞘腫である，④聴神経腫瘍や脊髄腫瘍などの中枢神経系の神経鞘腫をより高頻度に認める，などから神経繊維腫症（neurofibromatosis）とは区別される疾患として神経鞘腫症（neurilemmomatosis）を提唱した．しかしながら，その後の神経鞘腫症としての報告は本邦のものがほとんどであり[2)6)~9)]，著者らが検索した範囲では本邦以外の報告は1989年の Purcell ら[10]による2例のみであった．本症が特に本邦に多いという可能性もないわけではないが，本邦以外では神経繊維腫症に含められている可能性がある．なお，遺伝歴がないことが神経鞘腫症の特徴の1つとして従来指摘されているが，著者らの症例でも明らかな遺伝歴は認められなかった．これに反して近年遺伝要因のみられた例もいくつか報告されており[7)~9)]，遺伝子異常を背景にしている可能性も考えられる．

一方，神経繊維腫症は神経堤細胞がまだ多分化能をもつ段階で分化発現に際して生じた腫瘍と考えられている[3]．神経繊維腫症はRiccardiが8型に分類しており[11]，NF1が古典的von Recklinghausen病にあたり，NF2は両側聴神経腫瘍を認めるものであり，いずれも常染色体優性遺伝である．NF1に関しては1990年にその遺伝子（NF1 gene）の異常が報告され[12][13]，NF1 geneが癌抑制遺伝子として知られているp53と同じく細胞の増殖制御および分化制御に関与している可能性が示唆されている．遺伝子レベルでの解析がすすめば，神経鞘腫症の位置づけや神経線維腫症との相違も明確になってくると思われる．

文　献

1) 福永　淳，奥山　厚，田島広之ほか：後腹膜腔・後縦隔に多発した神経鞘腫の1例．画像診断　9：1104—1108，1989
2) Murata Y, Kumano K, Ugai K et al: Neurilemmomatosis. Br J Dermatol 125：466—468, 1991
3) 仲村春和：神経堤細胞の発生，移動と分化．脳神経 36：27—35，1984
4) 久木田淳，佐藤昌三，王　鋳軍ほか：Multiple Neurilemmomaの2例．皮の臨　9：246—253，1967
5) Shishiba T, Niimura M, Ohtsuka F et al: Multiple cutaneous neurilemmomas as a skin manifestation of neurilemmomatosis. J Am Acad Dermatol 10：744—754，1984
6) 松尾明典，遠山育夫，秋口一郎ほか：神経線維腫症と鑑別が困難であった神経鞘腫症の1例—臨床的，組織学的および生化学的検討—．臨神経　31：742—745，1991
7) Sasaki T, Nakajima H: Congenital neurilemmomatosis. J Am Acad Dermatol 26：786—787, 1992
8) 高野美香，林　紀孝，利谷昭治ほか：Neurilemmomatosisの1例．日皮会誌　99：67—71，1989
9) 岩淵　悟，鈴木　聡，斎藤　亮ほか：多発性神経鞘腫症の母子発生例における縦隔迷走神経鞘腫の手術経験．胸部外科　45：168—171，1992
10) Purcell MSM, Dixon MSL: Schwannomatosis. An unusual variant of neurofibromatosis or a distinct clinical entity? Arch Dermatol 125：390—393，1989
11) Riccardi VM: Von Recklinghausen neurofibromatosis. N Engl J Med 305：1617—1627，1981
12) Wallace MR: Type 1 Neurofibromatosis gene: Identification of a large transcript disrupted in three NF1 patients. Science 249：181—186，1990
13) Viskochil D: Deletions and a translocation interrupt a cloned gene at the neurofibromatosis type 1 locus. Cell 62：187—192，1990

Resection of Retroperitoneal and Mediastinal Neurilemmomas from a Patient with Multiple Neurilemmomas

Isao Miyashiro, Toshimasa Tsujinaka, Sumihito Tamura, Hitoshi Shiozaki, Morito Monden and Takesada Mori
Department of Surgery II, Osaka University Medical School

A surgically treated case of large neurilemmomas arising in the retroperitoneum and the mediastinum was reported. A 46-year-old man with no particular familial background had received operations for multiple neurilemmomas of the acoustic nerve and the spinal cord. Large mediastinal and retroperitoneal tumors were found at the time of previous neurosurgery. Because of the gigantic size of the tumors and a suspicion of malignancy, he was admitted for surgery in our department. Combined the 6th right intercostal thoracotomy and wide transverse laparotomy were employed for surgical resection. The resultant good surgical field guaranteed non-troubled resection of the large tumors. The total weight of these tumors was 1800 g and their histological diagnosis was neurilemmoma. Multiple neurilemmoma is rare and should be distinguished from von Recklinghausen's disease. Nevertheless, our case was diagnosed as multiple neurilemmoma because of the lack of cafe-au-lait-spots, skin tumors, and visceral organ involvement.

Reprint requests: Isao Miyashiro　Department of Surgery II, Osaka University Medical School
2-2 Yamadaoka, Suita-city, 565 JAPAN