日消外会誌　27（5）：1103～1107，1994年

肺癌の転移性空腸腫瘍による成人腸重積症の1例

北海道大学第1外科[1]，富良野協会病院外科[2]
中川　隆公[1)2)]　中島　信久[1)2)]　篠田　悠一[2)]
新沼竜之助[2)]　宇根　良衛[1)]　内野　純一[1)]

比較的まれと思われる肺癌からの転移性空腸腫瘍による腸重積症の1例を経験したので報告する．症例は69歳の男性で，イレウス症状を呈して入院．小腸造影，腹部CT検査より空腸腸重積症を疑い緊急開腹術を施行した．Treitz靱帯より約40cm肛門側に腫瘍を先進部とした空腸腸重積症をみとめ，空腸部分切除術を施行した．空腸腸間膜リンパ節，および肝臓に多発性の転移性腫瘍をみとめたが，他の腹腔内臓器には異常をみとめなかった．腫瘍は粘膜下層を中心として発育しており，病理組織学的には，転移性腫瘍の特徴を有した未分化癌であった．胸部単純写真，胸部CTにて右S6の直径2cmの腫瘍と，右肺門部異常陰影をみとめ，喀痰細胞診より肺癌と診断し，臨床的に肺が原発巣と考えられた．

Key words: intussusception, metastatic jejunal tumor, lung cancer

はじめに

腸重積症は成人には比較的まれな疾患であるが，小児の腸重積とは異なり，ほとんどが器質的疾患を原因としている．とくに腫瘍によるものが多いとされている．今回われわれは，Treitz靱帯より約40cm肛門側に発生した転移性空腸悪性腫瘍による腸重積症例を経験したので報告する．

症　例

患者：69歳，男性

主訴：上腹部痛

家族歴：特記すべきことなし．

既往歴：18歳時に虫垂切除

現病歴：平成4年1月下旬より上腹部痛が出現し，近医で胃炎と診断され，治療を受けていた．3月25日腹痛が増強し，嘔吐をみとめ，近医より，4月6日富良野協会病院外科に紹介入院となった．

入院時現症：身長161cm，体重58kg，貧血，黄疸なし．前医により経鼻的にイレウス管が挿入されており，腹部は平坦であったが，右上腹部に圧痛と抵抗をみとめ，右側腹部に手拳大の腫瘤を触知した．

血液生化学検査：白血球増多，トランスアミナーゼおよび胆道系酵素の軽度上昇をみとめた（**Table 1**）．

単純X線：胸部単純X線写真では右肺門部に4.0×3.5cmの腫瘤陰影をみとめた．腹部単純X線写真ではイレウス管が挿入されており，小腸ガス像や鏡面像はみとめなかった．

Table 1　Laboratory data on admission

WBC	11,640 /mm³	LAP	517 GR.U
RBC	442 /mm³	γ-GTP	129 mU/ml
Hgb	13.2 g/dl	Ch-E	6.9 IU/l
HCT	37.5 %	T. Bil	0.8 mg/dl
PLT	35.7×10⁴ /mm³	D. Bil	0.3 mg/dl
T.P	6.9 g/dl	BUN	17.8 mg/dl
GOT	40 K.U	Cre	1.0 mg/dl
GPT	61 K.U	Na	137 mEq/l
LDH	321 W.U	K	5.2 mEq/l
Alp	27.7 KA.U	Cl	94 mEq/l

小腸造影：イレウス管よりの造影ではTreitz靱帯より約40cmの部位に閉塞があり，壁の硬化像がみられた．用手的圧迫を行うと，造影剤の流出がみられた（**Fig. 1**）．

腹部CT：腹腔内右側に直径5cmの腫瘤陰影があり，腫瘤内部に三日月状のlow density areaがみられた．これは腸間膜に由来する脂肪組織と考えられた（**Fig. 2A**）．また，それより尾側のスライスでは腫瘤と腸管の連続性がみられた（**Fig. 2B**）．また，肝外側区に直径3cmの周囲がenhanceされるlow density massをみとめた．

以上の所見より腸重積による腸閉塞症を疑い緊急手

＜1993年12月8日受理＞別刷請求先：中川　隆公
〒060　札幌市北区北15条西7丁目　北海道大学医学部第1外科教室

Fig. 1 Contrast roentgenography of the small intestine with a long tube shows obstruction and stiffness of wall in the jejunum about 40cm from the ligament of Treitz.

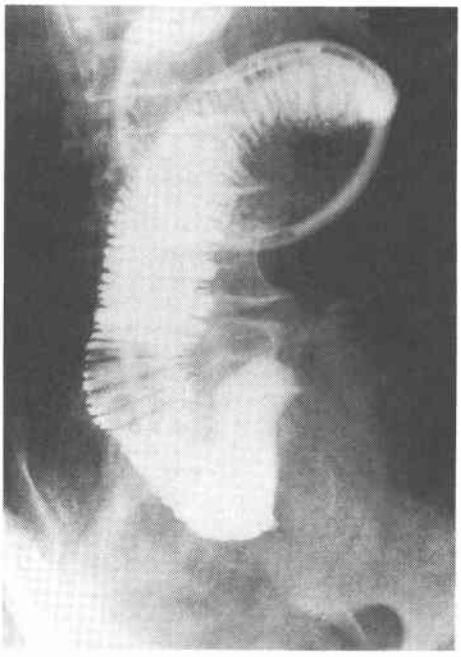

術を施行した．

手術所見：上腹部正中切開にて開腹した．少量の腹水をみとめた．Treitz 靱帯より約40cm 肛門側の空腸に腫瘍を先進部とした約10cm にわたる腸重積をみとめ，さらに5cm 肛門側にも2cm 大の腫瘍が存在した（**Fig. 3**）．腸間膜リンパ節は上腸間膜動脈根部に至るまで多数腫大していた．また，肝両葉に最大，直径約3cm の多発性の転移巣がみられた．胃，結腸，膵臓，腎臓には異常はみとめなかった．多発転移をきたした空腸悪性腫瘍と診断し，根治術は不可能と判断し，約30cm の空腸切除を行い，側々吻合を施行した．肝腫瘍については生検は行わなかった．

摘出標本所見：重積の先進部となった腫瘍は5.5×2.5×3.0cm の境界明瞭で黄褐色の腫瘤で，その口側に4.5×3.0×2.5cm，および肛門側に2.5×2.0×1.8cm の腫瘍が存在した（**Fig. 4A**）．

病理組織学的所見：病変の主座は粘膜下層以下で核異型の著明な腫瘍細胞が nest を形成しながら浸潤性増殖をし，多数の mitosis，高度の脈管侵襲をみとめた．扁平上皮癌，腺癌いずれの所見もなく未分化癌と

Fig. 2 A : CT scan of the abdomen shows a mass 5cm in diameter in the right peritoneal cavity and crescent low density area which is considered to fatty tisue due to Mesenterium in it. B : The mass is connected with the intestinal truct.

Fig. 3 Laparotomy displayed a jejunal intussusception containing three hard tumors. One of them was the cause.

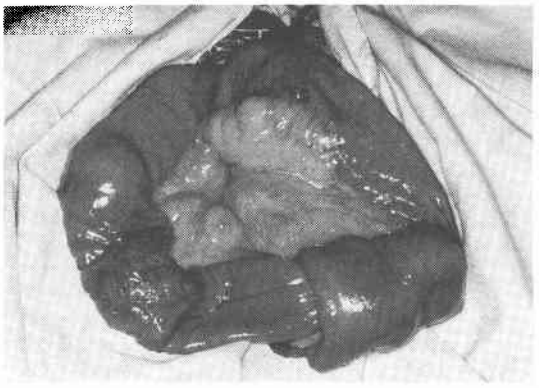

診断した（**Fig. 4B**）．組織学的に原発性空腸癌ではなく，転移癌の可能性が考えられた．摘出した2個のリンパ節に腫瘍細胞の転移をみとめた．

Fig. 4 A : Fresh surgical specimen with thres hard tumors, yellow-brown color. The center of them was the cause of intussusception. B : Microphotograph of the jejunal tumor, showing the type of undifferentiated cell pattern. The polymorphic cells with a lot of mitosis are infiltrating mainly at the submucosal region of the jejunum, forming nests. (Hematoxylin and eosin〔H.E.〕×100)

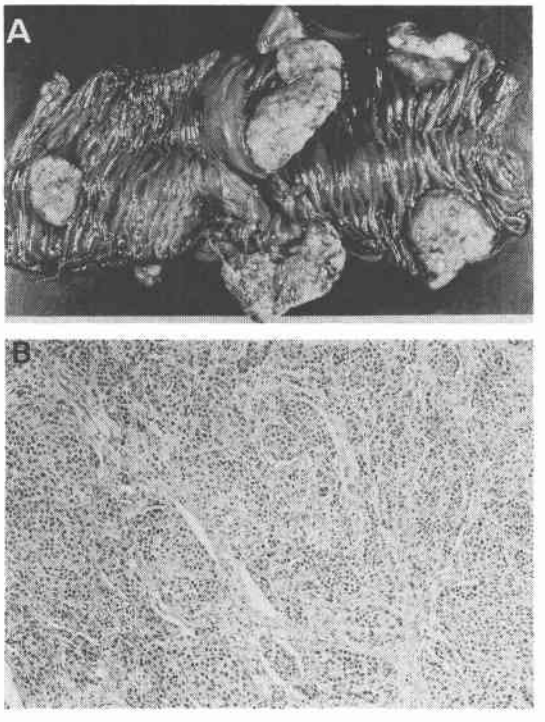

Fig. 5 A : CT scan of the chest shows mediastinal lymph node involvement. B : A coin lesion, 2cm diameter, is in the right S6.

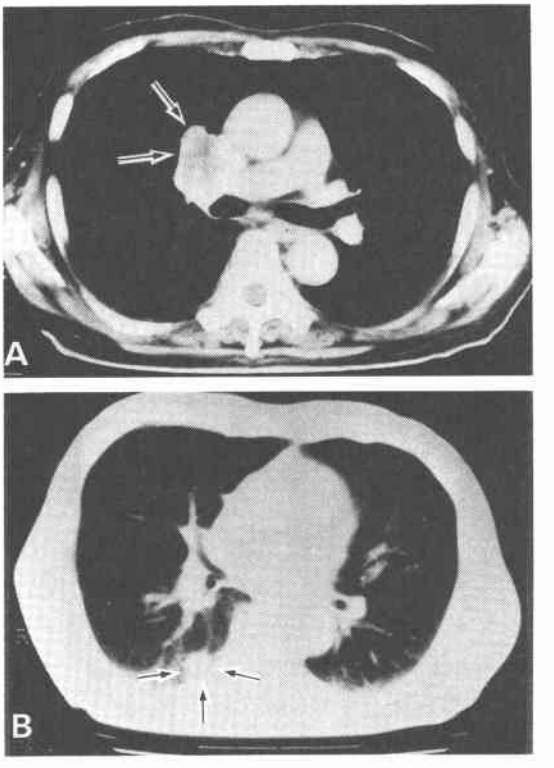

緊急手術のため術前に行っていなかった胸部の精査を行った．胸部CTで右肺門リンパ節腫脹と右S6肺野に直径2.5cmのcoin lesionをみとめた(**Fig. 5A, B**)．また，喀痰細胞診で腺癌細胞をみとめた．

他の臓器には検索したかぎりでは異常所見はなかった．前医での1月下旬の胸部単純写真および2月中旬の腹部CTでは，右肺門部異常陰影と小腸の腫瘤をみとめたが，肝腫瘍はなく，肝原発ではないと判断した．以上より，臨床的には原発巣を肺癌とする転移性小腸腫瘍と診断した．

術後19日目退院し外来治療を行ったが，約2か月後より肝腫大が著明となり，術後95日に癌死した．死後，剖検は行えず，肺癌病巣に関しては組織診はえられず，原発巣の確定には至らなかった．

考　察

成人の腸重積症は比較的まれな疾患で，全腸重積症に占める割合は5～10%とされている．また，腫瘍，憩室，炎症などの器質的原因が90%に関与しており[1)2)]，とくに腫瘍が全体の60～80%を占めている[1)~4)]．小腸腸重積の原因としては，良性腫瘍ではポリープ，脂肪腫が多く[5)]，悪性腫瘍では悪性リンパ腫，原発性小腸癌，転移性悪性腫瘍などが報告されている．

川井ら[6)]の集計では195,092人の剖検で小腸の悪性腫瘍は3,846例（1.97%）で，そのうち原発性が453例（11.8%），転移性が3,393例（88.2%）と，転移性腫瘍がほとんどを占めている．

1986年から90年までの日本剖検輯報の原発部位別の転移臓器を集計・算定した（**Table 2**）．128,727人の剖検で10,846例（8.43%）に小腸に転移がみられている．小腸転移をきたす悪性腫瘍の原発部位としては胃，膵，肺，リンパ系，胆嚢の順に多く，頻度としては膵，胆

Table 2　Metastasis origins to the small intestine in autopsy cases (1986-1990)

Primary organ	Autopsy	Metastasis	Incidence	Primary organ	Autopsy	Metastasis	Incidence
stomach	17,905	2,468	13.8%	larynx	1,024	41	4.0%
pancreas	6,746	1,881	27.9%	soft tissue	488	41	8.4%
lung	20,168	976	4.8%	oral cavity	1,275	33	2.6%
lymph	5,498	735	13.4%	thyroid	3,262	32	1.0%
cholecyst	3,153	725	23.0%	mediastinum	584	29	5.0%
bone marrow	9,460	592	6.3%	genital organ	294	23	7.8%
colon	6,227	534	8.6%	pleura	353	22	6.2%
liver	18,028	526	2.9%	prostata	3,844	18	0.5%
bile duct	1,938	417	21.5%	testis	208	18	8.7%
uterus	2,940	257	8.7%	endocrine glan	378	17	4.5%
ovary	1,765	254	14.4%	bone	360	16	4.4%
rectum, anus	3,385	212	6.3%	nasal cavity	133	14	10.5%
esophagus	4,219	146	3.5%	paranasal cavi	440	13	3.0%
bladder	2,105	128	6.1%	pharinx	578	8	1.4%
peritoneum	632	107	16.9%	central nerve	2,677	5	0.2%
small intestine	846	105	12.4%	eye	93	4	4.3%
kidney	2,269	96	4.2%	others	982	119	12.1%
skin	753	85	11.3%				
mamma gland	2,866	85	3.0%				
pelvis, ureter	851	64	7.5%	Total	128,727	10,846	8.4%

Analyses from Annual of the Pathological Autopsy Cases in Japan from 1986 to 1990

嚢，肝外胆管，腹膜，卵巣，胃の順に高い．

この集計では，転移形式は不明であるが，腹腔内臓器原発の場合，小腸への播種，直接浸潤による転移が多いと考えられる．本症例のようなリンパ行性，血行性転移によるものに限れば転移は大幅に減少すると思われる．原発部位が不定であるリンパ，骨髄系を除いた腹腔外臓器からの転移では，肺，皮膚，乳腺が多い．頻度では皮膚原発が11.29%と高い．

肺癌の小腸転移は剖検例では20,168例中976例（4.84%）にみられるが（**Table 2**），臨床的に症状を示す例はまれで，南方ら[7]の1960年より89年までの本邦報告例の集計によると，136例の肺癌の小腸転移例が報告されており，そのうち20例（14.7%）に腸重積をみている．

悪性リンパ腫は小腸腸重積を起こした悪性腫瘍の52%を占めたと報告されている[8]．悪性リンパ腫が腸重積を起こす頻度は19～28%と高く，特に回腸原発に限れば30～50%と高率で，回盲部に発生頻度が高いことと合わせ，成人の回盲部腸重積症の大きな原因の1つである[9]．

野本ら[10]の行った本邦集計200例の原発性空回腸癌の検討では，癌腫の発生部位は空腸が130例，回腸が65例で，空腸に多い．そのうち，重積例は10例（5.0%）と少なく，空腸に3例，回腸に6例と，発生部位の比率とは異なり回腸に多くみられる．腫瘍の形態としては，ポリープ型に腸重積の発生が多い．

診断としては，消化管造影で，重積部での造影剤の停止や，coiled spring 像[2]を示す．空腸重積例では，イレウス管による二重造影が有効であり，自験例もこれで腸重積症が疑われた．また，イレウス管は閉塞部より上部の減圧が行えるため治療上も有用であり，早期より挿入されることが望ましい．

CT では嵌入した腸間膜に由来する三日月状の low density area[11]と，その内部に血管の点・線状の high density がみられる．

成人の腸重積症の治療は，多くの場合，器質的疾患が存在するため腸切除を必要とする．悪性リンパ腫ではリンパ節郭清も含めた腸切除が行われ，良好な予後を得た報告も多い[5)9]．しかし，原発性小腸癌ではリンパ節転移，周囲への浸潤，播種，血行転移が比較的速やかなため根治手術にならず，姑息手術になる場合が多く，予後不良とされている[6)9]．肺癌小腸転移例でも腹部症状を初発症状として発見される例がほとんどで，多くは進行例で予後不良であるが，腸切除後に原発巣も切除しえた報告例もあり[12]，可能なかぎり根治術を施行するべきと思われる．

稿を終えるにあたり，御助言，御指導を賜わりました旭川医科大学第1病理学教室辻　邦彦先生，小川勝洋教授に深謝いたします．

文　献

1) 古城昌義，奥山正巳，河合経三ほか：成人腸重積症の臨床．外科治療　39：463—466，1978
2) 山崎軍治，般木宏美，倉知　圓ほか：成人腸重積症．外科診療　22：1119—1121，1980
3) Roper A: Intussusception in adults. Surg Gynecol Obstet 103：267—278，1956
4) We baecher D, Bolin JA, Hearn D et al: Intussusception in adults: Review of 160 cases. Am J Surg 121：531—535，1971
5) 鈴木眞一，斎藤正光，佐久間仁ほか：小腸原発性悪性リンパ腫による成人腸重積症の1例．消外 10：907—912，1987
6) 川井啓市，馬場忠雄，赤坂祐三ほか：わが国における小腸疾患の現況と展望．胃と腸　11：145—155，1976
7) 南方良章，小林秀輝，杉田孝和ほか：小腸大腸転移をきたした肺癌の1例．和歌山医　40：763—771，1989
8) 檜山　護：慢性回盲部腸重積症を来した回腸末端原発悪性リンパ腫の1例．胃と腸　8：227—231，1973
9) 蜂矢　仁，小塚正雄，佐宗克久ほか：大腸内視線検査にて診断した回腸原発性リンパ腫による腸重積症の1例．消内視鏡　33：89—95，1991
10) 野本信之助，菅家　透，小林武夫ほか：原発性空回腸癌．癌の臨　25：53—58，1979
11) 岡藤龍正，吉岡寛康，進藤　啓ほか：腸重積を合併した小腸腺腫の1例．腹部画儀診断　9：596—600，1989
12) 森本芳和，山崎　元，山崎芳郎ほか：肺癌小腸転移による腸重積の1例．臨外　45：1815—1819，1990

A Case of Intussusception due to Metastatic Jejunal Tumor of Lung Cancer

Takahito Nakagawa[1)2)], Nobuhisa Nakajima[1)2)], Yuuichi Shinoda[2)], Ryuunosuke Niinuma[2)], Yoshie Une[1)] and Junichi Uchino[1)]

[1)]First Department of Surgery, Hokkaido University School of Medcine

[2)]Department of Surgery, Furano Kyokai Hospital

A 69-year-old man was admitted with upper abdominal pain and vomiting. Contrast X-ray examination of the small intestine using an intestinal tube, and CT scan suggested the presence of intussusception on the upper jejunum. Emergency laparotomy was performed. On exploration of the peritoneal cavity, three hard masses were noted in the jejunum about 40 cm distal from the ligament of Treitz. The mesenteric lymph nodes were swollen. Multiple metastatic lesions were also noted on both lobes of the liver. One of the jejunal tumors was the cause of intussusception. The involved jejunum was resected along with the jejunal masses. Histopathologically, the tumor cells were of the undifferentiated type, growing mainly at the submucosal region of the jejunum. These findings characterized the metastatic nature of the tumors. Postoperative radiological examination of the chest revealed the pulmonary mass, 2 cm in diamter, in the right S6, with mediastinal lymph node involvement. Cytologic examination of sputum showed malignant cells. In view of these data, the lung cancer was considered to be primary, with the jejunal tumors with hepatic and mesenteric involvement being secondary.

Reprint requests: Takahito Nakagawa　First Department of Surgery, Hokkaido University School of Medicine N15 W7, Kita-ku, Sapporo, 060 JAPAN