日消外会誌　27（5）：1108～1112，1994年

成人にみられた多発性回腸膜様狭窄症の1例

中通病院外科，同　小児外科*

田中　雄一　　花岡　農夫　　工藤　　保
李　　力行　　大内慎一郎　　土屋　　玲
草野　智之　　瀬戸　泰士　　畑澤　千秋*

極めてまれな多発性回腸膜様狭窄症の1症例を報告した．

患者は63歳の男性．1989年3月に当院で直腸癌の手術を受けるまでは，腸閉塞の既往はなかった．術後のイレウスのため，1989年9月に再入院し，再開腹した．癒着剝離の際，回腸の近位側に膜様狭窄部が多発していることが偶然に判明した．膜様部の中心にはpin-holeから径10mmの大きさの穴が1個あった．膜様物が集中していた回腸を50cm切除し，端々吻合した．吻合前に空腸瘻と盲腸瘻のtubeを残存小腸内腔に挿入して抵抗なく通過できることを確認した．組織学的検査で膜様部には粘膜筋板が著明に肥厚している像が認められた．

成人の先天性小腸狭窄症は極めてまれで，我々が検索しえたかぎりでは，報告例は世界で6例のみであった．

Key words：congenital ileal stenosis, multiple mucosal diaphragms, adult case

はじめに

先天性小腸狭窄（閉鎖）は一般に幼児期以前に発見され，治療される先天異常であり，成人で発見される例は極めてまれである．我々が内外の文献を検索したかぎりでは6例のみであった[3)~8)]．今回我々は成人の多発性回腸膜様狭窄症の1例を経験したので報告する．

症　例

患者：63歳，男性

主訴：腹部膨満感，易疲労感，両下肢浮腫

既往歴：1984年に胆石症にて胆嚢摘出術を受けた．1988年に異型狭心症で入院治療した．1989年3月27日に直腸癌（stage II）にてR3のリンパ節郭清を伴う低位前方切除術を受けた．標本の組織学的検査の結果はtub2，a2，ly1，v0，n（－），ow（－），aw（－），ew（－）であった．術後イレウスを合併したが，保存的に軽快し6月10日に退院した．

家族歴：特記すべきことなし．

現病歴：外来通院中，腹部膨満の寛解・増悪を繰り返していた．1989年9月12日に上記主訴にて来院し，腹部X線単純撮影で小腸にniveauが多数みられ，イレウスと診断されて入院した．

入院時現症：身長161cm，体重53kg，血圧122/70 mmHg，脈拍数72/分，整．眼瞼結膜に軽度の貧血を認めたが，眼球結膜には黄疸は認めなかった．表在リンパ節は触知せず．胸部は打聴診上，異常を認めなかった．腹部は軽度膨隆しているが軟で肝，脾，腫瘤は触知せず．また，腹部正中に前回の手術瘢痕を認め，下腿から足背にかけ軽度の浮腫を認めた．

入院時検査成績：軽度の貧血，血小板減少，高度の低蛋白血症を認めたが，肝機能や腫瘍マーカーは正常であった（**Table 1**）．

腹部X線単純撮影：腹部全体に小腸niveauが多発していた（**Fig. 1**）．

Table 1　Laboratory data on admission

WBC	5,600 /mm³	LDH	341 IU/L
RBC	347×10⁴ /mm³	ALP	10.9 K.A.U
Hb	11.7 g/dl	T-Ch.	114 mg/dl
Ht	33.0 %	TP	4.8 g/dl
Plt	6.5×10⁴ /mm³	T-Bil	1.5 mg/dl
FBS	85 mg/dl	BUN	24.1 mg/dl
CEA	1.2 ng/ml	Cr	0.8 mg/dl
CA19-9	27.3 U/ml	Na	136 mEq/l
GOT	25 IU/L	K	3.7 mEq/l
GPT	11 IU/L	Cl	102 mEq/l

＜1994年1月12日受理＞別刷請求先：田中　雄一
〒010　秋田市南通みその町3－15　中通病院外科

Fig. 1 Plain abdominal X-ray film on admission shows niveaus and gaseous distension of the small bowel.

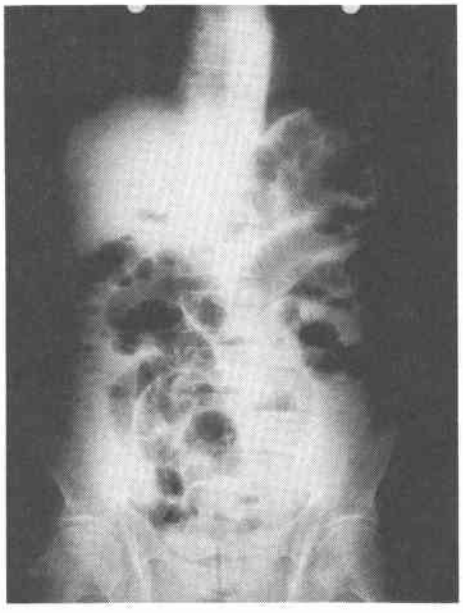

Fig. 2 Small bowel gastrographin study shows opacificasion of only the proximal jejunum.

腹部CT，骨盤CT検査：肝転移，傍大動脈リンパ節転移，局所再発は認めなかった．

Fig. 3 Schematic illustration of operative findings and procedure

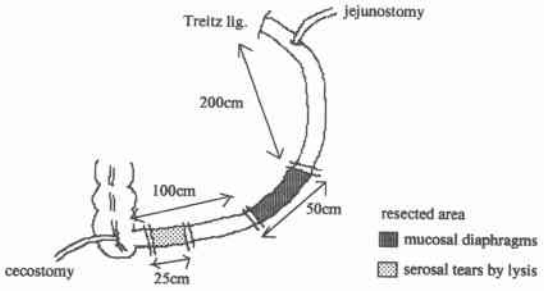

入院後経過：中心静脈栄養にて低蛋白血症は改善し，経鼻胃管による減圧で小腸 niveau は消失した．経口摂取を再開したところ，再度イレウス状態となり，小腸造影検査で上部空腸しか造影されず高度に拡張しているため(**Fig. 2**)，10月20日に開腹術を施行した．

手術所見：小腸は腹壁および骨盤腔内に広範囲に強固に癒着し，空腸は中等度に拡張していたが，イレウスの原因となるような屈曲や狭窄は認めなかった．また，直腸癌の再発の徴候は認めなかった．まず Treitz 靱帯より約20cm 肛門側で腸管減圧用に tube 空腸瘻を造設し，腸内容液を吸引したのち，可及的に癒着を剝離した．漿膜欠損が多数生じた回腸末端側を約25cm 切除し，端々吻合した．イレウスの原因が不明であり，吻合部の減圧も兼ねて tube 盲腸瘻を造設した．tube を口側に進めたところ，吻合部より約60cm 口側の回腸で tube が進まなくなったため，同部を触診すると肥厚した粘膜様の索状物を触れ，切開すると膜様物があり，内腔は pin-hole 状であった．さらに口側の回腸にも触診上少なくとも5～6個の膜様物が約50cm の範囲内に多発していることが判明した．よって，膜様物の集中している回腸をさらに約50cm 切除し端々吻合したが，吻合前に tube を口側に進め空腸瘻の tube 付近まで抵抗なく挿入できることを確認した．Treitz 靱帯から膜様狭窄多発部までの距離は約200cm であり，回盲弁からは約100cm であった（**Fig. 3**）．

切除標本造影所見：造影剤の注入にはかなりの圧がかかり，膜様狭窄部で造影剤が jet 状に噴出した(**Fig. 4**)．

切除標本肉眼所見：切除した回腸内腔には膜様の隔壁が少なくとも10個以上あり，中心の穴は pin-hole のものから径1cm のものまで様々であった（**Fig. 5**）．

病理組織学的所見：隔壁の部分は正常粘膜と粘膜下

Fig. 4 Contrast study of the resected specimen shows the diaphragms with central orifices (→) and jet flows of contrast medium (▶).

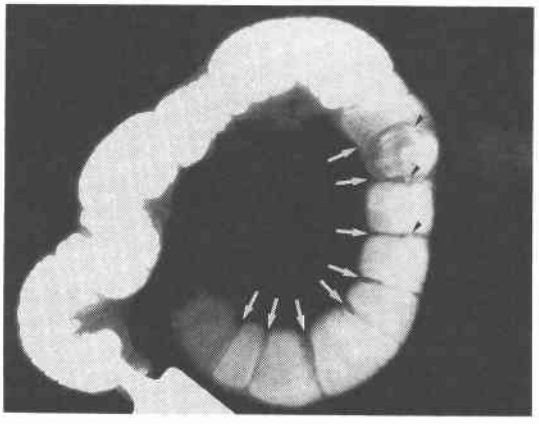

Fig. 5 Macroscopic appearance of the resected specimen showing multiple mucosal diaphragms (→).

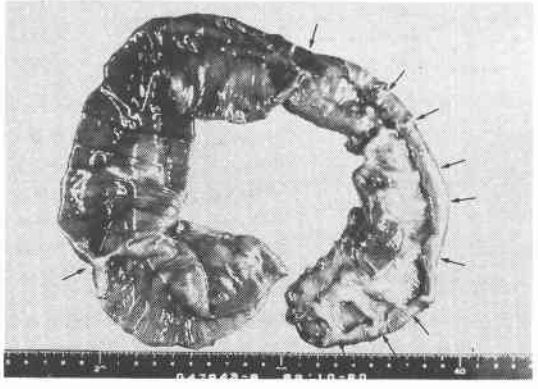

組織からなり，中心孔が小さいものほど，粘膜筋板が著明に肥厚し，中心孔周辺の粘膜に肉芽組織の形成が目立ち炎症性変化が加わっていた（**Fig. 6**）.

長期間にわたる高い内圧にさらされた結果と考えられ，先天性膜様狭窄症と診断した.

術後経過：術後もイレウス症状を繰り返し，腹部X線単純撮影で空腸のniveauが持続したが，保存的に軽快し，第103病日に退院した．しかし，退院後も排便，排ガスはみられるが腹部不快感や腹痛が持続した．写真上明らかなniveauはなく下剤，鎮痛剤を投与して経過観察していたが，症状が改善せず精神的に疲弊し，1991年3月25日に自殺した.

Fig. 6 Microscopic examination shows that the diaphragm is composed of normal mucosa and submucosa with hypertrophied muscularis mucosae (▶). (H·E stain, ×2.5)

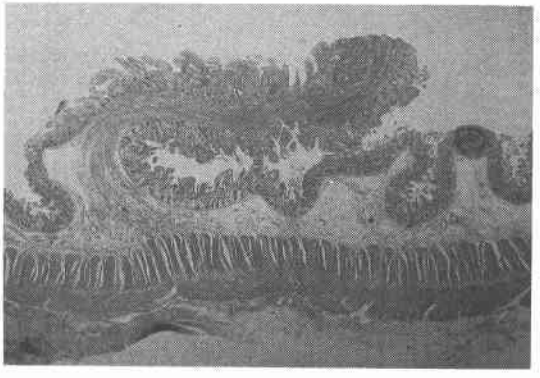

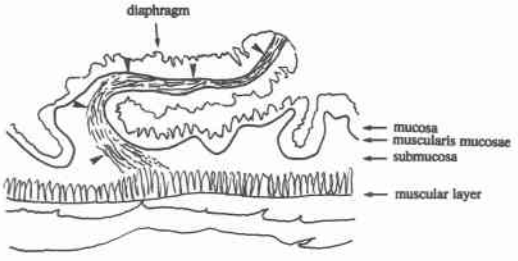

考　察

先天性腸閉鎖症は内因性閉鎖ないし狭窄により腸管閉塞を来す新生児の緊急疾患であり，1,500～5,000の出生に1例の発生頻度とされ，新生児の外科的疾患では鎖肛に次いで多い[1]．しかし，成人にみられることは非常にまれであり，十二指腸膜様狭窄症の報告は40数例を数えるが[2]，空腸や回腸にみられることは極めてまれで，我々が検索しえたかぎりでは[3)~8)]，本症例は本邦第5例目，英文文献上，世界第7例目である（**Table 2**）.

先天性腸閉鎖症の発生病理に関しては，Tandler (1900)[9]の胎生初期における腸管再開通障害説とLouwら(1955)[10]の胎生後期における腸管血行障害説が知られている．前者は胎生4～10週において，十二指腸は上皮増殖によって一時的に閉塞するが，その後vacuolizationが生じ，腸管内腔が再開通するという事実に基づき，再開通障害が成因とする説であるが，数多くの臨床事実や動物実験により，今では十二指腸閉鎖の一部を除いて腸閉鎖症の多くは胎生後期における血行障害説がその主因として広く受け入れられ，血行

Table 2 Reported cases of congenital jejuno-ileal stenosis in adult

Reporters	year	sex	age	type and site of stenosis
Moore[3]	1981	female	50	jejunal diaphragm with phytobezoar
Miyachi[4]	1982	female	21	jejunal diaphragm
Lévesque[5]	1983	male	67	ileal diaphragm with enteroliths
Kunieda[6]	1983	male	26	ileal diaphragm
Sasaki[7]	1985	male	58	jejunal stenosis (muscular layer defect)
Narita[8]	1991	male	54	ileal stenosis (muscular layer defect), mesenteric defect
Tanaka	1993	male	63	ileal diaphragms (multiple)

障害の原因としては腸間膜血管の閉塞や腸軸捻転，腸絞扼，内ヘルニア，腸重積などが考えられている[1)11)12)]．血行障害を受けた腸管は出血性壊死，粘膜上皮の再生，筋層の肥厚，壊死物質の吸収，肉芽性変化などによって，狭窄・閉鎖をとるものと考えられている[12)]．

本症例を含めた報告例の検討では，腸閉塞症状の既往があるのは1例[7)]のみであり，鉄欠乏性貧血の精査中に発見された例[6)]もあり，成人における小腸狭窄症の術前診断は困難と思われる．術前の小腸造影で膜様狭窄部を診断しえた報告[5)]もあるが，多くは術中の丹念な検索により，狭窄部を発見している．

小腸の漿膜側にはまったく異常がないことは注意を要し，触診で疑わしき部分は積極的に切開を加えて内腔を観察する必要があると思われる．

本症例は膜様狭窄部が多発し，しかも中心孔の一番小さいものはpin-hole状であったにもかかわらず，これまで無症状に経過しており，非常に興味深い．

標本の造影検査で証明されたように，圧をかければ造影剤は膜様部を通過可能であり，少し時間はかかるが標本の遠位端まで造影された．よって，消化された腸内容物は膜様物の中心孔を通過可能であり，特に回腸では食物塊は消化により液状化しており，通過障害を起こすことはなく臨床症状を呈さないものと考えられ，胃石[3)]や腸石[5)]や消化されない食物塊などが膜様狭窄部に嵌頓して初めて通過障害をきたすものと思われる．

本症例は低位前方切除術後の高度の癒着の合併により，相乗効果で通過障害を起こしたものと推測している．本狭窄部切除後もイレウス症状がみられたが，吻合前に残存小腸内腔に外径5mmのtubeが抵抗なく挿入できることを確認しており，イレウス症状の持続は癒着剝離後の新たな癒着が原因と思われる．

Lévesqueら[5)]も述べているように，症状を呈さず発見されない小腸膜様狭窄症，特に回腸膜様狭窄症が存在する可能性があり，実際の頻度はもっと多いものと推測される．よって，イレウスの診療において，まれではあるが，本疾患の存在も念頭に置く必要があると思われる．

なお，本論文の要旨は第126回東北外科集談会において発表した．

稿を終えるにあたり，御校閲いただいた秋田大学医学部第1外科小山研二教授に深謝いたします．

文　献

1) 今泉了彦：先天性腸閉鎖．小児診療 52：2427—2431，1989
2) 佐川　庸，小野仁志，酒井　堅ほか：成人の十二指腸膜様狭窄の1例．日臨外医会誌 49：856—859，1988
3) Moore DJ, O'Sullivan G, Hederman WP: Congenital jejunal mucosal diaphragm and phytobezor: a cause of intermittent small bowel obstruction in an adult. Ir J Med Sci 150：160—161，1981
4) 宮地和人，大迫泰博，森久保寛ほか：成人の先天性空腸狭窄の1治験例．日消病会誌 79：2163—2164，1982
5) Lévesque HP, Ciricillo DR, Sylvestre J et al: Mucosal diaphragm and enteroliths of the small bowel causing obstruction in an adult. Am J Gastroenterol 78：593—595，1983
6) 国枝克行，吉田明彦，土屋十次ほか：成人の先天性小腸狭窄症の1例．岐阜大医紀 31：213，1983
7) 佐々木政一，嶋田浩介：成人にみられた先天性小腸狭窄症の1例．日外宝 54：299—304，1985
8) 成田　洋，吉富裕久，井口智雄ほか：小腸狭窄を合併した，小腸腸間膜裂孔ヘルニアの1例．日臨外医会誌 52：897—902，1991
9) Tandler J: Zur Entwicklungsgeschichte des menschlichen Duodenum in frühen Embryonalstadien. Morphol Jahrb 29：187—216，1900
10) Louw JH, Barnard CN: Congenital intestinal atresia: Observation on its origin. Lancet 2：1065—1067，1955
11) Grosfeld JL: Jejunoileal atresia and stenosis. Edited by Welch KJ. Pediatric surgery. vol 2. Fourth edition. Year Book Medical Publishers, Chicago, 1986, p838—848
12) 葛　耀埼：先天性腸狭窄閉鎖症の発生病理に関する実験的研究—家兎胎児手術による腸管（小腸大腸）血流遮断—．日小児外会誌 19：1177—1190，1983

An Adult Case of Multiple Ileal Mucosal Diaphragms

Yuichi Tanaka, Takao Hanaoka, Tamotsu Kudo, Rikko Lee, Shinichiro Ouchi, Akira Tsuchiya, Tomoyuki Kusano, Taiji Seto and Chiaki Hatazawa*
Departments of Surgery and Pediatric Surgery*, Nakadori Hospital

An extremely rare case of multiple ileal mucosal diaphragms in a 63-year-old man is reported. Previously he had undergone surgery for rectal cancer in our hospital in March 1989. Prior to that, there was no past history of intestinal obstruction. He was readmitted due to postoperative ileus in September 1989, and underwent relaparotomy. During adhesiolysis, multiple mucosal diaphragms were incidentally found in the proximal ileum. Each diaphragm had one orifice whose diameter ranged from pin-hole like to 10 mm. The majority of the diaphragms were removed by resection of 50 cm of the ileum with end-to-end anastomosis. Using tubes of jejunostomy and cecostomy, smooth passage through the lumen of the residual small intestine was confirmed before anastomosis. Histologically the mucosal diaphragm contained hypertrophied muscularis mucosae. Congenital jejuno-ileal stenosis in an adult is extremely rare, and as far as we investigated, only six cases have been reported in the world.

Reprint requests: Yuichi Tanaka Department of Surgery, Nakadori Hospital
3-15 Misono-cho, Minami-dori, Akita, 010 JAPAN