日消外会誌　27（5）：1117～1121，1994年

完全型原発性虫垂重積症の1例

東海大学外科2[1]，同　救急医学[2]
医療法人財団，寿康会病院外科[3]
菅野　公司[1)3)]　猪口　貞樹[2)3)]　幕内　博康[1)]
田島　知郎[1)]　三富　利夫[1)]

完全型原発性虫垂重積症（primary appendiceal intussusception, complete type）のまれな1例を経験したので報告する．症例は22歳の男性．繰り返す右下腹部痛，嘔気，嘔吐を主訴として来院．注腸造影X線検査および大腸内視鏡検査にて回盲部の過形成性ポリープと診断し，内視鏡的ポリペクトミーを試みたが切除不能のため開腹術を施行した．開腹所見で虫垂重積症と診断し回盲部切除を行った．切除標本では重積の先進部に病変を認めず，虫垂のみが完全に盲腸内に内翻，重積していた．術前の検査所見について検討したところ，腹部超音波所見が診断確定に有用と考えられた．

Key words: primary appendiceal intussusception, intussusception of the appendix, invagination of the appendix

はじめに

原発性虫垂重積症（primary appendiceal intussusception：以下，PAIと略記）は回盲部の重積を伴わず，虫垂のみが虫垂自体や盲腸内に重積する疾患で，現在まで200例弱の報告があるにすぎない[1]．本疾患の術前診断は難しく，内視鏡的切除による偶発的な穿孔の報告もあり[2]，他の回盲部病変との鑑別に注意を要する．今回われわれは術前に回盲部ポリープと診断し，開腹所見にて虫垂全体が完全に盲腸内に内翻した，いわゆる完全型原発性虫垂重積症と判明したまれな症例を経験したので，文献的考察を加え報告する．

症　例

患者：22歳，男性

主訴：繰り返す右下腹部痛，嘔気，嘔吐

家族歴・既往歴：特記すべきことなし．

現病歴：平成1年9月頃より時に臍下部から右下腹部にかけての腹痛を自覚した．近医にて治療を受けたが，症状は間欠的に継続し，平成1年12月2日より症状が増悪したため当院を受診した．経過中赤褐色の下痢が数回にわたり認められ，外来にて注腸造影および大腸内視鏡検査を施行した．

注腸造影X線所見：盲腸，内下方に約5.0×2.0cmの母指様の陰影欠損を認め，表面不整で，辺縁明瞭なポリープ様であった．虫垂は造影されなかった（**Fig. 1**）．

大腸内視鏡所見：盲腸内に，粗造な白色調粘膜を先端部に伴い，先端にくびれを有する，立ち上がりの急峻な，山田III型の大きなポリープ様病変を認めた（**Fig. 2**）．

内視鏡検査時の生検では過形成性ポリープと診断されたが，臨床症状が継続するため，内視鏡的ポリープ切除を目的として入院した．

入院時身体所見：体格中等度，栄養状態良好で，貧血，黄疸，リンパ節腫大などは認めなかった．胸部には特に異常はなく，右下腹部に軽度の圧痛が見られたが，腫瘤は触知されず，直腸診でも特に異常は認めなかった．

入院時検査所見：末梢血液像，生化学，赤沈，検尿に異常値を認めず，またC-reactive proteinは陰性，carcinoembryonic antigenは正常値であり，便潜血反応も陰性であった．

腹部超音波所見：右下腹部に，盲腸内に突出する腫瘤エコーを認め，長軸方向でも短軸方向でも，高エコー層と低エコー層が層状構造を呈し，特に短軸方向では同心円状的様の形態を認めた．いずれの断層像も中心部は輝度が高く，繊維性肥厚が疑われた（**Fig. 3**）．

入院後経過：入院後，内視鏡的ポリペクトミーを予定して，再度大腸内視鏡を施行した．ポリープ様腫瘤の基部にスネアーをかけ，通電電流3.5ポイントで約1

＜1994年1月12日受理＞別刷請求先：菅野　公司
〒259-11　伊勢原市望星台　東海大学医学部救急医学科

Fig. 1 Double-contrast barium enema of the ileo cecal region show a mass with "coiled spring appearance" in the cecum, which indicates PAI. Although, other tumor forming condition of the colon can not be denied. Appendix vermiformis is not visualized (arrow).

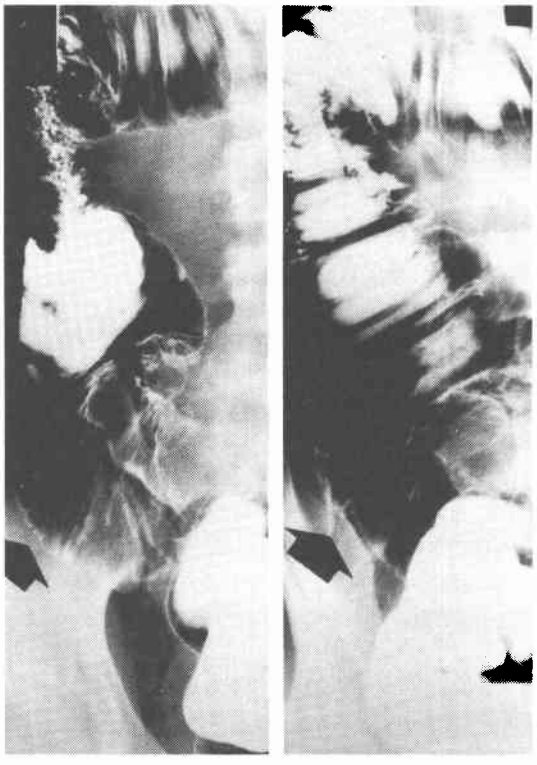

分間通電し切除を試みたが，切除不能であったため断念し，平成2年1月18日全身麻酔下に手術を施行した．

開腹所見：開腹時，回盲部の腹腔外への挙上は容易であり，移動性盲腸の状態を呈していた．精査にて虫垂が認められず，本来虫垂の存在するべき部位に漿膜の盲腸内への陥凹が見られ，虫垂の内翻が疑われた．この時点で虫垂重積症を疑い，用手的整復を試みたが，漿膜の亀裂が回盲部まで達したために断念し，回盲部切除，回結腸端々吻合を施行した．

特に合併症なく経過し，術後10日目に軽快退院した．

摘出標本：盲腸断端より内腔を観察すると，内視鏡所見と同様に盲腸内に突出するポリープ様腫瘤を認めた．回盲部を長軸に沿って切開すると，ポリープ先端部は白色粗造な表面を有し，基部表面は赤色びらん状であった．さらに漿膜側より腫瘤を長軸に沿って開くと，虫垂間膜と思われる索状物を伴い，管腔臓器が完全に内翻した像を呈していた(**Fig. 4**)．また，組織学的所見でも，虫垂は盲腸内へ完全に内翻し，虫垂と集囲の盲腸の粘膜や粘膜下層に，うっ血や好中球浸潤を認めたが，重積先進部となるような病変は認められな

Fig. 2 Colonofiberscopy shows a large and sessile polypoid mass with whitish colored and irregularly surfaced top in the caput cecum. The mass can not be distinguished from polyp or tumor of the cecum, macroscopically.

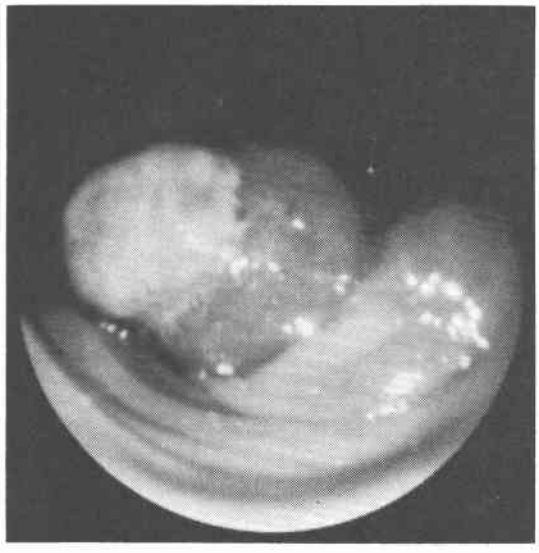

Fig. 3 On ultrasound imaging, the mass is prothruded in the cecum (left). Transverse scan of the mass is characterized by multiple layered structure with hyper and hypoechogenicity, "target like" (right).

Fig. 4 Resected specimen reveals a completely inverted or "inside-out" appendix (arrow). The mass is diagnosed as PAI complete type, without triggering condition.

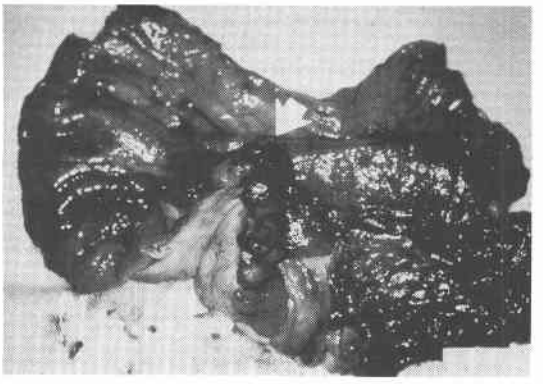

Fig. 5 Hematoxylin-Eosin staining of the inverted appendix (original magnification ×1). No specific pathological change leading intussusception is noted.

かった (**Fig. 5**).

以上より本症例は，先進部病変を伴わない，完全型原発性虫垂重積症と考えられた．

考　察

虫垂重積症はまれな疾患であり，McKidd ら[3]が1858年に，7歳男児の剖検例を初めて原発性虫垂重積症(以下，PAI)として報告して以来，1992年の Jevon ら[1]の報告まで，内外で196例の報告があるにすぎない．また，Collins ら[4]によれば，その頻度は手術例，剖検例を含め0.004～0.01%で，虫垂炎を除く虫垂疾患の中では良性腫瘍4.6%，悪性腫瘍1.35%に比べても著しく小ない．年齢的には約50%が10歳以下の小児に発症し，平均年齢は16歳，性別では男性に女性の4～5倍多いと報告されている[5]．

本疾患は1941年 McSwain ら[6]により4型に形態分類され，その後多少の修正が加えられたが[3)5)7)9)]，特に Atkinson ら[8]の用いた分類が，本疾患の病態を理解するうえで有用と思われる(**Fig. 6**)．この分類ではまず盲腸や回盲部の重積を伴わない原発性虫垂重積症と，これに伴う続発性虫垂重積症に分け，更に前者を虫垂対虫垂の重積3型(A，C，D)，虫垂根部のみの盲腸内への重積(B)，虫垂が盲腸内へ内翻する完全型重積(E)の5型に分類している．Fraser ら[9]による82例の検討によれば，続発性あるいは不完全型重積の頻度が高く，本症例のような完全型は8例(10%)のみであった．本疾患の発症機序には不明な点が多い．解剖学的要因として，虫垂の発育不全，広い虫垂内腔，虫垂間膜の非薄化や欠損による固定不良などが，また病態生理学的要因として，虫垂の異物，糞石，寄生虫，ポリープ，粘液腫や癌などの良悪性腫瘍，腫大したリンパ濾胞，結核腫，子宮内膜症などが挙げられ，これら両者による異常蠕動と虫垂壁の彎入が，発生機序として最有力視されている[3)6)8)10)]．

Fig. 6 Modified classification of appendiceal intussusception reviewed by Atkinson et al. (Am J Roentgenol 126 ; 1164-1168, 1976)

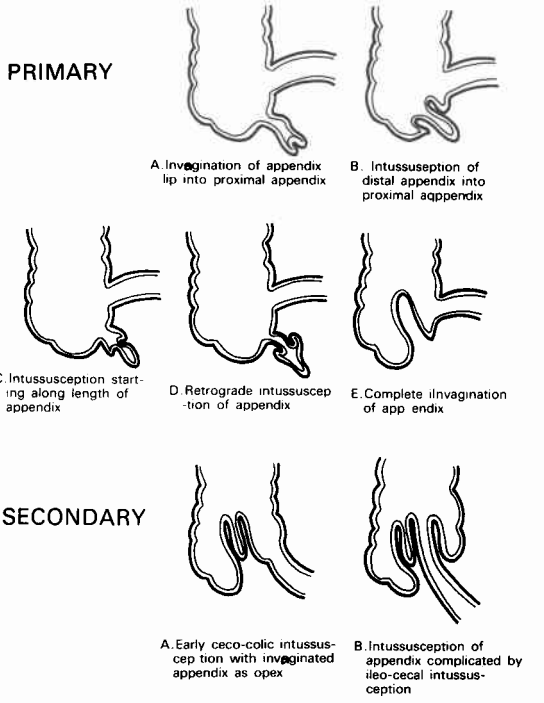

虫垂重積症の臨床症状は間欠的に消長を繰り返す臍周囲より，右下腹部主体の腹痛が特徴的で，軽い鈍痛から疝痛発作までさまざまである．下痢や粘血便，さらには右下腹部腫瘤を伴う場合もあるが，無症状で偶

然発見されることも多い[7)9)10)]．病悩期間は最短2時間から最長15年間で平均約8か月と報告されている[8)]．急性発症や疝痛発作の場合には，急性虫垂炎や腸重積と診断される可能性がある．一般に血液像，生化学所見に異常を示す例は少ないが，重積した虫垂に蜂窩織炎や壊死を併発したり，これを先進部とした腸重積を合併した場合には，強い炎症反応を認めることがある．本症例の症状，経過，血液所見などは，これら従来の報告とよく一致していた．

本疾患の鑑別診断としては，急性虫垂炎，虫垂膿瘍，良悪性腫瘍，カルチノイド，結核腫，子宮内膜症，クローン病などに加え，虫垂切除後の埋没断端，さらに本症例で術前診断とした，盲腸ポリープなどが挙げられる[2)]．確定診断には注腸造影所見，大腸内視鏡所見，腹部超音波所見などが有用とされるが，実際には，大部分が開腹所見にて診断されている．

注腸所見がPAIの診断に重要であることを最初に強調したのは，Fraser (1943)[9)]である．その後も注腸所見は多数報告され[2)~8)11)~13)]，中には術前診断に至った例も少数ながら見られる[7)11)14)]．典型的な所見は，盲腸下内側の本来虫垂が造影されるべき部位に，いわゆる“コイルド・スプリングサイン”または“指様陰影欠損”と称される長楕円形の陰影欠損を認め，かつ虫垂が造影されないこととされている．しかし，典型的な像を呈するものは，Atkinsonらによる形態分類上，盲腸内へ虫垂が重積するE型のみで，その頻度は低い[3)11)14)]．また，たとえこのような所見を得ても，盲腸内の腫瘤性病変と誤認され，開腹手術が行われることが多く[2)5)]，本症例でも術前診断は困難であった．このように，現実には注腸造影での本疾患の確定は難しいと思われるが，必須の検査であり，更に繰り返しの注腸検査にて重積した虫垂が自然整復した例や，検査に際して内圧上昇により整復された例も報告されており[13)14)]，治療面でも重要な手技と考えられる．

大腸内視鏡検査も同様に有用であり，本疾患を診断しえたとの報告もあるが[15)]，確定診断に至るとは限らない．Chijiiwaら[16)]はその所見を包皮に囲まれた亀頭様と表現し，Itohら[17)]は中心陥凹を有する粘膜下腫瘍様と表現しているが，報告例はいずれも部分的もしくは不完全型のPAIである．これに対し，本症例のごとく虫垂が先進部病変を持たず，完全に盲腸内に内翻する完全型では，ポリープや腫瘍などの腫瘤性病変との鑑別は難しく，生検や内視鏡的切除が行われる危険性がある．幸い本症例では不成功に終わったが，Fazioら[2)]は本疾患に対し内視鏡的切除を行い，後に盲腸穿孔による腹膜炎にて開腹手術に至った症例を報告し，警鐘を鳴らしている．

腹部超音波における本疾患に特異的な所見は，“target-like”appearance，あるいは“concentric ring sign”として，少数ながら報告されている．これらはいずれも，盲腸内に認められる高エコー層と低エコー層の同心円状の構造物を示し[3)12)]，本症例にも認められた．その特異性から，超音波検査にて虫垂重積症の診断を確定できる可能性が高く，診断手順として，無侵襲の超音波検査を早期に行う意義は大きいと思われる．近年，腹痛に対する超音波検査は日常的に行われており，今後さらに虫垂重積症に関する知見が増加し，有力な診断手段となることが期待される．

文　献

1) Jevon GP, Daya D, Qizilbash AH: Intussusception of the appendix. Arch Pathol Lab Med 116: 960—964, 1992
2) Fazio RA, Wickremesinghe PC, Arsura EL et al: Endoscopic removal of an intussuscepted appendix mimicking a polyp—an endoscopic hazard. Am J Gastroenterol 77: 556—558, 1982
3) McKidd J: Case of invagination of cecum and appendix. Edinburgh Med J 4: 793—797, 1858
4) Collins DC: 71,000 human appendix specimens, a final report summarizing forty years study. Am J Protcol 14: 365—381, 1963
5) Fink VH, Santos AL, Coldberg SL: Intussusception of the appendix, case reports and review of the literature. Am J Gastroenterol 42: 431—434, 1964
6) McSwain B: Intussusception of the appendix. South Med J 34: 263—271, 1941
7) DeGerome JK, Rodriguez HP: Primary appendiceal intussusception. Dig Dis 18: 704—708, 1973
8) Atkinson GO, Gay BB Jr, Naffis D: Intussusception of the appendix in children. Am J Roentgenol 126: 1164—1168, 1976
9) Fraser K: Intussusception of the appendix. Br J Surg 31: 23—33, 1943
10) 篠原一彦，吉野吾朗，柚木俊一ほか：虫垂重積症の1例．臨外 46: 629—631, 1991
11) Levine MS, Trenkner SW, Herlinger H et al: Coiled spring sign of appendiceal intussusception. Radiology 155: 41—44, 1985
12) Maglinte DT, Fleischer AC, Chua GT et al: Sonography of appendiceal intussusception. Gastrointest Radiol 12: 163—165, 1987

13) 岡本篤武, 鶴田耕二, 家富克之ほか：虫垂重積症の1例. 胃と腸 25：1224—1226, 1990
14) Bachman AL, Clemett AR: Roentgen aspects of primary appendiceal intussusception. Radiology 101：531—538, 1971
15) Bailey DB, Courington KR, Andres JM et al: Cecal polyp and appendiceal intussusception in a child with recurrent abdominal pain: Diagnosis by colonoscopy—case report. J Pediatr Gastroenterol Nutr 6：818—820, 1987
16) Chijiiwa Y, Kabemura T, Toyota T et al: Endoscopic appearance of the intussuscepted appendix and accurate preoperative diagnosis. Am J Gastroenterol 83：1301—1303, 1988
17) Itoh J, Soeno T, Koizumi R: Intussusception of the appendix with a calcified fecalith. Jpn J Surg 17：195—198, 1987

A Case of Primary Appendiceal Intussusception

Koushi Kanno[1)3)], Sadaki Inokuchi[2)3)], Hiroyasu Makuuchi[1)], Tomoo Tajima[1)] and Toshio Mitomi[1)]
Department of Surgery[1)], Emergency and Critical Medicine[2)], Tokai University School of Medicine,
Department of Surgery, Jukokai Hospital[3)]

A case of primary appendiceal intussusception, complete type, is reported. A 22-year-old man was admitted to our hospital because of recurrent right lower abdominal pain. He also complained of occasional diarrhea containing old blood. Barium enema and endoscopic examination of his colon showed polypoid mass of the cecum. The gross appearance and histology of the biopsy specimen from the mass were resembled to hyperplastic polyp of the colon. After laparotomy, the mass was diagnosed as completely intussuscepted appendix vermiformis, and was treated by ileocecal resection. Retrospectively, preoperative ultrasound images of the mass showed the typical appearance of appendiceal intussusception. Although primary appendiceal intussusception is a rare condition, we consider that is can be diagnosed by careful abdominal ultrasound imaging.

Reprint requests: Koushi Kanno Department of Emergency and Critical Medicine, Tokai University School of Medicine
Bouseidai, Isehara-city, 259-11 JAPAN