日消外会誌　27（5）：1122～1126，1994年

横行結腸間膜内に発生したデスモイド腫瘍の1例

公立学校共済組合中国中央病院外科
渡辺　直樹　　中井　　肇　　折田洋二郎
原藤　和泉　　笠原　潤治

腹腔内デスモイド腫瘍の報告はまれである．最近我々は横行結腸間膜内に発生したデスモイド腫瘍を経験した．本邦における20年間の報告31例の集計にて，大腸腺腫症の合併がなく，また開腹術による腹部侵襲の既往のない腹腔内デスモイド腫瘍の症例は本例を含めて5例しか報告がない．

症例は38歳の男性，腹部腫瘤を主訴に来院した．Computed tomography，Echogramにより腹腔内腫瘍と診断し開腹手術を施行した．腫瘍は横行結腸間膜内に存在し，右半結腸切除術にて切除した．病理組織学的に腹腔内デスモイド腫瘍と診断された．

術後2年経過現在，再発の兆候なく健康である．

Key words：desmoid tumor，intra-abdominal tumor，laparotomy

はじめに

腸間膜原発の腫瘍はまれである．当院にて横行結腸間膜に発生したデスモイド腫瘍を経験したので最近20年間の本邦報告例の集計を行い，若干の文献的考察とともに報告する．

症　例

症例：38歳，男性

主訴：腹部腫瘤

家族歴・既往歴：特記すべきこと無し．開腹術既往無し．

現病歴：1990年3月頃に腹部腫瘤に気付いた．他院にてcomputed tomography（CT）を施行，腹腔内腫瘤を指摘，5月10日当院紹介となった．

入院時現症：体検中等度，栄養良，体表より触知するリンパ節無し．腹部中央に可動性を有する直径約5cm大の表面平滑な硬い球形腫瘤を触知した．局所の自発痛，圧痛は認めなかった．

検査成績：入院時の血液生化学的検査では異常を認めなかった．上部消化管，下部消化管撮影では腫瘍による胃の上方への圧排所見以外器質的な異常はなく，またAdenomatous Coliを疑う所見はなかった．腹部超音波検査では微細な内部エコー所見を有する比較的均一な充実性腫瘍が上腸間膜静脈（SMV）直上に描出された．腹部CT検査では横行結腸と連続性を認める内容透過性の均一な腫瘍がSMV上に位置して認められた．以上より腸間膜由来の腫瘍の診断にて1990年5月21日開腹手術を行った．

手術所見：上腹部正中切開にて開腹した．腫瘍は横行結腸間膜から小腸間膜にまたがるように存在し横行結腸に一部浸潤していた．中結腸動脈右枝，右結腸動脈，回結腸動脈が巻き込まれており，これを切断，やむなく右半結腸切除術を行い横行結腸とともに間膜内の腫瘍を摘出した．また腫瘍は上腸間膜動脈（SMA）本幹に接していたがこれらに浸潤はなく，剥離可能であった（**Fig. 1**）．解剖学的な位置を略図で示す（**Fig. 2**）．

摘出標本：7.5×7.0×5.5cm大のほぼ球形の腫瘤で，横行結腸と一部剥離困難であったが内腔の粘膜面に変化は見られなかった．割面は灰白色で硬い充実性のものであり，出血壊死は見られなかった．腸管壁との境界は不明瞭であった（**Fig. 3**）．

組織所見：多量の膠原線維の産生を伴う線維芽細胞が束を成しながら不規則に交差し増生している．分裂像をしばしば認めるが核の異型性はなく悪性所見はない．また腫瘍周辺部では本来の腸間膜リンパ節周囲，腸間膜脂肪織内への浸潤が見られたが，横行結腸にたいして，筋層を越える浸潤は認められなかった（**Fig. 4**）．以上より腸間膜内に発生したデスモイド腫瘍と診断した．

術後経過は良好で38日後に退院した．術後2年経過現在，再発の徴候なく健康である．

＜1994年1月12日受理＞別刷請求先：渡辺　直樹
〒721　福山市西深津町6－3－1　公立学校共済組合中国中央病院外科

Fig. 1 a) The desmoid tumor was in the mesentery of the transverse colon. b) Right hemicolectomy was performed and the tumor was rejected surgically with the transverse colon. The superior mesenteric vein was taped.

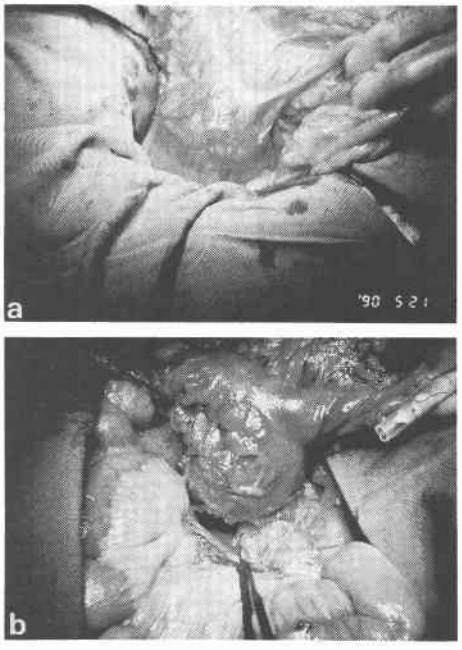

Fig. 2 Schema shows the tumor's site in this case.

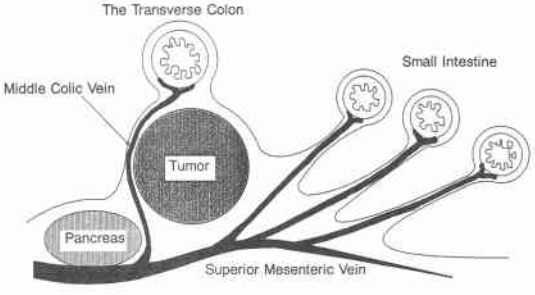

Fig. 3 a) The tumor attached to the transverse colon. It invaded only serous membrance but muscle layer. b) The section of the tumor was gray, homogeneous,and substantial.

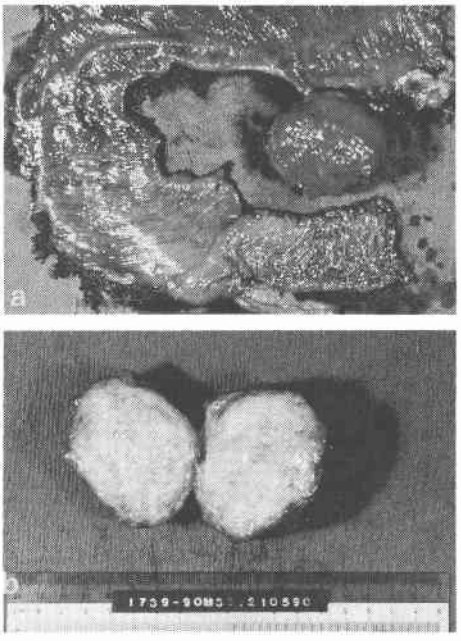

Fig. 4 a) H.E./×40. A large number of fibroblasts and their production of the abundant collagen fiber were recognized. b) H.E./×4. It was recognized that the tumor was infiltrated into the fatty tissue of the mesentery.

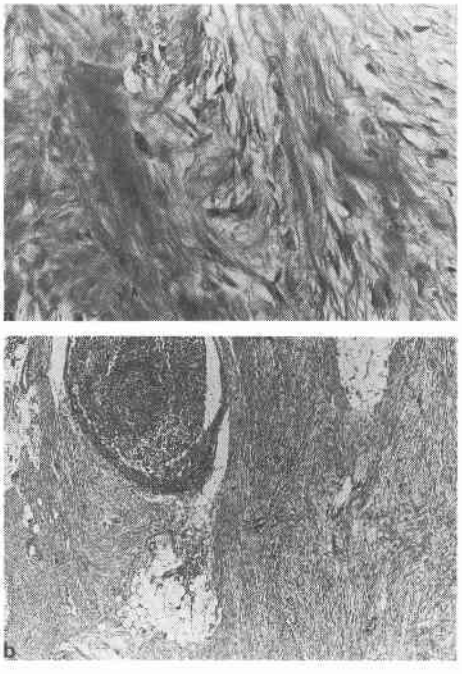

Table 1 Case reports of mesenteric desmoid tumor in Japan

Main author	year	age & sex	complaint	Preoperative diagnosis	Site	Size Weight	Adenomatosis Coli	Laparotomy in anamnesis	Resection of tumor
Shindou	1970	20M	sense of full	tumor of mesentery	Mesentery of ileum	21 × 20 × 10.5cm 3030g	−	−	+
Okuyama	1974	47M		abdominal tumor	Mesentery of sm. int.	7 × 4 × 3cm 30g			+
Harada	1975	31F			Mesentery		+	+ 1 year ago	+
Matumaru	1975	60F			Mesentery		+	+ 2 years ago	
Ro	1977	80M	abdominal tumor	tumor of mesentery	Mesentery of sm. int.	10 × 10 × 8cm 520g	−	+ 2 years ago	+
Nishizawa	1978	31F			Mesentery of sm. int.	multiple	+	+ 18 months ago	−
Nishio	1979	33M	sense of full		Mesentery of ileum	24 × 17 × 9cm 2500g	−	−	+
Nakaizumi	1979	31F			Mesentery of sm. int.	60 × 40 × 20cm 4350g	+	+ 46 months ago	
Hihinuma	1980	17F		tumor of mesentery	Mesentery	10cm			−
Hatakeyama	1981	26F		abdominal tumor	Mesentery of sm. int.	10 × 10 × 10cm	+	+ 10 months ago	−
Maeda	1981	35F	abdominal tumor		Mesentery of jejunum	10.5 × 7.5 × 7cm	−		+
Iwama	1981	19F		desmoid	Mesentery	about 9cm	+	+	−
Oota	1981	26F	abdominal tumor	recurrent cancer	Mesentery of sm. int.	10 × 10 × 10cm	+	+ 10 months ago	− (OK432 inj.)
Satoh	1981	44M	abdominal tumor	leiomyoma	Mesentery of ileum	7 × 7 × 6cm	−	−	+
Okuda	1982	31M	abdominal tumor	tumor of mesentery or omentum	Mesentery	multiple	+		+
Hayahi	1982	49F	sense of full	tumor of mesentery	Mesentery of sm. int.	13 × 9.5 × 7.5cm 6 × 4.5 × 4.5cm	−	+ 2 years ago	+
Kanba	1981	41M	abdominal pain	desmoid	Mesentery of sm. int.	about 15cm about 5cm	+	+ 4 years ago	−
Inaba	1983	29F			Mesentery of sm. int.	two tumors	+	+ two times in 2.5 years after the	+
Naeki	1983	72F	abdominal tumor		Mesentery of sm. int.	7 × 5 × 2.5cm	−	−	+
Yamato	1984	31F	abdominal tumor	sarcoma of stomach	Mesentery of sm. int.	egg size been size	+	+	+
Kinoshita	1984	35M	abdominal pain	acute abdomen	Mesentery	23 × 22 × 6cm 3000g	+	+ 10 years ago	+
Maekawa	1984	44M	abdominal tumor	leiomyoma	Mesentery of sm. int.	7 × 7 × 6cm			+
Makikado	1984	47M	abdominal tumor	desmoid	Mesentery of sm. int.	16 × 15 × 8cm 12 × 9 × 5cm 11 × 8 × 7.5cm	+	+ 31 months ago	+
Kondoh	1984	50M	abdominal tumor	tumor of mesentery	Mesentery of sm. int.	7 × 7 × 6cm 170g	+	−	+
Hori		27F	anemia hematoemia		Mesentery of sm. int.		+	+ 11 months ago	−
Souda	1986	44M	abdominal tumor	tumor of mesentery	Mesentery of jejunum	8 × 6 × 6cm	-	+ 30 months ago	+
Shimizu	1987	32F	abdominal tumor		Mesentery of sm. int.	20cm 2250g	−	+ Caesarian section at 25, 27,and 30 years of age	+
Kanba	1987	39M	abdominal tumor		Mesentery of ileum	6.0 × 6.5 × 5.0cm	+	−	+
Takayama	1987	65M	abdominal tumor	malignant tumor	Mesentery of tr. colon		+	+ 22 months ago	
Sugiyama	1989	38M	abdominal tumor	desmoid	Mesentery of tr. colon	17 × 12 × 8cm	+	+ 12 months ago	− (OK432 inj.)
Our Case	1990	38M	abdominal tumor	abdominal tumor	Mesentery of tr. colon	7.5 × 7.0 × 5.5cm	−	−	+

Table 2 Correlation between the development of the intra-abdominal desmoid tumor and the complications of Adenomatosis Coli or surgical injury to the abdomen.

		Laparptomy in anemnesis +	Laparptomy in anemnesis -	
Adenomatosis Coli	+	14/16 (88%)	2/16 (12%)	16/25 (64%)
	-	4/9 (44%)	5/9 (56%)	9/25 (36%)
		18/25 (72%)	7/25 (28%)	total 25

考　察

デスモイド腫瘍は膠原線維の産生能が高く分化度の高い線維芽細胞からなる.組織学的には良性であるが,浸潤性に発育する線維腫であり，転移は示さないが再発が多くみられ，良悪性の中間的な性格を持つ腫瘍[1]である.

デスモイド腫瘍の発生頻度としては人口100万人に対して年間2～4人，さらに腹腔内より発生するものは全デスモイド腫瘍の約8％ときわめてまれである[2].

最近20年間の本邦報告例の検討を行い，われわれが集計した腸間膜デスモイド腫瘍は31例であった(**Table 1**). 男女比はほぼ1：1で差を認めなかった. 年齢分布は17～80歳，平均35.1歳であった.

主訴としては腹部腫瘤が最も多く16例，さらに腹部膨満感，腹痛と続くが，比較的径が小さいときには痛みを伴わない.

術前にデスモイドと質的診断までなされたものはわずか4例に過ぎず,すべて大腸腺腫症を合併しており,そのため予測しえたものと考えられた.

発生部位は22例（71％）までが小腸間膜であり，最近3例に大腸間膜由来のものを認めるものの，ともに横行結腸間膜根部，上腸間膜静脈周囲であり当症例同様解剖学的に小腸間膜とはっきりと区分できない位置といえよう.

大きさ，重量については標準偏差も大きく，一定の分布傾向は見られなかった. ただ最大径が5cmを越えないと症状が出ない，あるいは触知できないのか，それ以下の症例が見られない.

大腸腺腫症の合併頻度は63％と著しく高い[3]. また逆にGardner's症候群のデスモイド腫瘍の合併率も17～29％と高率であり[4]，本邦でも牛尾ら[5]が大腸腺腫症におけるデスモイド腫瘍の発生率を13.5％と報告している. その5例全てが腸間膜内より発生しており，内4例に開腹術の既往があった.

大腸腺腫症手術後の開腹術後のデスモイド腫瘍の発生率は3.5～8.0％[6)7)]であり，新生物手術後が0.03％[8]であるのに対して高い. 今回の統計で，大腸腺腫症合併症例に限れば，手術既往を有するものが16例中14例(88％)と発生要因として本疾患に開腹術の外傷が加えられることが関与している可能性が高い[9)10)].

ただし大腸腺腫症を伴わない症例では，開腹術既往を有するものは56％であり,開腹術による侵襲単独で,腹腔内デスモイド腫瘍の発生要因になり得る可能性は低いといえよう（**Table 2**).

本症例のように大腸腺腫症の合併がなく，かつまた手術既往もともなわないものは，過去も含めて，5例しか報告がない. また他のすべてが小腸間膜から発生しているのに対し，われわれの症例では結腸から発生している点で現在まで報告の見られないものである. これら症例は，その発生機転の面から非常に興味深いものであろう.

術後，発生診断までの間隔は最大10年，平均29か月ほどで，ほぼ2年であった.

治療は主に切除術が選択され（70％）ているが，小腸の広範囲切除を余儀なくされたり，重要な血管への浸潤などのため切除不能であったりする例が8例存在していた. これに関してOK432の局注が著効するとの報告が2例あり，経皮的に局所注射するなどの応用も考えられ保存的治療への1つの方向として興味深い. 化学療法[11)12)], 放射線療法[7)13)]の報告もあるがいずれの成績も良好とはいえなかった.

以上，発生部位が結腸間膜内であり，開腹術の既往が無く，大腸腺腫症を伴わない腹腔内デスモイド腫瘍症例はかつて報告がなく,大変まれなものであるため,文献的考察を加えて，これを報告した.

文　献

1) Stout AP: Juvenil fibromatoses. Cancer 7: 953—978, 1954
2) Reitamo JJ, Hayry P, Nykyri E et al: The desmoid tumor (1): Incidence, sex, age and anatomical distribution in the Finnish popula-

tion. Am J Clin Pathol 77：665—673, 1982
3) 宇都宮譲二, 岩間毅夫：消化管ポリポージス. 日臨 36：2126—2129, 1978
4) Naylor EW, Lebenthal E: Gardner's syndrome. Recent developments in research and management. Dig Dis Sci 25：945—959, 1980
5) 牛尾恭輔, 志真泰夫, 石川　勉ほか：大腸腺腫症における大腸腺腫および髄伴性病変の推移. 胃と腸 19：609—620, 1984
6) Wante AI, Core SK, Carrier JM: Gardner's syndrome. Surg Gynecol Obstet 141：58—60, 1975
7) McAdam WAF, Goligher JC: The occurence of desmoids in patients with familial poliposis coli. Br J Surg 57：618—631, 1970
8) Pack GT, Ehrlich HE: Neoplasms of the anterior abdominal wall with special consideration of desmoid tumors. Internat Abstr Surg 79：177—198, 1944
9) Hayry P, Reitamo JJ, Totterman S et al: The desmoid tumor (2): Anarysis of factors possibly contributing to the etiology and growth behavior. Am J Clin Pathol 77：674—680, 1982
10) Naylor EW, Gardner EJ, Richards RC: Desmoid tumors and mesenteric fibromatosis in Gardner's syndrome. Report of kindred 109. Arch Surg 114：1181—1185, 1979
11) Kinzbrunner B, Ritter S, Domingo J et al: Remission of rapidly growing desmoid tumors after tamoxifen therapy. Cancer 52：2201—2204, 1983
12) Waddell WR, Gerner RE, Reich MP: Nonsteroid antiinflammatory drugs and tamoxifen for desmoid tumors and carcinoma of the stomach. J Surg Oncol 22：197—211, 1983
13) Mckenzie DH: The differential diagnosis of fibroblastic disorders. Blackwell Oxford 1970, p90

A Case of Intra-abdominal Desmoid Tumor Located in the Mesentery of the Transverse Colon

Naoki Watanabe, Hajime Nakai, Yojiro Orita, Izumi Harafuji and Jyunji Kasahara
Department of Surgery, Chugoku Chuoh Hospital

Recently we experienced a case of desmoid tumor which had grown in the mesentery of the transverse colon. The patient was 38 years old, and with the chief complaint of an intra abdominal mass. The solid tumor was recognized beside of the transverse colon by computed tomography and echo gram, and laparotomy was performed. The tumor was in the mesentery of the transverse colon, and invaded the ileo-colic artery, the right colic artery, and he right branch of the middle colic artery. Right hemicolectomy was performed, and the tumor was completely eliminated with those arteries. The tumor was histologically diagnosed intra-abdominal desmoid tumor. Intra-abdominal desmoid tumor was known to be rare. We examined the clinical details of 31 cases which had been reported in Japan since 1970. There reported only 5 cases with intra-abdominal desmoid tumor which had no complication of Adenomatosis Coli nor laparotomy in ananmnesis. In this case tumor was considered to be derived from the mesentery of the transverse colon, whereas in other 4 cases, they were from the mesentery of small intestine. It appeared to be the first case in Japanese medical literature.

Reprint requests: Naoki Watanabe　Department of Surgery, Chugoku Chuoh Hospital
1-3-6 Nishifurumatsu-cho, Fukuyama-shi, 720 JAPAN