日消外会誌　27（5）：1127～1131，1994年

肝・膵同時性転移を伴った直腸カルチノイドの1例

鳥取大学第1外科
栗栖　泰郎　倉吉　和夫　星野　和義　菅沢　章
木村　修　浜副　隆一　貝原　信明

症例は70歳の女性．血便，下痢，体重減少を主訴に当院を受診し，直腸指診で巨大な腫瘤が触知された．下部消化管の注腸造影，内視鏡検査，computed tomography にて，子宮，膣浸潤を伴う巨大直腸腫瘍，膵腫瘍，多発性転移性肝腫瘍と診断され，生検にてカルチノイドが最も疑われた．直腸切断術，子宮・膣後壁合併切除術，膵尾部・脾合併切除術，肝腫瘍生検術，肝動脈内カテーテル留置術を施行した．切除標本の組織所見，免疫組織所見，電子顕微鏡所見では直腸，膵，肝いずれも同一の所見であり，直腸カルチノイドの肝，膵同時性転移と診断された．術後1年を経過した現在，肝転移巣の増大を認めるが，外来で肝動注化学療法を続け，生存中である．

Key words: metastasis to the pancreas, carcinoid tumor of the rectum, immunohistochemistry

はじめに

直腸カルチノイドは転移をきたすことが少なく，悪性度の比較的低い腫瘍とされている[1]．近年，ultrasonography，computed tomography（以下，CT と略記）などの画像診断の進歩に伴い，肝転移合併例の報告が増加しているが，膵転移合併例の報告は極めて少ない[2)3)]．今回われわれは，肝ならびに膵に同時性転移を伴った巨大な直腸カルチノイドの1例を経験したので報告する．

症　例

患者：70歳，女性

主訴：血便，下痢，体重減少

既往歴：高血圧，脳梗塞にて内服加療中．

現病歴：1992年5月頃から血便と下痢が出現し，その後1か月間で5kg の体重減少を認めた．7月に当院内科を受診し，直腸指診で巨大な腫瘤が触知されたため，当科に紹介された．皮膚紅潮や喘息様発作などに気づいたことはない．

入院時現症：身長153cm，体重43.5kg．血圧118/60 mmHg．眼瞼結膜に貧血を認めたが，眼球結膜には黄疸を認めなかった．胸部理学的所見には異常を認めなかった．腹部には肝を1横指触知した．直腸指診では，中心部に潰瘍を伴った半球状，弾性硬の直腸内腔に充満する巨大な腫瘤を触知した．

入院時検査所見：赤血球数297×10^4/mm^3，ヘモグロビン6.6g/dl と高度の貧血を認めた．肝機能検査には特に異常所見を認めなかったが，75g-OGTT では糖尿病型であった．腫瘍マーカーでは血清 CEA，CA19-9，α-fetoprotein 値はいずれも正常範囲にあった．尿中 5-hydroxyindole acetic acid（以下，5-HIAA と略記）値も3.3ng/ml と正常範囲にあった．

下部消化管注腸造影所見：下部直腸からS状結腸におよぶ径約10cm の隆起性病変を認め，中心部に潰瘍形成を認めた．隆起の立ち上がりは比較的なだらかであり，大きさの割に直腸後壁の内腔は比較的よく保たれていた（**Fig. 1**）．

大腸内視鏡所見：肛門縁より3cm の部から潰瘍を伴う黒褐色の比較的軟らかい巨大な隆起性病変を認めた．

骨盤 CT 所見：直腸に巨大な腫瘤を認めた．子宮との境界は不明瞭であり，直接浸潤が疑われた（**Fig. 2A**）．

腹部 CT 所見：肝両葉に径1.0～1.5cm の円形の low density area を多数認めた．また，膵尾部に径4cm の腫瘤を認めた（**Fig. 2B**）．

大腸内視鏡下生検組織所見：直腸腫瘍の生検組織標本では，小～中型の細胞が小島状あるいは索状に増生し，一部に腺腔様構造も認められ，病理組織学的に carcinoid，adenocarcinoma，sarcoma などが考えられた．

以上から，子宮への直接浸潤を伴う巨大直腸腫瘍，

＜1994年1月12日受理＞別刷請求先：栗栖　泰郎
〒683　米子市西町36－1　鳥取大学医学部第1外科

Fig. 1 Barium enema revealed a huge tumor (arrow) with ulceration filled in the rectum.

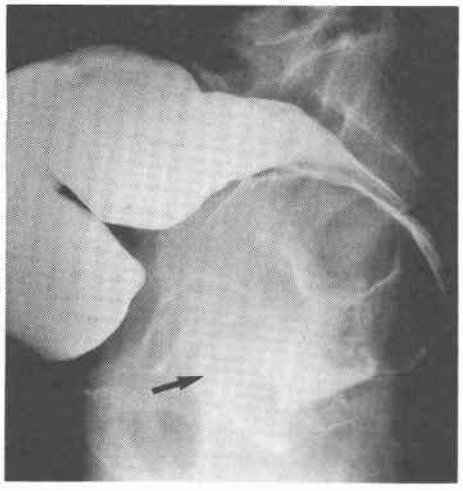

Fig. 2 A: Computed tomography (CT) of the pelvic cavity showed a low density mass (arrow) with unclear border between uterus and it. B: Abdominal CT showed multiple low density mass (black arrow) at the liver and a mass (white arrow) at the pancreas tail.

A

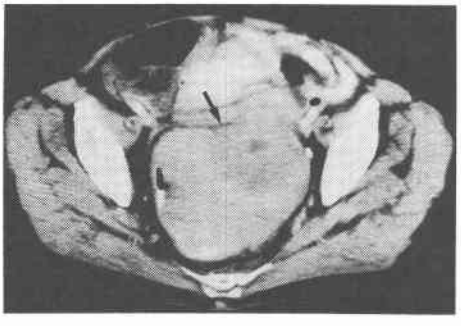

B

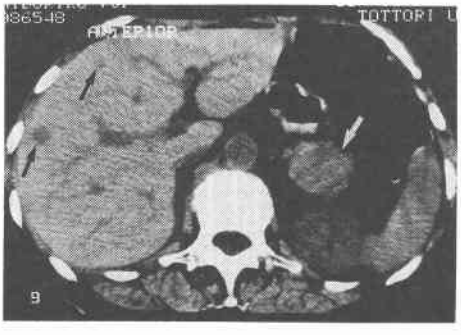

Fig. 3 A: The rectal tumor (arrow) was 10×10×10cm in size. The cut surface was brownish. B: The larger pancreas tumor (arrow) was 4.5×4.0×4.0cm in size. The cut surface was brownish.

A

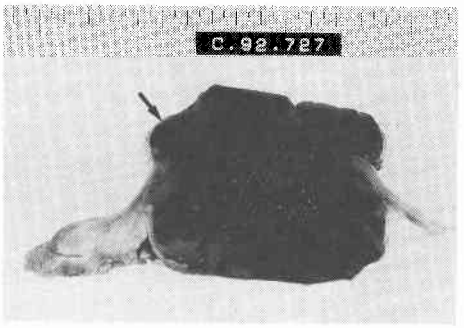

B

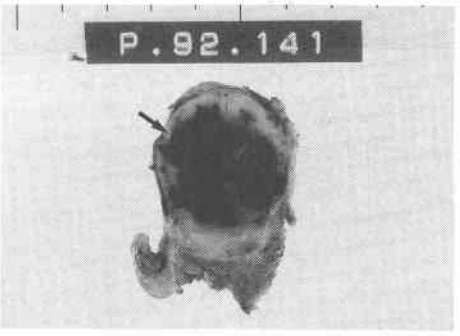

膵腫瘍，転移性肝腫瘍の診断で8月11日に手術を施行した．

手術所見：腹部正中切開で開腹した．肝には両葉に黄白色の転移性と思われる母指頭大の腫瘍を計6個触知した．膵尾部には弾性硬で可動性比較的良好な径4cm大と8cm大の2個の腫瘍を認めた．直腸には漿膜面に露出した鶏卵大の弾性硬の腫瘍を認め，子宮頸部，膣後壁に直接浸潤していた．直腸，膵ともにそれぞれ2群以上の所属リンパ節には明らかな転移は認めず，腹膜播種も認めなかった．以上の所見から，直腸切断術，子宮・膣後壁合併切除術，膵尾部・脾合併切除術，肝動脈内カテーテル留置術を施行した．また，肝腫瘍に対し針生検を施行した．

切除標本肉眼所見：直腸腫瘍は10×10×10cm，弾性硬，粘膜面には出血巣と潰瘍を認め，割面は茶褐色を呈し，びまん性に出血壊死巣を認めた（**Fig. 3A**）．膵腫瘍は尾部に4.5×4×4cm，弾性硬，割面茶褐色のもの

と，その2cm頭側に1×1×1cm，弾性硬，割面白色のものを認めた（**Fig. 3B**）.

病理組織所見：直腸，膵，肝いずれも同一の所見であり，よく類似した円形核をもつ多角形細胞が小島状あるいは索状に増生し，一部に腺管形成も認められ，カルチノイドが最も疑われた（**Fig. 4**）.

免疫組織所見：直腸，膵，肝ともに同一の所見であり，Grimelius, Fontana-Masson などの銀染色はともに陰性であったが，neuron-specific enolase（以下，NSE と略記）およびケラチンが陽性であった（**Fig. 5**）. インスリン，グルカゴン，ソマトスタチン，カルシトニン，セロトニンなどの免疫活性はいずれも陰性であった.

Fig. 4 The regular tumor cells show the trabecular growth pattern (hematoxylin-eosin, ×200). A : Rectum, B : Pancreas, C : Liver

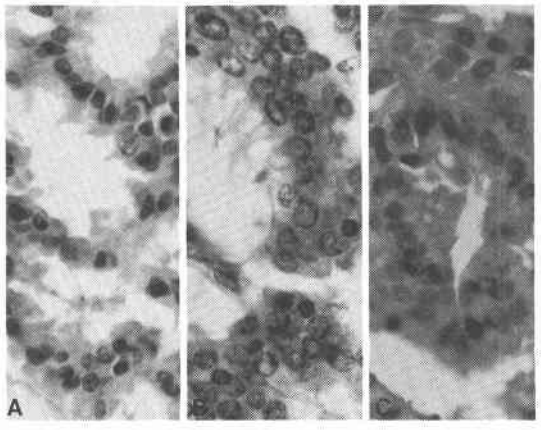

Fig. 5 The tumor cells (arrow) of rectum, pancreas, and liver were positive for neuron-specific enolase (×200). A : Rectum, B : Pancreas, C : Liver

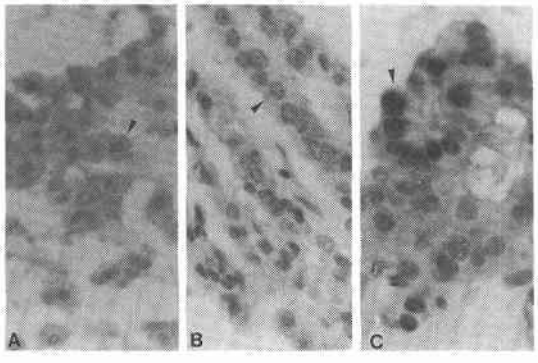

Fig. 6 Electron microscopy showed endocrine secretory granules in the cytoplasm (×10,000).

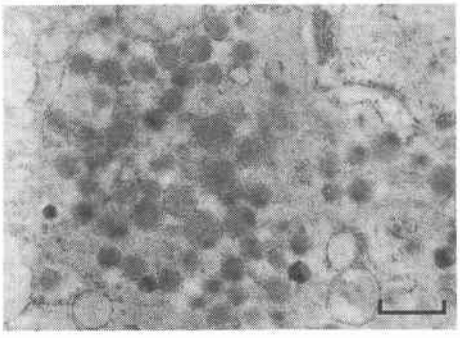

電子顕微鏡所見：直腸，膵ともに腫瘍細胞の胞体内に限界膜を有する内分泌顆粒を認め，カルチノイドと診断された（**Fig. 6**）.

術後，5-fluorouracil（以下，5-Fu と略記）と cisplatinum（以下，CDDP と略記）による肝動注化学療法を施行し，57日目に軽快退院した．手術から1年を経過した現在，画像では肝転移巣の増大を認めるものの，局所再発は認められず，当科外来通院中である.

考　察

カルチノイドは病理組織学的には異型性の低い均一小型の円形細胞が充実性胞巣を形成し，胞体内にクロム親和性顆粒を有する[4]．臨床的には発作性の皮膚紅潮，下痢，喘息様発作などのいわゆるカルチノイド症候を認めることが特徴とされてきた[5]．しかし，現在では広く「原腸由来の内分泌細胞腫群」と理解するのが一般的[6]である.

診断には血中セロトニンや尿中5-HIAA の測定が重要とされれるが，実際にはセロトニン活性の陽性率は直腸カルチノイドでは8％にすぎず[7]，自験例でも陰性であった．確定診断には，病理組織所見のみでなく，免疫組織検査によって，原腸由来の内分泌細胞を特徴づける活性物質の存在を証明すること[8]，あるいは電子顕微鏡検査によって胞体内に内分泌顆粒を認めることが重要である[9][10]．病理組織検査で均一小型の円形細胞が充実性胞巣を形成しカルチノイドが疑われた場合には，まず銀好性反応としての Grimelius 染色と銀還元性反応としての Fontana-Masson 染色が施行される．直腸カルチノイドでの前者の陽性率は64％と報告されている[7]が，自験例では陰性であり，他の活性物質の証明を試みた．NSE, chromogranin A, endocrine granule constituent（以下，EGC と略記），S-100，ケ

ラチン，CEA，インスリン，グルカゴン，ソマトスタチン，カルシトニン，セロトニンの染色を施行したが，NSE，ケラチンのみが陽性であった．カルチノイドでは一般にNSE，chromogranin A，EGCの陽性率が高いが，自験例ではchromogranin A，EGCは陰性であった．ケラチンは一般に上皮性腫瘍細胞で陽性となり，組織学的に上皮性腫瘍であるカルチノイドとして矛盾はなかった．以上から，自験例ではカルチノイドを最も疑ったが，典型的でなかったため，電子顕微鏡検査を施行した．電子顕微鏡検査では限界膜を有する内分泌顆粒を認め，カルチノイドと確定診断された．

カルチノイドは悪性度が低く，転移をきたすことは少ないとされてきたが，実際には癌に劣らない転移率を示す．直腸カルチノイドでは転移率は18%であり，転移臓器別には肝12%，リンパ節9%，骨1%の順に多く，膵への転移率は0.6%である[7]という．自験例では多発性の肝転移を認めたが，膵のカルチノイドが直腸からの転移か，それとも膵原発かが問題となった．内分泌系腫瘍は時に多発することがあり，多発性内分泌腺腫症[11]（multiple endocrine neoplasia；以下MENと略記）は有名である．しかし直腸と膵に発生するMENの報告がないこと，腫瘍径が膵に比べ直腸で2倍以上大きかったこと，免疫組織学的に両者が全く同じ性質であったこと，さらに膵腫瘍が多発性であったことなどから，直腸カルチノイドの膵転移の可能性が最も高いと思われた．転移機序の詳細は不明であるが，経門脈性に下腸間膜静脈に流入した直腸カルチノイド細胞が，脾静脈を経由して膵に留まり増殖した可能性が考えられた．

直腸カルチノイドでは，組織学的に悪性度を決めることが困難なため，大きさや形態を重視し，さらに深達度，リンパ管浸潤の有無などを加えて術式を決定することが多い[12]．具体的には，①径10mm未満では内視鏡的ポリペクトミーまたは経肛門的局所切除を施行し，組織学的に固有筋層，脈管への浸潤を認める場合には開腹直腸切除術を施行，②10mm以上20mm未満では初めから開腹直腸切除術を施行し，筋層，リンパ節への浸潤の有無を精査し，根治術の適否を決定，③20mm以上では転移率が高いためリンパ節拡大郭清を伴う手術を施行することとなる．一言でいえば，癌に準じた外科治療が必要である．

肝転移巣に対する治療としては，可能であれば肝切除術が第1選択であるが，本症のような多発性転移ではtransarterial embolization（以下，TAEと略記），抗癌剤の肝動脈内投与，全身投与などが考えられる．カルチノイドの肝転移巣はhypervascularであることが多く，多発性肝転移に対してもTAEが有効であると報告されている[13]．カルチノイドに使用される抗癌剤としては，通常消化器癌に使用されるもののほかにstreptozotocinがあるが，効果は限られている[14]ようである．カルチノイド症候群に対してはソマトスタチンアナログが有効であると報告されている[15]．本例では患者の希望もあり，TAEは施行せず肝動注化学療法を施行した．5-Fu 250mg/day持続動注（7日間），CDDP 25mg one shot動注（1回）を1クールとして計2クール施行した後，外来で週1回の5-Fu 250mg one shot動注を続けた．術後8か月目のCTで肝転移巣の増大を認めたため，現在mitomycin Cを併用した動注化学療法を続けている．

極めてまれな直腸カルチノイドの膵転移例を経験し，膵転移か膵原発かの診断に免疫組織検査が有用であると思われたので，若干の文献的考察を加えて報告した．

稿を終えるにあたり，御指導いただきました鳥取大学臨床検査医学教室堀江　靖講師に感謝いたします．

文　献

1) 曽我　淳：消化管カルチノイド―組織発生と臨床．外科　44：1370―1382，1982
2) Lertprasertsuke N, Kakudo K, Satoh S et al: Rectal carcinoid tumors metastasizing to the thyroid and pancreas. Acta Pathol Jpn 40：352―360，1990
3) 今関信夫，長谷和夫，鈴木一生ほか：広範な転移を示した直腸カルチノイドの1剖検例．防衛医大誌 9：76―84，1984
4) 今井　環，田中建蔵，遠城寺宗知 編：病理学．医学書院，東京，1979，p347
5) 上田英雄，武内重五郎 編：内科学．朝倉書店，東京，1985，p558
6) 曽我　淳：GEP内分泌腫瘍としてのカルチノイド．医のあゆみ　85：545―556，1973
7) 曽我　淳，鈴木　力：カルチノイドとカルチノイド症候群．日臨　51：207―221，1993
8) Wilander E: Diagnostic pathology of gastrointestinal and pancreatic neuroendocrine tumors. Acta Oncol 28：363―369，1989
9) Wilander E, Lundqvist M, Oberg K: Gastrointestinal carcinoid tumors. Histogenetic, histochemical, immunohistochemical, clinical and therapeutic aspects. Prog Histochem Cytochem 19：32―34，1989
10) 堀江　靖，白井　求，藤田　甫：Presacral region

原発と考えられる悪性 carcinoid tumor の1例. 細胞核病理誌 25：94—95, 1988
11) 宮内 昭：多発性内分泌腺腫症の診断と治療. 外科治療 61：623—626, 1989
12) 星野 洋, 市川正章, 鬼塚俊夫ほか：広範な肝転移を伴った直腸カルチノイドの1例と本邦報告例の検討. 日本大腸肛門病会誌 44：73—80, 1991
13) Hajarizadeh H, Ivancev K, Mueller CR et al: Effective palliative treatment of metastatic carcinoid tumors with intraarterial chemotherapy/chemoembolization combined with octreotide acetate. Am J Surg 163：479—483, 1992
14) Ridolfi R, Amaducci L, Derni S et al: Chemotherapy with 5-fluorouracil and streptozotocin in carcinoid tumors of gastrointestinal origin: experiences with 13 patients. J Chemother 3：328—331, 1991
15) Tsuda M, Tamaki S, Iwasaki E et al: Successful treatment with a long acting somatostatin analogue (SMS201-995) in a patient with malignant carcinoid syndrome. Jpn J Med 27：311—316, 1988

A Case of Carcinoid Tumor of the Rectum Metastasizing to the Liver and Pancreas

Yasuro Kurisu, Kazuo Kurayoshi, Kazuyoshi Hoshino, Akira Sugezawa, Osamu Kimura, Ryuichi Hamazoe and Nobuaki Kaibara
First Department of Surgery, Faculty of Medicine, Tottori University

A 70-year-old woman was admitted to our hospital with complaints of bloody stool, diarrhea, and weight loss. Digital examination of the rectum, barium enema, endoscopy, and computed tomography revealed a huge rectal tumor with invasion to the uterus and vagina, and a pancreatic tumor and multiple liver tumors. Rectal amputation with resection of neighboring organs, distal pancreatectomy with splenectomy, needle biopsy of one of the liver tumors, and cannulation into the proper hepatic artery for postoperative chemotherapy were performed. Resected tumors of the rectum, pancreas, and liver showed similar findings immunohistochemically and electron microscopically, and were diagnosed as rectal carcinoid tumor with metastasis to the liver and pancreas.

Reprint requests: Yasuro Kurisu First Department of Surgery, Faculty of Medicine, Tottori University
36-1 Nishi-machi, Yonago, 683 JAPAN