日消外会誌　27（7）：1815～1819，1994年

Brunner腺由来十二指腸癌の1例

北海道大学医学部第2外科[1)]
北海道社会事業協会岩内病院外科[2)]
北海道社会事業協会余市病院外科[3)]
小松　正伸[1)2)]　加藤　紘之[1)]　本原　敏司[1)]　加地　苗人[1)]
三宅　毅[1)]　宮嵜　直樹[1)]　齋藤　克憲[1)2)]　川村　昌[3)]

Brunner腺由来十二指腸癌の1例を経験した．症例は71歳の男性で，貧血の精査の結果，X線検査・内視鏡検査により十二指腸下行部に表面の決潰した粘膜下腫瘍の所見を得た．生検では中分化型腺癌で，膵頭十二指腸切除術が行われた．腫瘍は2.7×3.3cm，円形で，深い陥凹を伴う粘膜下腫瘍の形態を示し，ファーター乳頭，胆管，膵とは連続性がなかった．腫瘍の肉眼像，各種の組織学的検査や電子顕微鏡検査所見からBrunner腺由来の癌と診断された．

Brunner腺由来十二指腸癌は従来極めてまれとされていたが，近年報告例が散見されるようになっている．本邦の報告例21例を収集し，その肉眼像と組織学的診断について検討して，文献的考察を加えた．

Key words: carcinoma of the Brunner's gland, submucosal tumor of the duodenum, image diagnosis

はじめに

原発性十二指腸癌は，最近の画像診断の進歩とともに報告が増えつつある．十二指腸固有腺であるBrunner腺から発生する癌は従来極めてまれとされていたが[1)]，近年本邦での報告例が散見されるようになってきた．われわれはBrunner腺由来の十二指腸癌の1例を経験したので，本邦報告例の検討と文献的考察を加えて報告する．

症　例

患者：71歳，男性

主訴：貧血

既往歴：1989年4月26日出血性胃潰瘍にて幽門側胃切除術（ビルロートⅠ法）を受けた．

家族歴：特記すべきことなし．

現病歴：特に自覚症状はない．高血圧のために外来通院中，貧血を認められて1990年1月22日残胃X線検査を行い，十二指腸に隆起性病変を指摘されて，1月31日再入院となった．

入院時現症：結膜に軽度の貧血と上腹部に手術創瘢痕のほかには，異常を見なかった．

入院時検査所見：軽度貧血があり便潜血反応陽性であった．生化学的には異常なく，腫瘍マーカーも正常であった．

十二指腸二重造影検査：十二指腸下行部後壁に境界の明瞭な円形の隆起性病変が見られた．周堤をなす部分は滑らかであり，その頂部に不整形の深い陥凹を伴うが，隆起粘膜には悪性を疑わせる所見はなかった（**Fig. 1a**）．

内視鏡検査：ファーター乳頭反対側でわずかに口側の十二指腸に，立ち上がりのはっきりした隆起と深い陥凹からなる病変が見られた．隆起部分の粘膜色調は正常で滑らかで，頂部に暗赤色の深い陥凹があった（**Fig. 1b**）．X線，内視鏡的に粘膜下腫瘍の表面が潰瘍を形成した所見と考えられたが，陥凹部からの生検で中分化型管状腺癌と診断された．

内視鏡的逆行性膵胆管造影，腹部computed tomographyでは肝・胆道・膵に異常を認めず，腹腔動脈造影でも特に所見はなかった．原発性十二指腸癌と診断し3月7日手術を施行した．

手術所見：十二指腸下行部に鶏卵大の腫瘤を触れた．腹腔内臓器には肉眼的に転移を認めなかった．膵頭十二指腸切除術を行った．

切除標本所見：十二指腸下行部に2.7×3.3cmの粘膜下腫瘍様隆起性病変があり，表面に深い潰瘍形成を伴っていた．ファーター乳頭，膵管，総胆管との連続

＜1994年2月9日受理＞別刷請求先：小松　正伸
〒045　北海道岩内郡岩内町栄170　北海道社会事業協会岩内病院外科

Fig. 1　**a**: Double-contrast x-ray examination showing a round elevated lesion with deep excavation in the 2nd part of the duodenum. **b**: Endoscopic examination indicated an elevated lesion with a smooth mucosal surface and deep excavation at the top.

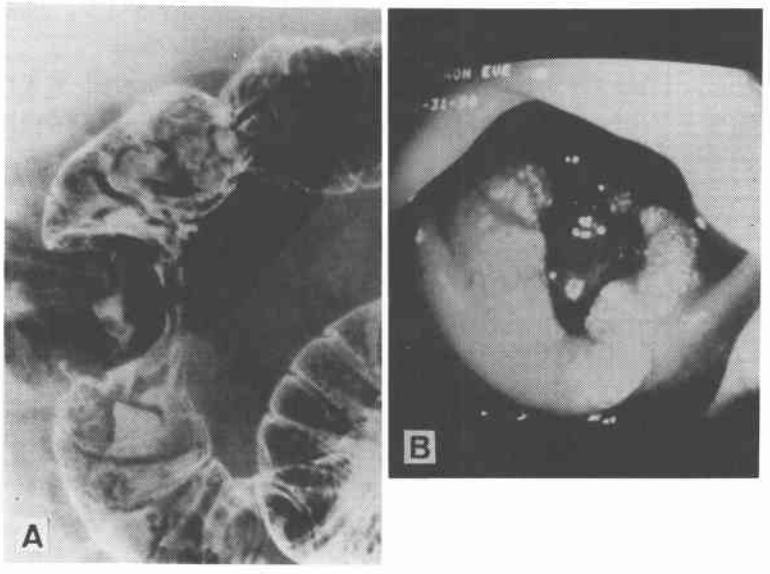

Fig. 2　Resected specimen showing a dome-shaped submucosal tumor with deep excavation on the surface. (Vater's papilla: arrowed)

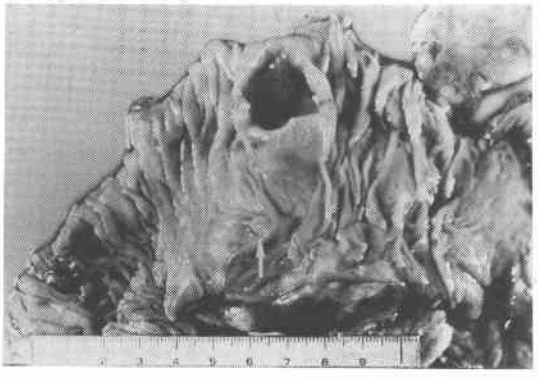

Fig. 3　Cross section of HE stained specimen showing solid tumor proliferating mainly in the submucosa.

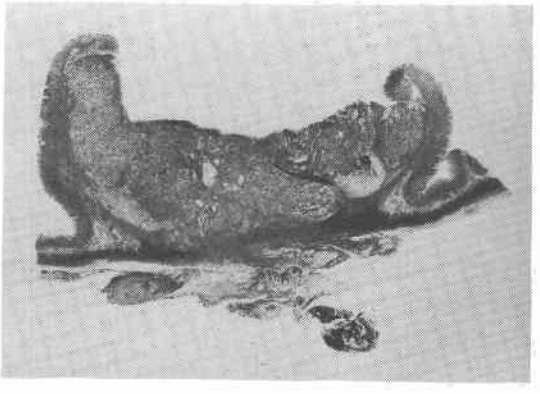

性は見られなかった(**Fig. 2**). Hematoxylin-eosin 染色によるルーペ像では充実性の腫瘍が主に粘膜下層にあり，一部で固有筋層をこえて浸潤していた．ところどころに粘液を貯留し小嚢胞を形成していた（**Fig. 3**).

組織学的所見：腫瘍細胞は高円柱状で明るい豊富な胞体を有し，高分化型管状腺癌の組織像であった(**Fig. 4**). 粘液産生が高度で，粘液を入れ嚢胞状に拡張している腺腔や，間質に mucous lake を形成しているところもあり，全体的には粘液癌に分類される組織像であった．深達度 a1，リンパ節13b が2/2転移陽性であった．

組織化学的所見としては，periodic acid-schiff（以下，PAS と略記）染色，alcian blue 染色，lysozyme 染色，carcinoembryonic antigen (CEA) 染色で陽性，mucicarmin 染色，grimelius 染色，carbohydrate

Fig. 4 Histopathologic findings indicating tall columnar cells with clear cytoplasma and mucin production. (HE. ×100)

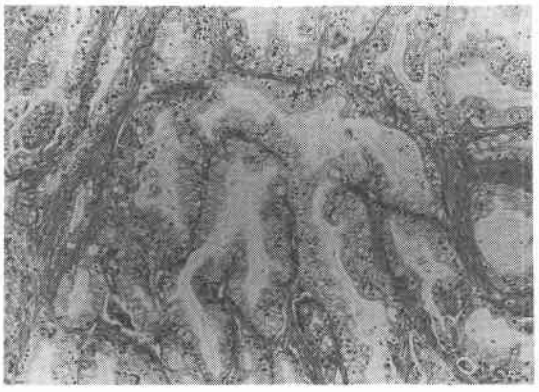

antigen (CA19-9) 染色で陰性であった. High iron diamine/alcian blue (以下, HID/AB と略記) 染色では sulfomucin 陰性, sialomucin 陽性であった. 電顕所見では腫瘍細胞の胞体に粘液が充満しており, 粘液を分泌する Brunner 腺に類似していた. 以上の病理組織学的所見から, 本腫瘍は Brunner 腺由来の十二指腸癌と診断された.

患者は術後3年9か月目で癌性腹膜炎により死亡した.

考　察

原発性十二指腸癌は消化器癌の中では比較的まれな疾患とされ, その発生率は欧米の剖検例で0.03%前後, 本邦では0.12%と報告されている[2]. 十二指腸固有腺である Brunner 腺は哺乳類の十二指腸にあり, ヒトでは十二指腸の最初の5～8cm の部位および乳頭部周囲に豊富に存在し, まれには空腸起始部までに分布することがある[3]. Brunner 腺は十二指腸の粘膜下層に存在する点で胃の幽門腺, 小腸の Lieberkühn 腺と区別され, 明るい高円柱細胞からなる導管が陰窩の底に開口する粘液腺であるが, その生理学的意義はまだ十分に解明されてはいない.

Brunner 腺から発生する腫瘍には hyperplasia とも考えられている hamartoma があり, これは良性腫瘍とされている[3].

Brunner 腺由来の癌は, Pic[4]により1894年に最初に報告されたが, その存在は長く疑問視されてきたため[5], 欧米では臨床的にほとんど関心を持たれず, まれに症例報告がなされている程度である[1)6)]. 本邦では金井[7]が1959年に初めて2例の報告を行った後, しばらく症例が途絶えていた. 近年十二指腸疾患に対する関心が高まるにつれて, Brunner 腺由来と考えられる癌の症例が散見されるようになったが, 全報告例を集めての検討はまだ行われていない.

われわれが文献的に収集しえた本邦報告例は今日までで自験例を含めて21例である (**Table 1**). 検討可能な記述のなされた19例を見ると, 平均年齢65.8歳, 男女比16：5で, 通常の十二指腸癌の平均年齢男64.5歳, 女61.8歳, 男女比1：1[8]と比較して, わずかに高齢で男性に多い傾向であった. 部位的には, 15例 (71%) が上部に存在した. 深達度の記載されている15例中9例が早期癌であった事は, 画像診断の進歩がうかがえた.

リンパ節転移は15例中6例に陽性, 肝転移1例, 肺転移1例, 腹膜播種1例が見られた. 予後の記載された7例中2例が, 癌死であった.

肉眼型はすべて隆起性病変であった. 極めて特徴的なのは17例 (89%) が隆起と陥凹を伴った病変で, 8例はその隆起の形態を粘膜下腫瘍様と表現されていた. またその記載から粘膜下腫瘍の形態と思われる4例 (症例5, 7, 8, 11) を含めた12例 (63%) が, 肉眼的に粘膜下腫瘍様隆起に中心陥凹を伴う所見を呈していた. 十二指腸癌の肉眼型について Burgerman[9]は, 大部分は潰瘍型とポリポイド型であったと報告しており, 通常の原発性十二指腸癌でわれわれの症例のように粘膜下腫瘍が潰瘍を形成した肉眼像は極めてまれである. 他方 Brunner 腺から癌が発生するとすれば, その組織学的分布と構造から粘膜下層を中心に増殖して粘膜下腫瘍の形態を示し, しだいに表面に潰瘍形成をきたすと推定され, 症例15, 16はその経時的変化を示しているものと見られる. したがってX線・内視鏡的に粘膜下腫瘍様の隆起の所見を認めた時には, Brunner 腺由来の癌の可能性を考慮して診断を進める必要がある.

本症例は腫瘍の主体が粘膜下層にあり, その組織像は Brunner 腺に類似した所見を呈していた. 胞体や間質の粘液は PAS, alcian blue 染色に陽性で, これは Brunner 腺や幽門腺から分泌される酸性ムコ多糖体からなる粘液であり, また HID-AB 染色で sialomucin 陽性から小腸型粘液であることを示している. 最近, 免疫組織化学染色・粘液組織染色などの方法が用いられて, 十二指腸の癌細胞の発生母地を検索する試みがなされているが, まだ Brunner 腺に特異的な検査とはなっていない[10)~12)].

Table 1 Case reports of duodenal carcinoma originated from Brunner's gland

	Reporter Year	Patient		Tumor region	Macroscopical type	Size (cm)	Type of tissue	Depth
		Age	Sex					
1	Kanai 1959	?	?	I	?	?	?	?
2	Kanai 1959	?	?	I	?	?	?	?
3	Nakai 1970	75	M	II	Ulcer and peripheral swelling	3×1.5	adenoca	pm
4	Inoue 1986	76	M	I	Submucosal tumor-like swelling and surface erosion	?	?	?
5	Nakagawa 1989	58	M	II	Callosus and verrucosus swelling, and retraction	0.8×0.8	tub	sm
6	Naito 1989	72	M	III	Submucosal tumor and central ulcer	2.4×1.8	tub	pm
7	Narita 1989	64	M	I	Yamada II round swelling and central retraction	0.7×0.5	tub	sm
8	Omachi 1989	64	M	I	Yamada II swelling and central retraction	0.7×0.6	pap	sm
9	Fukuda 1990	72	M	I	Submucosal tumor-like swelling and central retraction	1.5×1.5	pap-tub	sm
10	Kubota 1990	70	M	I	Submucosal tumor and ulcer formation	5.0×5.0	pap-tub	ss
11	Kawamoto 1990	69	M	I	Semi-spherical swelling and central retraction	2.0×1.5	tub	sm
12	Sasaki 1991	66	F	I	Borrmann II	4.0×5.0	muc	ai (pancreas)
13	Sasaki 1991	76	M	I	Yamada IV polyp	0.2	sig	m
14	Miyamoto 1991	45	F	I	Superficial elevation (IIa)	1.9×1.4	tub	m
15	Sakai 1992	39	F	II	Borrmann II	4.0×3.0	tub	se
16	Itsuno 1993	75	M	I	Fungating ulcerated(Borrmann II)	4.3×3.1	pap	?
17	Itsuno 1993	66	M	I	Submucosal tumor-like swelling	1.0	pap-tub	?
18	Itsuno 1993	67	M	I	Submucosal tumor-like swelling	1.5	pap-tub	?
19	Misaka 1993	71	M	I	Swelling and small retraction	1.2×1.2	tub	sm
20	Ryu 1993	55	M	III	Submucosal tumor-like swelling and central retraction	1.5×1.5	pap-tub	sm
21	Komatsu 1993	71	M	II	Submucosal tumoral swelling and central excavation	2.7×3.3	muc	al

われわれの症例は，腫瘍が位置的に十二指腸粘膜下層からの発生であり，その組織構造は形態的に Brunner 腺に類似しており，組織化学的にも矛盾しないことから，Brunner 腺由来の癌と診断された．今後同様の症例の報告が増えることが予想され，本症が詳細に臨床および病理学的に検討されることを期待する．

稿を終えるに当たり，病理組織学的所見に多大なご指導を賜りました北海道病理組織学センター仲　綾子先生に深くお礼申し上げます．またレントゲン，内視鏡所見について沢山の御教示を頂いた北海道対がん協会検診センター内科医長吉田裕司先生に衷心より感謝申し上げます．

文　献

1) Shorrock K, Haldane JS, Kersham MJ et al: Obstructive jaundice secondary to carcinoma arising in Brunner's glands. J Roy Soc Med 79: 173—174, 1989
2) 奥井勝二，鈴木　秀：十二指腸癌．出月康夫，川島康生，杉町圭蔵ほか編．新外科学大系22C．中山書店，東京，1989，p298—300
3) Kaplan EL, Dyson WL, Fitts WT: Hyperplasia of Brunner's glands of the duodenum. Surg Gynecol Obstet 126: 371—375, 1968
4) Pic A: Conribution a l'étude du cancer primitif du deodénem. Rev Med 14: 1081—1101, 1894
5) Dixon CF, Lichtman AL, Weber HM et al: Malignant lesions of the duodenum. Surg Gynecol Obstet 83: 83—93, 1946
6) Parkhomenko YG, Grunko VA, Kozlov AI: Signet-cell carcinoma of Brunner's glands.

Arkh Patol 55：55—58, 1990
7) 金井　茂, 常本　実, 中島　穣ほか：十二指腸癌の症例. 日消病会誌　56：324, 1959
8) 笠原　洋, 山田幸和, 上田省三ほか：原発性十二指腸乳頭上部および乳頭下部癌. 本邦報告例について. 近畿大医誌　10：1—10, 1985
9) Burgerman A, Baggenstoss AH, Cain JC: Primary malignant neoplasmas of the duodenum excluding the papilla of Vater. Gastroenterology 30：421—431, 1956
10) 福田秀一, 森松　稔：ブルンネル腺由来十二指腸癌の1例. 久留米医会誌　53：210—220, 1990
11) 宮本忠壽, 松葉周三, 横山善文ほか：十二指腸球部IIa型早期癌の1例. 胃と腸　26：1395—1399, 1991
12) Itsuno M, Makiyama K, Omagara K et al: Carcinoma of duodenal bulb arising from the Brunner's gland. Gastroenterol Jpn 28：118—125, 1993

A Case of Duodenal Carcinoma of Brunner's Gland Origin

Masanobu Komatsu[1)2)], Hiroyuki Kato[1)], Toshiharu Motohara[1)], Mitsuhiro Kaji[1)], Tsuyoshi Miyake[1)], Naoki Miyazaki[1)], Katsunori Saito[1)2)] and Masaru Kawamura[3)]
[1)]Second Department of Surgery, Hokkaido University School of Medicine
[2)]Department of Surgery, Iwanai Kyokai Hospital
[3)]Department of Surgery, Yoichi Kyokai Hospital

This study presents a case of carcinoma of Brunner's gland origin in a 71-year-old man. Roentgenography and endoscopy revealed a submucosal tumor with an ulcerated surface, in the second part of the duodenum. Biopsy disclosed a moderately differentiated adenocarcinoma, and pancreatoduodenectomy was performed. The lesion presented as a dome-shaped submucosal tumor 2.7 × 3.3 cm in size with a deep excavation on its surface. The tumor had no connection to Vater's papilla, the common bile duct, or the pancreatic duct. Following macroscopical, histological, and electron microscopical examinations, this case was diagnosed as carcinoma of Brunner's gland origin. Duodenal carcinoma originating from Brunner's gland was extremely rare, but recently some cases have been reported. We collected 21 similar cases reported in Japan to review the macroscopical and histological features.

Reprint requests: Masanobu Komatsu　Iwanai Kyokai Hospital
170, Sakae, Iwanai, Hokkaido, 045 JAPAN