日消外会誌　27（7）：1825～1829，1994年

肝細胞癌切除後副腎転移の2切除例

大阪府立成人病センター外科（*現・大阪大学第2外科）
永野　浩昭*　佐々木　洋　今岡　真義　石川　治
大東　弘明　古河　洋　岩永　剛

症例1は65歳の男性．Vp3の肝細胞癌症例で1983年術前TAE後，肝右葉切除および肝左葉部分切除を施行した．1984年4月残肝再発を来たしtranscatheter arterial chemoembolization（以下，TAEと略記）施行，8月再度残肝再発および左副腎転移と診断され，TAEと副腎摘出術施行，これによりAFPは正常化した．初回術後2年7か月目に消化管出血により死亡したが，AFPは正常域であった．症例2は64歳の男性，S6の肝細胞癌症例で1986年8月術前TAE施行後，肝S6部分切除施行．1987年12月右肺転移にて右肺部分切除術施行，さらに1988年10月左副腎転移にて副腎摘出術施行した．本症例は副腎摘出後6か月間無再発にて経過したが，残肺再発により，初回術後3年5か月目に死亡した．

文献的考察の結果，原発巣の治療が十分で，他に病巣のない肝細胞癌切除後の副腎転移症例は，外科的切除により治療効果が期待できると思われた．

Key words：metastatic adrenal tumor, hepatocellular carcinoma, adrenalectomy

はじめに

臨床上，肝細胞癌（hepatocellular carcinoma：以下，HCCと略記）は残肝再発に比べ遠隔転移の少ない癌である．その中でも副腎転移については，剖検例では5.8%から8.4%[1)~3)]と，肝細胞癌末期には肺，骨などの他の血行性転移同様に認められるが，外科臨床上においてはその頻度は少なく報告も散見するのみである．ところが最近では残肝再発例に対して，再切除，経動脈的化学塞栓療法（transcatheter arterial chemoembolization：以下，TAEと略記）[4)5)]，やエタノール注入療法（percutaneus ethanol injection therapy：以下，PEITと略記）[6)]などの治療を集学的に行うことにより，残肝再発後の長期にわたるコントロールが可能になってきた．そのため，肝細胞癌の遠隔転移巣に対する治療が問題となりつつありその1つとして副腎転移があげられる．

今回われわれは，肝細胞癌切除後経過観察中に来たした副腎転移に対して，副腎摘出術により治療効果を得た2例について報告する．

症　例1

患者：65歳，男性

主訴：右上腹部痛

既往歴：1968年肝炎，1971年肝硬変の診断にて入院

家族歴：次弟がHCCにて死亡．

現病歴および治療経過：1983年1月に右上腹部痛を主訴とし当センター受診．血清alpha fetoprotein（以下，AFPと略記）値の上昇（3,200ng/ml）と腹部超音波（ultrasonography：以下，USと略記）検査，腹部computed tomography（以下，CTと略記）検査，肝動脈造影検査（arteriography：以下，AOGと略記），門脈造影などの画像所見より両葉多発，Vp3のHCCの診断にて入院した（**Fig. 1**）．4月14日TAE施行2か月後に肝右葉切除および肝S2，3，4部分切除を施行した．これによりAFP値は50ng/mlまでは低下したが陰性化しなかった．さらに3か月後に再度TAEを施行することにより，AFP値は陰性化した．1984年4月，US，CTにて再度残肝再発と診断し，3度目のTAEを施行した．8月AFP値が再上昇（1,600ng/ml）し，US，CTにて残肝再発および左副腎腫瘍を指摘された．4度目のTAEを施行したが，AFP値は800ng/mlまでしか低下しなかった．

腹部CT像：膵尾部の背側，左腎の腹側，脾門部に接して直径3cmの腫瘤を認め，造影CTにてenhanceされ，HCCの左副腎転移が強く疑われた（**Fig. 2**）．

大動脈造影検査：左腎の上極に一部重なり，腹部大動脈より約1cm外側に直径約3.5cmの腫瘍濃染像を認めた．また左腎動脈造影にて，腎動脈の一部よりそ

＜1994年1月12日受理＞別刷請求先：永野　浩昭
〒565　吹田市山田丘2－2　大阪大学医学部第2外科

Fig. 1 Case 1: A) Common hepatic arteriogram showed a huge tumor staining in the right hepatic lobe and multiple intrahepatic metastasis. B) Portogram showed the defect in the right branch of portal vein (➜).

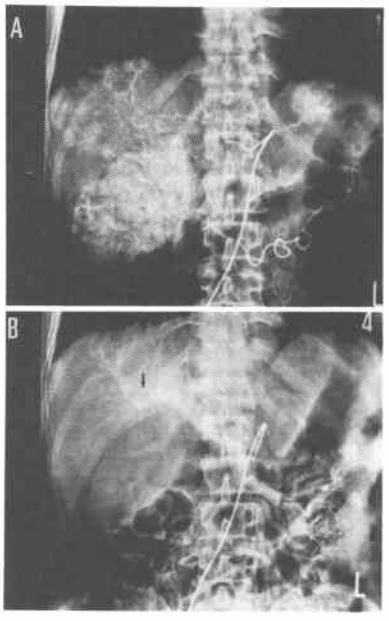

の腫瘍濃染像の外側の一部が淡く造影され，HCCの左副腎転移が強く疑われた（**Fig. 3**）.

以上のCT所見，AOG所見およびAFP値の上昇からHCCの左副腎転移と診断，肝内再発巣がTAEによりコントロールされていること，他に再発巣を認めなかったことより10月11日左副腎摘出術を施行した.

摘出腫瘍肉眼所見：摘出した腫瘍は，3×3×4cmで，割面は，黄白色，一部に出血壊死を認めた（**Fig. 4A**）.

摘出腫瘍病理所見：充実性で一部腺管様構造を示す癌細胞を認め，組織学的にHCC, Edmondson III型の副腎転移と診断された（**Fig. 4B**）.

本症例は術後経過に問題なく副腎摘出後AFP値は陰性化し，以後無再発にて経過したが，1985年11月（初回術後2年7か月，副腎摘出後1年1か月），肝硬変による消化管出血にて死亡した．しかし死亡時のAFP値は正常域であった.

症　例2

患者：64歳，男性

主訴なし.

既往歴，家族歴：特記事項なし.

Fig. 2 Case 1: A) Computed tomogram showed the left adrenal metastasis of hepatocellular carcinoma (⇨). B) The metastatic lesion was well enhaneed in the enhanced computed tomogram (⇨).

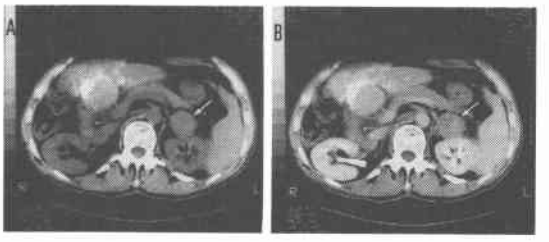

Fig. 3 Case 1: Aortogram showed the tumor steining in the upper part of the left kidney (⇨).

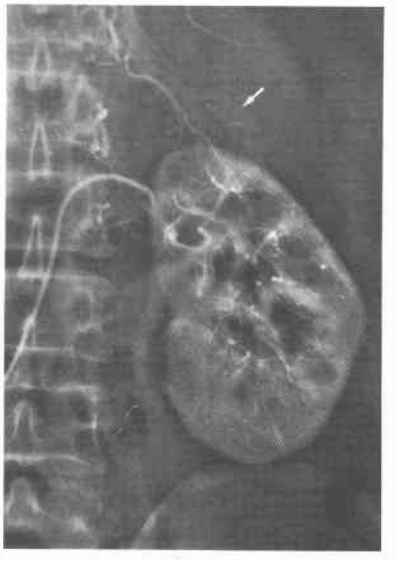

現病歴および治療経過：2年前より肝障害にて近医通院中であったが，腹部US検査にて肝内腫瘤を指摘され，1986年6月当センターに入院した．AFP値（87,500ng/ml）の上昇とUS，CTの画像所見よりHCCと診断した．7月1日AOG（**Fig. 5A**）に引き続きTAEを施行した．1か月後のCT上，腫瘤へのリピオドールの集積はきわめて良好であった（**Fig. 5B**）．8月5日肝S6亜区域切除術を施行した．術後AFP値は正常域にまで下降し以後外来通院中であったが，1987年8月AFP値が再上昇し精査入院した．残肝再発はなく右肺に単発の腫瘤を認め，HCCの右肺転移と診断し，12月17日右肺部分切除術を施行した．その結果AFP値は再度正常化したが，1988年6月頃より

Fig. 4 Case 1: A) Resected metastatic adrenal grand from hepatocellular carcinoma. B) Histological findings (H.E. ×100) showed the left adrenal metastasis of hepatocellular carcinoma, Edmondson type III.

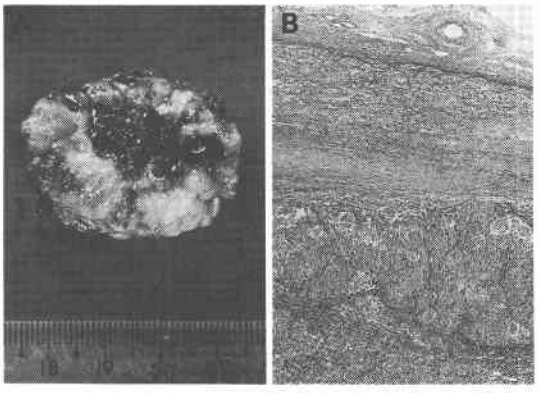

Fig. 5 Case 2: A) Common hepatic arteriogram in the venous phase showed the tumor steining in subsegment 6 of the liver (⇨). B) Computed tomogram showed the accumulation of lipiodol in HCC of subsegment 6 (⇨).

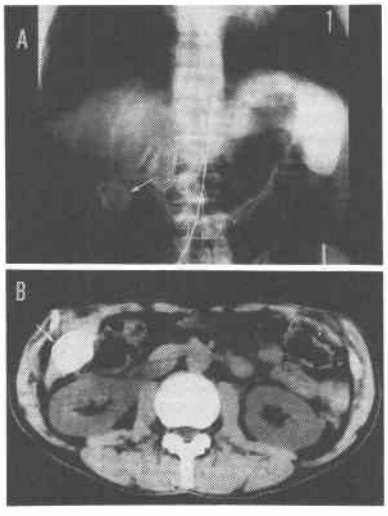

AFPは再上昇し10月には24,200ng/mlとなり，3度目の入院となった．

腹部CT像：左副腎に相当する部位に直径約8cmの腫瘤を認めた．また，残肝には特に再発巣はなかった（**Fig. 6**）．

胸部X線所見：X線写真上残肺には，再発巣はなかった．

以上の画像所見とAFPの急上昇よりHCCの左副腎転移と診断した．他に再発巣を認めなかったことより，1988年10月13日左副腎摘出術を施行した．

摘出腫瘍肉眼所見：摘出した腫瘍の大きさは6×7×8cmで，割面は黄白色，一部に出血壊死を認めた（**Fig. 7A**）．

摘出巣病理所見：円形の核をもつ異型細胞が，充実性に増殖し，一部に偽腺管形成を認めた．組織学的にHCC, Edmondson II型の副腎転移と診断された（**Fig. 7B**）．

本症例は術後経過は特に問題なく術後AFPは陰性化し退院したが，後に肺に多発性の転移巣が出現し，初回手術後3年5か月，副腎摘出後1年3か月目に死亡した．

Fig. 6 Case 2: Computed tomogram showed the left adrenal metastasis of hepatocellular carcinoma (⇨).

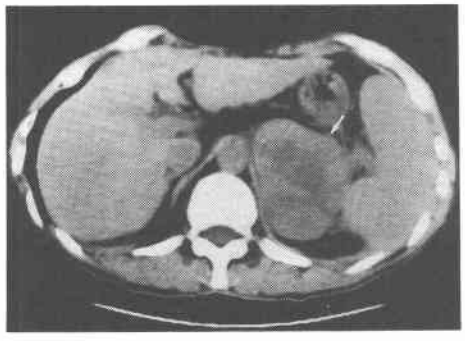

Fig. 7 Case 2: A) Resected metastatic adrenal grand from hepatpcellular carcinoma. B) Histological findings (H.E. ×100) showed the left adrenal metastasis of hepatocellular carcinoima, Edmondson type II.

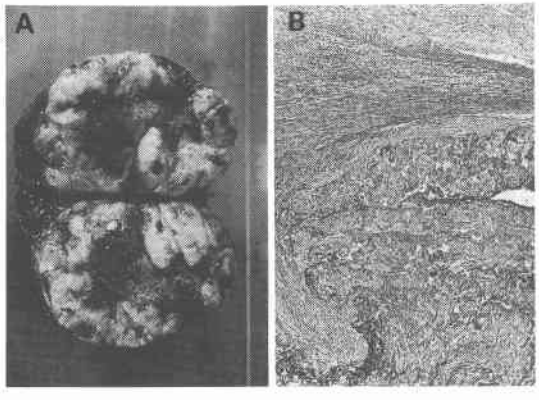

考　察

まず肝細胞癌の副腎転移の診断はUSやCTなどの画像診断によるが，催ら[7]はCTの有用性を強調している．自験例2例についてもCTがその発見の契機になっており，その点において一致している．ただし，画像診断のみでは原発性副腎腫瘍あるいは転移性かの質的診断は困難である[8]．その場合，過去にHCCの手術の既往があればHCCの副腎転移を第一に疑うのが当然のことであるが，腫瘍マーカーが診断の根拠の1つとなりうる．自験例は2例ともに原発巣がAFP陽性肝癌でありCT上副腎腫瘍が同定されたときAFP値が高値を示していたので，より強くHCCの副腎転移を疑った．ただし，症例1については当初残肝再発とともに存在したため，診断までに時間を要した．この症例は残肝再発に対するTAE後もAFPの高値が続いたことが発見の契機となった．HCC切除後残肝再発がないにも関わらずAFP値の上昇する際には，副腎転移を考慮にいれる必要があることを示唆する症例であった．

次に副腎転移に対する治療であるが，非切除療法については原発巣，副腎転移巣ともにTAEを施行しAFPの陰性化などその有効性が認められたとの報告[9]や，TAEおよび放射線治療の有効例[10]，PEITにより7か月間抗腫瘍効果を認めたとの報告[11]がある．外科的治療については，われわれの調べえた限りでは本邦報告例に自験例2例を含めて9例[8)12)~15)]の報告を認める(**Table 1**)．その内容は，異時性副腎転移が7例，同時性が2例，また転移巣の部位については，左側が5例，右側が3例で両側転移が1例であった．いずれの症例も原発巣が切除もしくはTAEにより十分にコントロールされ，かつ，転移巣切除時に副腎以外に遠隔転移を認めていなかったこと，また外科的治療のほうがTAEなどの治療に比較しquality of lifeなども含め優れているとの判断のもとに切除療法を選択したものと考えられ，われわれの選択と一致していた．

副腎摘出後の術後経過については，同時性の両側副腎転移症例で原発巣とともに両側副腎摘出後腎不全にて在院死した症例[13]を除けば問題なく経過している．一側副腎摘出後の術後のホルモン異常についての報告もなく自験例2例についても特に問題なかった．手術に関する記載は少ないが，HCC症例は肝硬変を合併している症例が多いため，副腎を摘出するにあたり，後腹膜での複雑な側副血行路の問題やリンパ流路の変化など注意すべき点は多い．しかし自験例について述べれば特に問題なく，副腎転移巣についても腺癌に認められるような浸潤性の増殖はなく，孤立性の膨張性の増殖を示しており，容易に摘出しえた．

最後に副腎転移巣摘出後の予後については，副腎摘

Table 1　Surgical cases of metastatic adrenal tumor from hepatocellular carcinoma

	Age/Sex	Primary lesion	Interval[a] (month)	Site of recurrence		Prognosis		
				Adrenal grand	Liver	Interval[b] (month)	Recurrence	Death or alive
Sato et al.[8]	53M	Ed III, resection	simultaneous	right	(−)	10	(−)	alive
Takayasu et al.[12]1	55M	Ed III, resection	8	left	(−)	42	(−)	alive
Takayasu et al.[12]2	60F	Ed II, resection	24	right	multiple TAE	12	liver TAE	alive
Takayasu et al.[12]3	53M	Ed II, resection	16	right	multiple TAE	3	liver TAE	alive
Ito et al.[13]	56M	Ed II, resection	simultaneous	bilateral	(−)	2	(−)	death (renal failure)
Amano et al.[14]	65M	multiple, TAE	18	left	multiple TAE	16	liver TAE	alive
Morita et al.[15]	65M	Ed II, resection	43	left	(−)	6	right adrenal grand	death (pneumonia)
Case 1	65M	Ed II, resection	18	left	multiple TAE	13	liver TAE	death (gastro-intestinal bleeding)
Case 2	64M	Ed III, resection	26	left	multiple TAE	15	live, lung	death (cancer)

a)：Interval between hepatectomy or first TAE and metastasis of adrenal gland
b)：Interval after adrenalectomy

出後3か月目に対側副腎に再発を認め，6か月目に癌死した症例[15]もあるが，術後在院死した1例を除けば，残りの7例が，3か月から42か月（平均14か月）の間無再発期間を得ており，遠隔転移巣に対する治療としては十分に期待しうるものと考えられる．ただしその適応として，残肝再発に対するコントロールが十分で，かつ副腎以外に転移巣がないことがあげられよう．したがってこのような適応を満たす症例に対しては，積極的に副腎摘出術を行うことが集学的治療の一環として，予後向上のための一手段となりうると思われた．

文　献

1) 森　亘：ヘパトームの転移に関する研究，特に肝硬変症との関係に就いて．日病理会誌　45：224—236，1956
2) 宮地　徹，游　鴻儒，小田富雄ほか：最近10年間におけるわが国の原発性肝癌—病理学的研究—．肝臓　1：17—36，1960
3) 中島敏郎，神代正道，津田淳一ほか：原発性肝癌の病理形態学的研究—副腎・骨への血行性転移について—．久留米医会誌　48：211—223，1985
4) Yamada R, Sato M, Kawabata M et al: Hepatic artery embolization in 120 patients with unresectable hepatoma. Radiology 148: 397—401, 1983
5) Sasaki Y, Imaoka S, Fujita M et al: Regional therapy in the management of intrahepatic reccurence after surgery for hepatoma. Ann Surg 206: 40—47, 1987
6) 藤本隆史，真島康雄，田中正俊ほか：小肝細胞癌に対する経皮的超音波ガイド下エタノール局注療法の基礎的，臨床的検討．肝臓　29：52—59，1988
7) 催　秀美，中村仁信，川本誠一ほか：肝細胞癌の副腎への転移．臨放線　27：843—846，1982
8) 佐藤幹則，神谷保廣，松本幸三ほか：副腎原発腫瘍と鑑別が困難であった肝細胞癌の巨大な右副腎転移の1例．日臨外医会誌　51：165—170，1990
9) 小金丸史隆，岡崎正敏，多胡卓治ほか：肝細胞癌．副腎転移症例の動脈塞栓経験．臨放線　31：1147—1150，1986
10) 高田恵二，中村健次，臼杵則郎ほか：副腎転移から腫瘍塞栓が下大静脈内に進展した肝細胞癌の1例．臨放線　34：1529—1532，1989
11) 国枝恒次，関　寿人，久保田佳嗣ほか：エタノール局注療法が有効であった肝細胞癌副腎転移の1例．臨放線　34：1525—1528，1989
12) Takayasu K, Muramatsu Y, Moriyama N et al: Surgical treatment of adrenal metastasis following hepatectomy for hepatocellular carcinoma. Jpn J Clin Oncol 19: 62—66, 1989
13) 伊藤　豊，高野靖悟，手島洋一ほか：両側副腎転移をみた肝細胞癌の1例．日大医誌　49：67—70，1990
14) 天野穂高，横山健郎，柏原英彦ほか：肝細胞癌の副腎転移の1手術例．日消外会誌　23：2639—2643，1990
15) 森田高行，藤田美芳，宮坂祐司ほか：肝細胞癌副腎転移の切除経験．日臨外医会誌　53：1434—1437，1992

Two Resectable Cases of Adrenal Metastasis from Hepatocellular Carcinoma

Hiroaki Nagano, Yo Sasaki, Shingi Imaoka, Osamu Ishikawa, Hiroaki Ohigashi, Hiroshi Furukawa and Takeshi Iwanaga
Department of Surgery, The Center for Adult Diseases, Osaka

We experienced two cases of surgical treatment of left adrenal metastasis from hepatocellular carcinoma (HCC) after hepatectomy. The first patient was a 65-year-old man who underwent hepatectomy for advanced HCC. Recurrent foci in the residual liver were controlled by transcatheter arterial chemoembolization (TAE) therapy. As left adrenal metastasis was found by computed tomography (CT) 20 months after hepatectomy, left adrenalectomy was performed. This patient died of gastrointestinal bleeding without recurrence 13 months after adrenalectomy. The second patient was a 64-year-old man who underwent hepatectomy for HCC and partial resection of the right lung for metastatic foci. Because left adrenal metastasis was detected by CT and a high level of serum alpha fetoprotein was found, left adrenalectomy was performed. This patient survived for 7 months after adrenalectomy with no sign of recurrent HCC, but he died of recurrence in the residual lung 15 months after adrenalectomy. From our cases and other reports, it is suggested that the surgical extirpation of metastatic adrenal tumor from HCC can be effective, when the primary lesion is well-controlled and no other metastatic foci were detected.

Reprint requests: Hiroaki Nagano　Department of Surgery II, Osaka University Medical School
2-2 Yamadaoka, Suita, 565 JAPAN