日消外会誌　27（8）：1904～1907，1994年

術前経内視鏡的微粒子活性炭CH40注入による残胃リンパ流の検討

福岡大学第1外科
梅野　寿実　　篠原　貫之　　田中伸之介　　白井善太郎
木村　　博　　光石　和夫　　池田　靖洋

残胃の癌症例に微粒子活性炭CH40を術前経内視鏡的に残胃小彎に流入し，リンパ節の黒染の有無により残胃のリンパ流を検討した．対象は14例で，初回手術は良性疾患6例(B-1法3例，B-2法3例)．悪性疾患8例（B-1法5例，B-2法3例）であった．初回良性例ではNo. 1，3，7のリンパ節が黒染され左胃動脈経路が主体であったが，No. 10，11などの脾動脈経路のリンパ節も黒染されていた．初回悪性例のR2郭清後では左胃動脈経路はみられず，脾動脈経路，左下横隔動脈経路が主体であったが，B-1法ではNo. 12，13への新生リンパ路がみられた．R3郭清後では既成リンパ路の遮断により，B-1法でNo. 16のみ，B-2法では空腸間膜リンパ節のみの黒染例がみられ，いずれも新生リンパ路であった．初回悪性例では残胃副リンパ路のリンパ流の増加および新生リンパ路がみられたが，R2とR3の郭清後では異なったリンパ流がみられた．

Key words：lymphatic flow，remnant stomach，CH40

緒　言

残胃のリンパ流については現在までさまざまな研究がなされているが[1)8)]，系統的な研究の多くは実験的研究による報告である[1)~3)]．われわれもすでにイヌを用いた実験にて残胃のリンパ流を検討し，初回の手術法により残胃のリンパ流は複雑に変化し，リンパ流の迂回やリンパ路の新生がみられることを報告した[1)]．しかし，臨床における残胃のリンパ流は複雑であり，実験結果がそのまま臨床に応用できるかどうかは不明であった．今までにもいくつかの臨床研究の報告があるが[4)~7)]RI lymphography[4)]や5-fluorouracil emulsion[5)]による方法では確実に残胃のリンパ流を反映しているかどうかは疑問的であり，残胃の癌のリンパ節転移による残胃のリンパ流の検討も困難である[5)]．また，これらの臨床研究ではリンパ節郭清程度によるリンパ流の変化についての検討はほとんど行われていない．微粒子活性炭CH40はリンパ流の検討に広く用いられているが，今回，われわれは残胃のリンパ流の検討に応用することを考え，術前に内視鏡的にCH40を注入し，リンパ節の黒染による残胃リンパ流の検討を行った．さらに残胃リンパ流の実験結果[1)]と比較検討した．

＜1994年4月13日受理＞別刷請求先：梅野　寿実
〒814-80　福岡市城南区七隈7－45－1　福岡大学第1外科

対象と方法

残胃の癌14例を対象とした．内訳は初回手術が良性疾患（以下，初回良性と略記）は6例でBillroth 1法（以下，B-1法と略記）3例，Billroth 2法（以下，B-2法と略記）3例であり，初回手術が悪性疾患（以下，初回悪性と略記）は8例でB-1法5例，B-2法3例であり，いずれも初回手術ではR_2以上のリンパ節郭清がなされていた．対象症例の組織学的リンパ節転移度はn_0 11例，n_1 2例，n_4 1例であった．

方法は手術3日前に微粒子活性炭CH40 0.5mlを残胃小彎に注入し，手術時のCH40によるリンパ節黒染の有無により残胃のリンパ流を検索した．なお，リンパ節の番号は胃癌取扱い規約[9)]に準じた．

結　果

初回良性群6例のリンパ節黒染所見はB-1法とB-2法に大きな差はなく，ともにNo. 1，3，7のリンパ節はすでに黒染され，左胃動脈経路が主体となっていた（**Fig. 1**）．しかし，No. 10およびNo. 11リンパ節が3例，No. 4リンパ節が2例黒染されており，残胃大彎側の脾動脈経路のリンパ流もみられていた．これは，残胃小彎側より残胃大彎側へのリンパ流の迂回によると考えられた．また，No. 16リンパ節も3例が黒染されていた．

初回悪性群8例のリンパ節黒染は初回良性に比べて複雑なリンパ流がみられた（**Fig. 2**）．B-1法では，1

Fig. 1 Lymph nodes stained by CH40 in cases who underwent partial gastrectomy for benign disease.

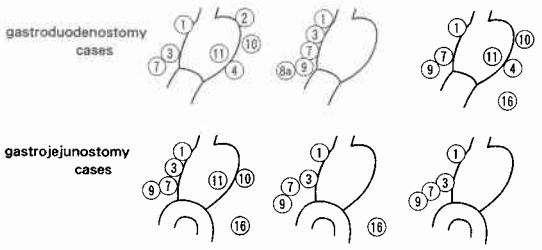

Fig. 2 Lymph nodes stained by CH40 in cases who underwent partial gastrectomy for gastric cancer.
LN : Lymph Node

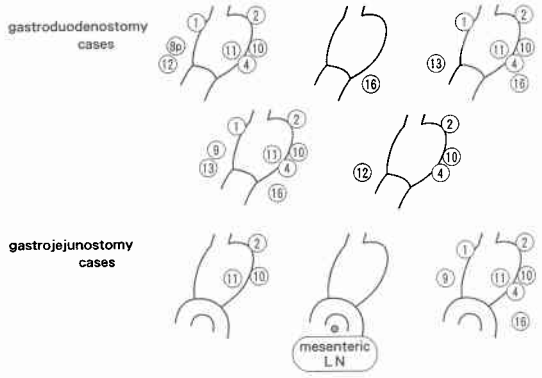

例は前回の手術でNo.11, 12, 13のリンパ節などのR3拡大郭清がなされていたため，No. 16リンパ節の黒染のみしかみられなかった．しかし，他の4例ではNo. 2, 4, 10, 11, 16のリンパ節が黒染され，左下横隔動脈径路[10]，脾動脈経路のリンパ流が主体となっており，残胃小彎側から残胃大彎側へのリンパ流の迂回がみられた．また，No. 12またはNo. 13リンパ節の黒染例も2例ずつみられており，残胃小彎側からのNo. 12, 13リンパ節への直接的なリンパ路の新生が想定された．左胃動脈経路は前回の手術にて切除されており，同経路のリンパ節黒染は全くみられなかった．B-2法ではB-1法と同じくNo. 2, 10, 11のリンパ節が黒染され，左下横隔動脈経路，脾動脈経路が主体であった．しかし，B-1法と異なりNo. 12, 13リンパ節の黒染例はみられず，No. 12, 13リンパ節へのリンパ経路はみられなかった．また，前回R_3のリンパ郭清がなされていた1例は空腸間膜リンパ節のみ黒染されており，胃空腸吻合部を通過するリンパ路の新生およびリンパ流の増加が考えられた．No. 16リンパ節黒染も4例にみられ，初回良性例と同様No. 16リンパ節への流れは良好であった．

考　察

残胃のリンパ流の研究については多くの報告がなされている[1)~8)]．広瀬[2)]は術後のリンパ路の再交通についての研究を，児玉[3)]は残胃癌モデルにおける微粒子活性炭CH40を使用した実験的研究を報告している．実験的研究では残胃のリンパ流はかなり解明されており，リンパ節郭清や再建などの初回の手術によりリンパ流の遮断および癒着や吻合を生じ，リンパ路の新生やリンパ側副路の形成などがみられることが報告されている[1)~3)8)]．

すでに報告している残胃のリンパ流についてのわれわれの実験研究では[1)]，初回良性例では，通常の上部胃癌と類似したリンパ流を示すが，一部は残胃小彎より残胃大彎側へのリンパ流の迂回がみられる．左胃動脈が切除された初回悪性例では，リンパ節郭清の程度により残胃のリンパ流は変化する．R_2郭清後では左胃動脈経路はみられず，残胃大彎側の脾動脈経路や左下横隔動脈経路，残胃小彎側および断端縫合部から新生リンパ路，傍食道を上行する食道経路が主体となる．新生リンパ路は，B-1法では残胃小彎側よりNo. 12, 13リンパ節へのリンパ路，B-2法では吻合部を通って空腸間膜リンパ節へ流れるリンパ路[8)]が主にみられる．R_3郭清後では食道経路や吻合部経路の流れがさらに増加するが，腹腔内のリンパ流は脾動脈経路は減少し，直接的に大動脈周囲へと流れるものがみられる．これらの所見はリンパ節郭清程度の影響を除けば他の実験的研究報告[2)3)]ともほぼ一致するものである．しかし，これらの所見を臨床例で証明するのは困難であり，臨床研究の報告[4)]をみても再建法やリンパ節郭清の有無およびリンパ節郭清の程度によるリンパ流の変化を系統的に研究した報告はほとんどみられない．

荻原ら[11)]によって開発された微粒子活性炭CH40はリンパ指向性が高くリンパ流の検索に広く用いられているが，われわれはCH40を残胃のリンパ流の検索に応用できると考え，CH40の術前内視鏡的注入によるリンパ節黒染により，残胃のリンパ流の検索を試みた．CH40による黒染は術中肉眼で観察され，他の方法に比べても確実にリンパ節を確認できるため明解な結果を得ることができた．すでに実験で残胃のリンパ流には左胃動脈経路の遮断が大きく関与し，残胃小彎側のリンパ流が主に変化することが判明しており，CH40

の注入は全例残胃の小彎に注入した．CH40による残胃リンパ流の検討結果は，われわれが行った実験結果とほぼ同様な結果であり，リンパ流の迂回やリンパ路の新生がみられていた．

今回の臨床検討と実験結果から総合的に判断すると，残胃のリンパ流は次のような結論になると考えられる．初回手術が良性の症例では左胃動脈が温存されており，B-1法，B-2法ともにリンパ流に大きな変化はないが，初回の手術影響のため残胃の小彎側からのリンパ流は左胃動脈経路への流れがいくらか阻害され，残胃内の副リンパ路を経て残胃大彎側への流れが増強し，脾動脈経路や左下横隔動脈経路[10]への流れもみられる(**Fig. 3**)．初回が悪性の症例では初回のリンパ節郭清の程度により残胃のリンパ流は異なる．一般的なR_2の郭清がなされた例では，左胃動脈は切離され，2群リンパ節まで郭清されているため，左胃動脈経路のリンパ流は完全に阻害され，残胃小彎側のリンパ流は残胃の副リンパ路を経て残胃大彎側の脾動脈経路や下横隔動脈経路[10]への流れが主体となり，No. 4, 10, 11, 2のリンパ節へ流れる（**Fig. 4**）．さらに，B-1法では残胃の小彎側より後腹膜を通って，No. 12, 13のリンパ節へ流れる新生リンパ路が出現する．これらのB-1法におけるNo. 12, 13への流れについては今回のわれわれの検討でも明らかであるが，米村ら[4]もRI lymphographyで同様の報告を行っている．B-2法ではNo. 12, 13リンパ節への流れる新生リンパ路はほとんどみられないが，吻合部を流れる新生リンパ路により空腸間膜リンパ節へと流れることもある．B-2法でNo. 12, 13リンパ節への流れがみられない理由としては，B-2法ではこれらのリンパ節と残胃との距離が遠くなるため，リンパ路の新生が難しくなることによると考えられる．しかし，これらのリンパ流は初回の郭清の程度によりさまざまに変化する．今回の症例でもNo. 11, 12, 13リンパ節郭清などのR_3郭清がなされていた症例では，No. 16リンパ節のみの黒染と空腸間膜リンパ節のみの黒染例がみられており，R_3郭清がなされた例では，残胃周辺のリンパ路の遮断により，残胃副リンパ路のリンパ流や吻合部を流れるリンパ流はさらに増加するとともに，直接大動脈周囲リンパ節へと流れ

Fig. 3　Main lymphatic flow (→) and collateral lymphatic flow (-→) of the remnant stomach in cases who underwent partial gastrectomy for benign disease.
LGA : Left Gastric Arter, SA : Splenic Artery

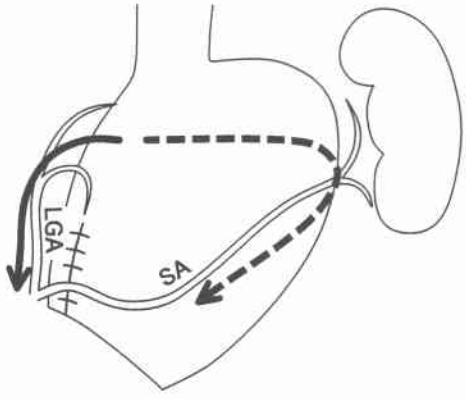

Fig. 4　Main lymphatic flow (→) and new lymphatic flow (-→) of tthe remnant stomach in cases who underwent partial gastrectomy for gastric cancer.
HA : Hepatic Artery, SA : Splenic Artery, LN : Lymph Node

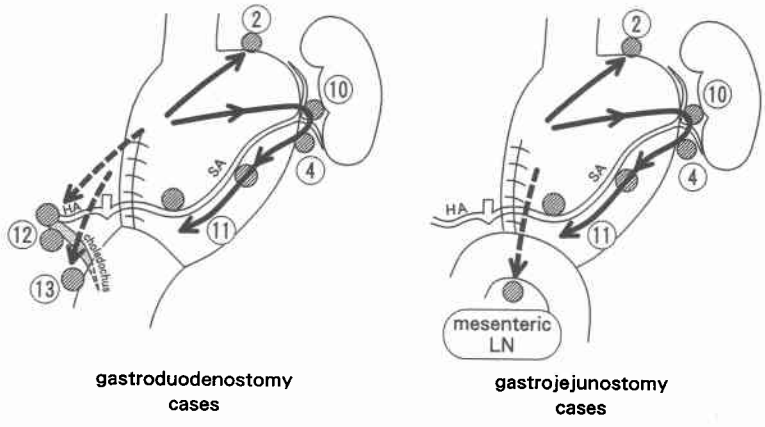

る新生リンパ路も出現する．実験結果も考慮すると，No. 9およびNo. 11リンパ節が完全に郭清された症例では脾動脈経路のリンパ流は極端に悪くなるため，大動脈周囲リンパ節へ直接流れるリンパ流が出現すると考えられる．同様なリンパ節郭清がなされた症例でも R_2郭清後と R_3郭清後では残胃のリンパ流は異なった流れを示すことに留意すべきである．また，今回の検討では開胸例がなく検索できなかったが，リンパ節の拡大郭清がなされるほど，副リンパ路を介して食道および傍食道を上行する食道経路[1)3)]のリンパ流も増加すると考えられる．

CH40を供与していただいた京都府立医科大学第1外科，荻原明於先生に厚くお礼申し上げます．

文　献

1) 梅野寿実，有馬純孝，志村秀彦：残胃のリンパ流に関する検討．日消外会誌　19：636—644，1986
2) 広瀬周平：胃リンパ路郭清術後の修復に関する実験的研究．岡山医会誌　9：1267—1316，1965
3) 児玉一成：残胃のリンパ流に関する実験的検討．日消外会誌　22：1172—1181，1989
4) 米村　豊，沢　敏浩，片山寛次ほか：残胃のリンパ流ならびに残胃の癌のリンパ節転移の検討．日消外会誌　17：1814—1819，1986
5) 天野富薫，野口芳人，山本裕司ほか：残胃のリンパ流．消外　9：281—289，1986
6) 西満正，東郷実元，太田恵一郎ほか：残胃のリンパ流（合理的郭清のために）．外科治療　57：279—284，1987
7) 山田真一，岡島邦雄：残胃癌の臨床病理学的背景と進行度因子について．外科治療　57：285—290，1987
8) 谷川允彦：外科領域におけるリンパ管系の諸問題に関する実験的研究．第1編．消化管壁内リンパ管造影ならびに消化管吻合時のリンパ管再生．日外宝　47：563—574，1978
9) 胃癌研究会編：胃癌取扱い規約．改訂第11版，金原出版，東京，1985
10) 佐藤健次，出来尚史，佐藤達夫：左噴門リンパ節と左下横隔動脈との関係について．リンパ学　10：177—190，1987
11) 荻原明於，高橋俊雄，李　力行ほか：組織内局注用の吸着剤被吸着抗癌剤の開発．秋田医　10：419—424，1984

Study of Lymphatic Flow in the Remnant Stomach by Endoscopical Injection of Activated Carbon Particles (CH40)

Toshimi Umeno, Tsurayuki Shinohara, Shinnosuke Tanaka, Zentaro Shirai, Hiroshi Kimura, Kazuo Mitsuishi and Seiyo Ikeda
First Department of Surgery, School of Medicine, Fukuoka University

The patients in our study consisted of 2 groups: Group A with 6 patients who had presented with benign disease and subsequently underwent partial gastrectomy (gastroduodenostomy in 3 and gastrojejunostomy in 3); and Group B with 8 patients who had presented with gastric cancer. Five of the 8 subsequently underwent gastroduodenostomy and 3 were subjected to gastrojejunostomy. The 14 patients presented later with remnant stomach gastric cancer. During the subsequent surgery we investigated the lymphatic flow in the remnant stomachs of 14 patients by endoscopically injecting activated carbon particles (CH40) into the lesser curvature and observing the carbon flow. In Group A, the main series of lymphatics was located along the left gastric artery, and the others ran along the splenic artery. In the patients in Group B who had undergone R_2 lymph node dissection, the main lymphatic stream coursed along the splenic artery and left subphrenic artery. In the patients who had undergone gastroduodenostomy, No 12 or No. 13 lymph nodes were frequently stained. We therefore believe that new lymphatic pathways were formed. In the gastrodudenostomy cases who had undergone R_3 lymph node dissection, lymph flowed directly towards the stained para-aortic lymph nodes. In the gastrojejunostomy cases who had undergone R_3 lymph node dissection, the mesenteriolum lymph nodes were stained. In conclusion, we found that in patients who had undergone malignant disease surgery, collateral lymphatic flow in the remnant stomach was increased and new lymphatic pathways were found. In addition, the lymphatic flow in patients who had undergone R_2 lymph node dissection was different from those who had undergone R_3 lymph node dissection.

Reprint requests: Toshimi Umeno　First Department of Surgery, School of Medicine, Fukuoka University
7-45-1 Nanakuma, Jonan-ku, Fukuoka, 814-80 JAPAN