日消外会誌　27（8）：1908～1915，1994年

肝細胞癌とその境界病変診断におけるangio-CTの有用性
―硬変併存肝細胞癌手術の観点から―

防衛医科大学校第1外科，同　放射線科*，同　中検病理**
初瀬　一夫　　青木　秀樹　　村山　道典
相原　　司　　坪井　賢治　　柿原　　稔
玉熊　正悦　　入江　敏之*　　寺畑信太郎**

肝硬変の経過観察中，超音波検査あるいはCTにより腫瘤が発見されangio-CT後肝切除を施行した15症例を対象とし，angio-CTの腫瘤描出および診断能を従来の画像診断（DSA，MRI，Lp-CT）と比較検討した．対象15症例で腫瘤として23病変が検出された．肝細胞癌（HCC）14，早期肝細胞癌（eHCC）1，腺腫様過形成（AH）3，異型腺腫様過形成（AAH），再生結節1，その他3であった．2病変を有する症例が8例みられ，1例は2病変ともAH，残り7例中4例はHCCに1cmの細小肝癌，eHCC，AAH各1病変を合併し多中心性発生を示唆した．腫瘤描出能はangio-CT 86.9%，DSA 56.5%，MRI 71.4%，Lp-CT 50%であった．eHCC，AH，AAH 5例の描出能はangio-CT 80%，MRI，DSA，Lp-CTそれぞれ20%で，angio-CTはHCCの前癌状態とされるAH，ならびにeHCCを含めた腫瘤描出能が最も良好であった．以上のことから硬変合併肝細胞癌では前癌状態を含め多中心性発生がかなりみられるので，切除にあたりangio-CTによる前癌状態の腫瘤の把握が重要と考えられた．

Key words: liver cirrhosis, hepatocellular carcinoma, nodular lesions mimicking hepatocellular carcinoma, multicentric carcinogenesis in liver cirrhosis, computed tomography during hepatic arteriography or arterioportography

はじめに

肝硬変を伴う肝細胞癌の肝切除後，残肝再発が多くみられる．この理由としては肝細胞癌の特性の1つとしてあげられている，早期に門脈内に浸潤して転移してゆくため[1]と考えられるが，もう1つとして肝硬変を発生母胎とする多中心性病変[2]を術中発見できずに取り残している可能性もあげられる．近年超音波検査（ultrasonography：以下，USと略記），computed tomography（以下，CTと略記），angiography（以下，angioと略記），magnetic resonance imaging（以下，MRIと略記）など画像診断の向上は肝内の微小腫瘤検索に寄与する面が大であり，多中心性病変の描出が術前ある程度可能となってきた．しかしながら質的診断はなかなか困難である．これら画像診断で発見された微小腫瘤の中に比較的発生早期の肝細胞癌と推定できるような形態的特徴を備えた境界病変がみられたり[3)4)]，腺腫様過形成は6～50か月で50%癌化したとの報告も[5]あることから，肝細胞癌描出とともに随伴する微小腫瘤の描出，ならびに質的診断が肝硬変合併肝細胞癌治療の向上に重要と考えられる．

松井ら[6]は硬変肝に腫瘤を認めた場合，血管造影を併用したCT（angio CT）にて動脈血流と門脈血流とを評価することで悪性度の違いを推測することが可能であると報告した．

そこで肝硬変経過観察中に腫瘤がUSないしCTで描出された症例にangio CTを施行し，その描出能および質的診断の可能性ならびに問題点について検討した．

対象と方法

1992年1月から1993年8月までに肝硬変の経過観察中，USあるいはCTにより肝内に腫瘤を発見された23症例のうち，angio-CTを施行し肝切除を施行した15症例を対象とした．

＜1994年3月2日受理＞別刷請求先：初瀬　一夫
〒359　所沢市並木3－2　防衛医科大学校第1外科

Angio CT は以下のごとく施行した．7Fr の親カテーテルを腹腔動脈起始部に，4Fr のバルーンカテーテルを子カテーテルとして固有肝動脈に留置したまま CT 室へ移動する．まず子カテーテルのバルーンを拡張させ固有肝動脈を閉塞したのち親カテーテルから造影剤を注入し門脈相を撮影(CTAP)，つぎに子カテーテルから固有肝動脈に造影剤を注入し，動脈相を撮影した(CTHA)．Helical CT を用い5mm のスライス幅で，CTAP はイオンパミロンを倍希釈し100～150ml を2～3ml/秒で注入し，注入開始後20～30秒から撮影開始し約30秒で終了，CTHA はイオパミロン3～4倍希釈し100～160ml を2～4ml/秒で注入し，注入開始後7～10秒後から撮影開始し約30秒で全肝を撮影した．

肝内腫瘤に開しては肝切除標本上，および術中超音波検査において描出され肝生検がなされ組織学的所見が得られたものとし，angio CT，digital subtraction angiography(以下，DSA と略記)，MRI，lipiodol-CT (以下，Lp-CT と略記)の腫瘤描出能，さらには組織学的所見との比較からそれぞれの診断法の質的診断能を検討した．angio CT，DSA は全例に，MRI は13例に，Lp-CT は11例に施行された．腫瘤描出能は angio CT では CTHA あるいは CTAP で所見がえられた場合，DSA では濃染した場合，Lp-CT では Lp が貯溜した場合，MRI では画像でとらえられた場合をそれぞれ陽性として算出した．angio CT では腫瘤内の動脈，門脈血流動態の評価として，CTAP では腫瘤内の CT 値が周囲肝と同等―門脈血流が存在―のものを描出不能(not visualized)，やや low density―門脈血流減少―にみえるもの (faint low density area)，low density―門脈血流欠如―のもの (low density area：以下 LDA と略記)，CTHA では周囲肝実質と比べ濃染(accumulation)，描出不能(not visualized)，LDA とにわけ各種疾患における特徴を検討した．

MRI では T1，T2の信号の各種疾患における特徴を検討した．進行肝細胞癌(hepatocellular carcinoma：以下，HCC と略記)および肝細胞癌の境界病変とされる[4]早期肝細胞癌(early HCC：以下，eHCC と略記)，腺腫様過形成(adenomatous hyperplasia：以下，AH と略記)，異型腺腫様過形成 (atypical adenomatous hyperplasia：以下，AAH と略記) に対する質的診断能として各診断法の true positive (TP)，false positive (FP)，false negative (FN)，true negative (TN) から sensitivity (TP/TP+FN)，specificity (TN/TN+FP)，accuracy (TP+TN/all) を算出し比較検討した．なお Lp-CT は angio CT 終了後，症例に応じ lipiodol を約5ml 注入し，その後7～10日目に施行した．

結　果

1．組織学的に確認された腫瘤の内訳

対象15症例で腫瘤として23病変が組織学的に確認された．内訳としては HCC 14，early HCC 1，AH3，AAH，再生結節(regenerative nodule：以下，RN と略記)，脂肪変性 (fatty change：以下，FC と略記)，動静脈奇形様病変 (arteriovenous malformation：以下 AVM と略記)，肝血管腫 (以下，hemangioma) おのおの1であった (**Table 1**)．2病変を有する症例が15例中8例 (53.3%) にみられた．8例中7例は HCC に他病変を合併し，HCC に HCC 合併が2例，HCC に eHCC，AAH，AC，AVM，hemangioma 合併がおのおの1例であった．残り1例は AH に AH を合併していた (**Table 2**)．

2．各診断法の腫瘤描出能

Table 1 Numbers of each disease

Disease	Number of lesions
HCC	14
AH	3
eHCC	1
AAH	1
RN	1
FC	1
hemangioma	1
AVM	1

HCC：hepatocellular carcinoma, AAH：atypical adenomatous hyperplasia, eHCC：early HCC, AH：adenomatous hyperplasia, AVM：arteriovenous malformation, RN：regenerative nodule, FC：fatty change

Table 2 Characteristics of multiple lesions

Disease	Case	Number of lesion
HCC only	5	5
HCC+HCC	2	4
HCC+AAH	1	2
HCC+eHCC	1	2
HCC+AH	1	1
HCC+AVM	1	2
HCC+hemangioma	1	2
AH+AH	1	2
RN	1	1
FC	1	1
	15	23

Table 3　Ability of description of each image for lesion

	angio CT	MRI	DSA	Lp-CT	US	CT
HCC(14)	13/14(92.9%)	12/13(92.3%)	12/14(85.7%)	8/9(88.9%)	13/14(92.9%)	13/14(92.9%)
eHCC(1)	1/1	0/1	1/1	1/1	0/1	0/1
AAH(1)	1/1 } 4/5 (80%)	0/1 } 1/5 (20%)	0/1 } 1/5 (20%)	0/1 } 1/5 (20%)	0/1 } 1/5 (20%)	0/1 } 1/5 (20%)
AH(3)	2/3	1/3	0/3	0/3	1/3	1/3
RN(1)	1/1	1/1	0/1	0/1	0/1	1/1
FC(1)	0/1	0/0	0/1	0/1	1/1	0/1
hemangioma(1)	1/1	1/1	0/1	0/1	0/1	0/1
AVM(1)	1/1	0/1	0/1	0/1	0/1	0/1
	20/23(86.9%)	15/21(71.4%) no exam HCC 1 FC 1	13/23(56.5%)	9/18(50%) no exam HCC	15/23(65.2%)	15/23(65.2%)

angio CT ; computed tomography just after angiography, MRI ; magnetic resonance imaging, DSA ; digital subtraction angiography, Lp-CT ; CT following intraarterial injection of ionized oil (lipiodol), US ; ultrasonography, CT ; computed tomography, no exam ; no examination for lesion

腫瘤描出能を比較すると，US および CT はそれぞれ65.2%（15/23），angio CT 86.9%（20/23），DSA 56.5%（13/23），MRI 71.4%（15/21），Lp-CT 50%（9/18）で anio CT が最も良好であった．

eHCC を除く HCC は14病変であったが，US，CT，angio CT はそれぞれ92.9%(13/14)，DSA 85.7%(12/14)，MRI 92.3%（12/13），Lp-CT 88.9%（8/9）と各検査法に差はみられなかった．一方 eHCC，AH，AAH は 5 例みられたが，その描出能は angio CT 80%（4/5）であるのに対し US，CT，DSA，MRI，Lp-CT はそれぞれ20%（1/5）で angio CT の描出能が最も良好であった（**Table 3**）．

3．各診断法の腫瘤描出時の特徴

1）angio-CT

angio-CT による HCC の描出は eHCC を含め15病変中14病変が可能であり，その所見上の特徴は13病変において CTHA では濃染，CTAP では LDA として描出されることであった（**Fig. 1**）．残り 1 病変は径 2.3×2.8×2.8cm の高分化腺癌であるにもかかわらず，CTHA では濃染せずかえって周囲肝組織の染まりに比べ LDA として，CTAP では周囲肝組織と同等に描出される特異な像を呈した．AH は CTHA では周囲肝実質と同等ないし LDA として描出され，CTAP では周囲に比べ弱い LDA として描出された（**Fig. 2**）．AAH は CTHA では周囲と比べ LDA，CTAP でも周囲に比べやや LDA として描出された（**Fig. 3**）．RN，AVM，hemangioma は CTHA で濃染，CTAP で LDA として描出され，angio CT のみでは HCC と

Fig. 1　Hepatocellular carcinoma (HCC)
A : CTAP demonstrates a definitely low density area (arrow), characterized by portal supply negative. B : CTHA demonstrates a definitely accumulation (arrowhead), characterized by arterial supply positive.

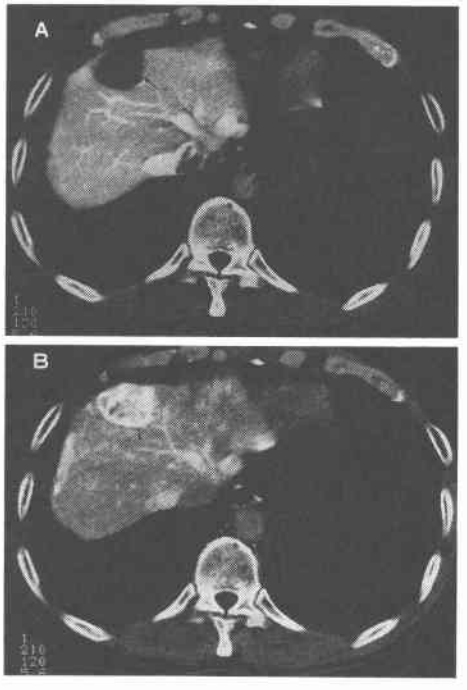

の鑑別が困難であった（**Table 4**）．また CTAH で濃染，CTAP で LDA として描出されたが，術中所見で

Fig. 2 Adenomatous hyperplasia (AH)
A: CTAP demonstrates a irregular low density area (arrow), chracterized by portal supply decrease. B: CTHA demonstrates the same accumulation relative to the surrounding liver.

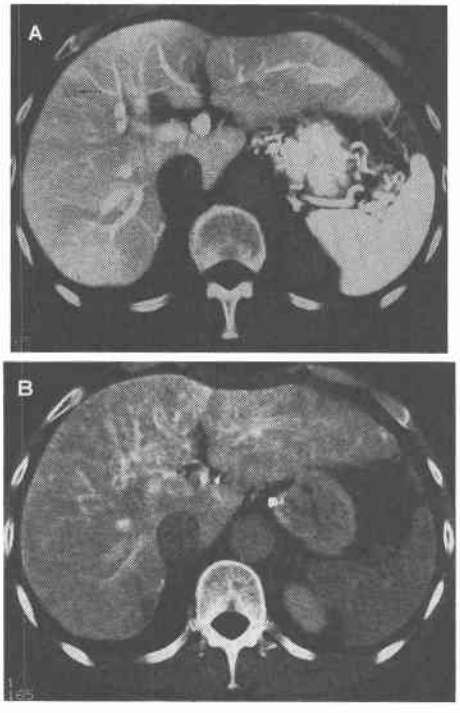

Table 4 Characteristics of angio CT for

lesion		CTHA	CTAP
HCC	13	accumulation	LDA
	1	LDA	not visualized
AH	2	not visualized LDA	faint LDA
AAH	1	LDA	faint LDA
RN	1		
hemangioma	1	accumulation	LDA
AVM	1		

CTHA ; computed tomography during hepatic angiography, CTAP ; computed tomography during arterial portgraphy, LDA ; low density area

発見し得なかった2症例，2病変はいずれも肝表面で以前に手術既往があり，そのためか腹壁と肝臓との癒着が著明な症例であった．一方，描出不能は3病変であり，これらのうち術中超音波検査でのみ描出された病変は1cmのHCC，0.8cmのAHであった．

2) MRI

Fig. 3 Hepatocellular carcinoma (HCC) in anterior inferior segment and atypical adenomatous hyperplasia (AAH) in posterior inferior segment
A: CTAP demonstrates a definitely low density area in anterior inferior segment (arrow) and a faint low density area in posterior inferior segment (arrowhead). **B**: CTHA demonstrates a definitely accumulation in anterior inferior segment (arrow) and a faint low density area relative to the surrounding liver (arrowhead). **C**: Lp-CT demonstrates a definitely accumulation of lipiodol in anterior inferior segment (arrow) and no accumulation of lipiodol in posterior inferior segment (arrowhead).

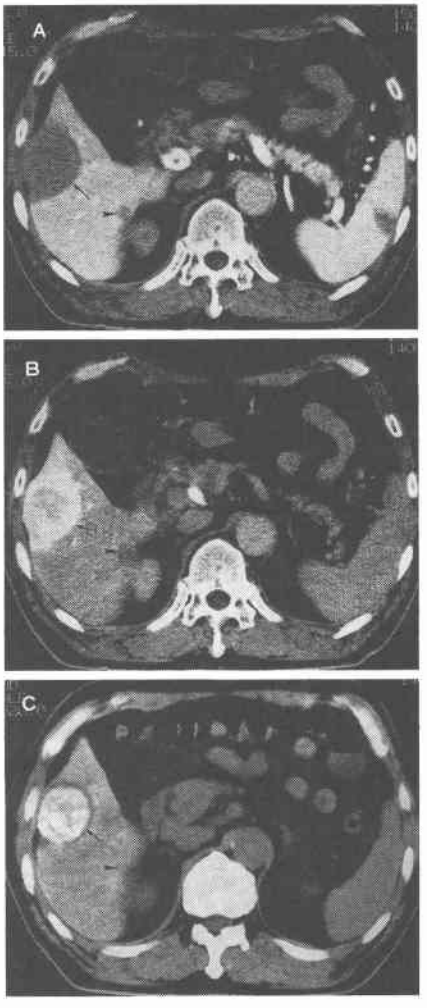

MRI施行症例は13例であり，腫瘤として15病変が描出された．HCCは14病変中12病変がMRIで描出され

Table 5　Signal of MRI for each lesion

		T1	T2
HCC	5	equivocal	high
	3	high	high
	3	low	high
	1	high	equivocal
AH	1	high	equivocal
RN	1	high	loe
hemangioma	1	high	high

た．その画像上の特徴は T1強調で等信号，T2強調で高信号を呈するものが5例，T1強調で高信号，T2強調で高信号が3例，T1強調で低信号，T2強調で高信号が3例で12例中11例は T1強調に差はあるものの T2強調は高信号を呈した．残り1例は T1強調で高信号 T2強調で等信号と特異な像を呈したが，この症例は angio-CT でも特異な像を呈した症例であった．他に描出された腫瘤としては AH1，RN1，hemangiomal であった．AH は T1強調で高信号 T2強調で等信号として，RN は T1強調で高信号，T2強調で低信号として，また hemangioma は T1強調で高信号，T2強調で高信号として描出された（**Table 5**）．描出不能は6病変あり，その中に eHCC 1，AH 2，AAH 1が含まれていた．

3）DSA および Lp-CT

HCC は DNA で濃染，Lp-CT で貯溜がみられたが，angio-CT，MRI で特異な像を呈した HCC は DSA で不明，Lp の貯溜もみられなかった．また AAH，AH は描出されなかった．

4．各診断法の質的診断能の比較

HCC およびその境界病変に対する診断能の比較では angio CT の sensitivity 0.89と他の診断法に比べ良好であるが，specificity 0.17と不良であった．MRI も同様に sensitivity に比べ specificity が不良であった．DSA，Lp-CT の sensitivity はそれぞれ0.68，0.6であるが，specificity は両者とも1.0と良好であった（**Table 6**）．HCC を除き残り9病変で，eHCC を含む境界病変に対する診断能を比較すると，angio CT では sensitivity 0.8，specificity 0.25であるのに対し，DSA，Lp-CT 両者とも sensitivity　0.2，specificity 1.00であった．CTAP 上で門脈血流の減少を示す淡い LDA 所見の境界病変に対する診断能は sensitivity 0.6，specificity 1.00，accuracy 0.78と良好であった（**Table 7**）．

Table 6　Diagnostic value for HCC and borderline lesions

	angio-CT	MRI	DSA	Lp-CT
sensitivity	0.89	0.72	0.68	0.60
specificity	0.17	0.33	1.00	1.00
accuracy	0.72	0.67	0.74	0.68
TP	17	13	13	9
FP	5	2	0	0
FN	2	5	6	6
TN	1	1	4	4

borderline lesion : eHCC, AHH, AH
TP : true positive, FP : false positive, FN : false negative, TN : true negative

Table 7　Diagnostic value for borderline lesions without HCC

	angio-CT	CTAP*	MRI	DSA	Lp-CT
sensitivity	0.80	0.60	0.20	0.20	0.20
specificity	0.25	1.00	0.33	1.00	1.00
accuracy	0.56	0.78	0.25	0.56	0.56
TP	4	3	1	1	1
FP	3	0	2	0	0
FN	1	2	4	4	4
TN	1	4	1	4	4

*：diagnostic value of faint LDH in CTAP for borderline lesions

考　察

肝細胞癌の肝切除後残肝再発の多いことが問題であるが，その1つとして腫瘍の大きさに関係なく，細小肝細胞癌でも門脈内進展があるため残肝再発がおきやすいものと指摘されている[1]．一方で肝細胞癌の大部分はウイルス性慢性肝炎ないし肝硬変を契機として発症するわけで多中心性に発生することも想像に難くない．したがって肝切除後早期に残肝に再発する場合には，術前，術中に他の微小肝細胞癌を見落としていた可能性も否定できない．われわれも以前に術前超音波検査，CT 上2個の腫瘍が描出されたが，angio 上腫瘍濃染は細小肝癌の1個だけで1個は濃染されず，術中超音波生検でも AH と診断されたため切除せず経過観察としたが，術後6か月には著明に大きくなり HCC と診断された症例を経験したことがある．このことから肝内微小腫瘤の質的診断およびその対処が問題と考えていた．近年画像診断の向上により，これら慢性肝障害の患者の経過観察中，肝内に微小腫瘤が発見される機会が大きくなってきた．特にこれらの中で肝硬変

に併存するAHは長期間の経過観察による悪性転化の事実から，HCCの前癌状態であることが実証されており[5)7)]，境界病変[4)]に対する診断学の向上および手術を含めた積極的治療がこれから肝要となってくるものと考えられる．最近肝硬変症例に対するangio CTの境界病変描出能およびその良悪性鑑別に肝動脈，門脈血管支配の相違が有用との報告がなされた[6)]．それによればAHは動脈血流は少なく門脈血流を受け，HCCは動脈血流優位で門脈血流はなくなることが多くなり，AAH，HCC with AHではその中間の門脈血流が減少した像とされる．

本研究はBあるいはC型肝硬変経過観察中にUSないしCTにて腫瘤が描出された症例に対するangio CTの多病変描出能およびその問題点を他画像診断法と対比することを目的としたものである．結果的には対象15症例で腫瘤として23病変が組織学的に確認され，2病変を有する症例が8例（53%）みられたことは肝硬変経過中には腫瘤が多数みられることを示唆する．これら腫瘤の中で肝硬変の経過中に関連するものはRN 1，AH 3，AAH 1，eHCC 1，HCC 14の計20病変であった．さらには2病変を有する8症例のうち1例は2病変ともAH，4例はHCCに1cmの細小肝細胞癌，eHCC，AH，AAHをそれぞれ合併していた．このことは肝硬変経過中の肝細胞癌の発生には多中心性発生もかなりの頻度であることを示唆する所見にほかならない．

これら腫瘤のうちHCCに限定すると各診断法の描出能に差はないが，全腫瘤描出能はangio CTが最もよく，ついでMRIであった．さらにはAHからeHCCまでのいわゆる境界病変の描出能もangio CTが80%と最も良好であった．その境界病変のangio CT上の特徴をみると，CTHAでは所見がでにくいがCTAPでは門脈血流の減少に伴う，周囲よりやや欠損した領域として描出されている．実験肝癌の血流状態の報告でも[8)]悪性度が高くなるにつれ動脈血流が増加し，門脈血流が減少してくることから肝細胞癌の境界病変描出におけるCTAPの有用性が認識されよう．したがって動脈支配が著明にならないと効力を有しないDSAおよびLp-CTでは境界病変が描出されにくいことは理解に難くないし，境界病変の大多数が，腫瘍血管の発達が未熟なためLipiodolの停滞はほとんどみられないことも指摘されている[9)]．逆にいえば肝動脈血流が疎な腫瘤はHCCではなく，その前の境界病変の段階であり経過観察もよしとされるかもしれない．しかしながら著者らは高分化型肝細胞癌で，CTAPで肝実質と同等に染まり，CTHAではあまり染まらず，当然のことながらDSA，Lp-CTでは濃染およびLp貯溜はなかった症例を経験しており[10)]，必ずしもHCCのすべてが肝動脈優位とならないことが問題点とあげられるし，さきに述べたようにCTAPによる腫瘤への門脈血流の同定が境界病変を含め診断的価値を有するものと考える．

一方，angio CTの問題点としてはsensitivityは良好だが，specificityが不良な点，すなわちHCCおよびその境界病変以外の微小腫瘤の描出およびfalse positiveがあげられる．今回の検討からはarteriovenous malformation（AVM），hemangiomaがangio CTで描出されたが，これらはCTHAで濃染，CTAPでLDAとして描出されangio CT上HCCとの鑑別は困難であった．AVMの1例にはLp-CTを施行したがLipiodolの貯溜はみられなかった．hemangiomaの1例はLp-CTは施行しなかったが，MRIにてT1強調で高信号，T2強調でもさらに高信号を呈した．この所見からはhemaginomaとも診断可能だが[11)]，さきに述べたようにT1，T2とも高信号を呈するHCCもあることから鑑別は難しい．このようにCTHAで濃染した場合にLp-CTを施行しても，hemangiomaもLipiodolの停滞しやすい腫瘤とされており[9)]，HCCとhemangiomaを含めた血管性病変との鑑別にはなりにくい．一方，CTHAで濃染，CTAPでLDAとして描出されながら術中超音波検査で発見されなかった2病変はいずれも開腹術後の症例で肝表面と腹壁の間に癒着がみられ，画像上の形態も円形でなく楔状としてとらえられている．落合ら[12)]はCTAP上でのnon tumorous perfusion defectを検討しているが，いずれにしろangio CT上肝表面の所見は注意して読影する必要があるものと思われる．

今回術前画像診断で腫瘤の描出能を，組織標本上ないし術中超音波検査で確認し，組織学的所見がえられたものから判定したため当然のことながら見逃しもまぬがれえない．また検討対象となった23病変は術中超音波検査で描出されており，術前に侵襲度の高い検査を施行しなくても術中超音波検査で十分との見解がでてこよう．嘉数ら[13)]は境界病変への対応として術中超音波検査で発見された場合，eHCC，AHは残存肝機能が許容範囲であれば合併切除，許容範囲外であればeHCCにはpercutaneuos ethanon injection therapy（以下，PEITと略記），AHには，経過観察をし，動脈

血流が豊富になった時点で治療を考慮するとしている．しかしながら術中超音波画像および術中生検でeHCC，AAH，AH の診断はなかなか困難であり，術前にこれら境界病変がある程度描出されたほうが，肝機能状態からいかなる治療方針をとるかが決定できる利点がある．すなわち，1) HCC を含め複数病変の切除が可能，2) 複数病変の切除は困難なので，HCC は切除し残りの境界病変には術中 PEIT を施行する，3) 手術はせず動脈優位な HCC には transcatheter arterial emblolization (以下，TAE と略記)[14]，動脈支配がない早期肝細胞癌を含めた境界病変には US で描出されるようになった時点で PEIT[15]を施行する，などの治療方針である．以上のことから肝硬変経過観察中に US ないし CT にて腫瘤が認められた場合，まず DSA を施行して動脈相での変化を検討する．濃染する腫瘤の多くはまず HCC と診断される．ついで境界病変の検索のために angio CT を施行し，CTAP により門脈血流の有無を検討する．早期の肝細胞癌および腺腫様過形成，異型性腺腫様過形成では動脈相では変化しないが，門脈相でのみ変化をきたす場合がみられることに注意をし読影する．CTAP で LDA，CTHA で濃染する場合も多くは HCC であるが，微小腫瘤の場合血管腫を含めた他腫瘤および false positive も念頭におき他の画像診断も参考にする必要があろう．その結果肝機能障害の程度と手術危険度を考慮し HCC とともにこれら境界病変を切除するか否か治療方針を決定することが肝要と思われる．ただし今回 angio CT 症例も少なく，また境界病変も 5 例にしかすぎないので，今後症例の積み重ねにより質的診断のさらなる可能性，ならびに境界病変を含めた手術の意義などを検討していく必要があるものと考える．

文　献

1) 岡本英三，山中若樹，折山　毅ほか：早期肝細胞癌の病態と治療成績．消外　16：69—73，1993
2) 神代正道，中島　収：早期肝細胞癌の発育，進展．消外　16：33—43，1993
3) 金井歳雄，広橋説雄，下里幸雄：肝の微小癌(定義と病理所見ならびに組織発生についての考察)．病理と臨　4：396—405，1986
4) 日本肝癌研究会編：原発性肝癌取扱規約．金原出版，東京，1992，p38
5) Takayama T, Makuuchi M, Hirohashi S et al: Malignant transformation of adenomatous hyperplasia to hepatocellular carcinoma. Lancet 336: 1150—1153, 1990
6) Matsui O, Kadota M, Kameyama T et al: Benign and malignant nodules in cirrhotic livers: Distinction based on blood supply. Radiology 178: 493—497, 1991
7) Arakawa M, Kage M, Sugihara S et al: Emergence of malignant lesions within an adenomatous hyperplastic nodule in a cirrhotic liver. Gastroenterology 91: 198—208, 1986
8) Conway JG, Popp JA, Thurman RG: Microcirculation of hepatic nodules from dietylenitrosamine-treated rats. Cancer Res 45: 3620—3625, 1985
9) 高安賢一：肝臓の画像診断．文光堂，東京，1991，p507—509
10) 入江敏之，初瀬一夫，草野正一ほか：門脈血流に富み，動脈血流の乏しかった高分化肝癌の 1 例．Ther Res　14：363—367，1993
11) Itai Y, Ohtomo K, Furui S et al: Noninvasive diagnosis of small cavernous hemangioma of the liver: Advantage of MRI. Am J Roentgenol 145: 1195—1199, 1985
12) 落合登志哉，高安賢一，若尾文彦ほか：肝細胞癌の術前診断における経動脈性門脈造影 CT 下の non tumorous perfusion defect の検討．日消外会誌 25：1958—1964，1992
13) 嘉数　徹，幕内雅敏，川崎誠治：外科治療の適応とこれからの方向．谷川久一編．消化器病セミナー48，肝細胞癌に対する新しい視点．へるす出版，東京，1992，p95—103
14) 池田健次：TAE の限界とその補助療法．谷川久一編．へるす出版，東京，1992，p111—120
15) 江原正明，大藤正雄：早期肝細胞癌の内科的治療；経皮的エタノール注入療法 (PEI)．谷川久一編．消化器病セミナー48，肝細胞癌に対する新しい視点．へるす出版，東京，1992，p87—94

Significance of Angio-CT on Diagnosis for Hepatocellular Carcinoma and Precancerous Lesions —From the Point of Hepatectomy for Hepatocellular Carcinoma with Liver Cirrhosis—

Kazuo Hatsuse, Hideki Aoki, Michinori Murayama, Tsukasa Aihara, Kenji Tsuboi, Minoru Kakihara, Syoetsu, Tamakuma, Toshiyuki Irie* and Shintarou Terahata**
First Department of Surgery, Radiology*, Clinical Laboratory**, National Defense Medical College

Fifteen patients with space occupying lesions detected by ultrasonography or computed tomography in the course of follow-up for liver cirrhosis underwent hepatic resection after computed tomography during angiography (angio-CT). Detectability and diagnostic value of angio-CT for intrahepatic tumor were evaluated in comparison with conventional imaging techniques including digital subtraction angiography (DSA), magnetic resonance imaging (MRI) and lipiodol CT (Lp-CT). Twenty-three lesions detected in 15 patients were as follows: 14 hepatocellular carcinoma (HCC), 3 adenomatous hyperplasia (AH), one early hepatocellular carcinoma (eHCC), one atypical adenomatous hyperplasia (AAH), one regenerative nodule, and 3 miscellaneous lesions. With regard to 8 patients with 2 lesions, there were 2 AHs in one patient and 4 patients with advanced HCC had small HCC, eHCC, AH and AAH, respectively. These findings are suggestive of the presence of multicentric carcinogenesis in cirrhosis. The detection rate for intrahepatic tumors was 86.9% with angio-CT, 56.5% with DSA, 71.4% with MRI and 50% with Lp-CT. The detection rate for eHCC, AH and AAH was 80% with angio-CT, and 20% with DSA, MRI and Lp-CT. Angio-CT visualized AH regarded as a precancerous lesion and eHCC more frequently than other imaging techniques. The above mentioned data suggested that there was such a frequent occurrence of multicentric carcinogenesis that recognition of precancerous lesion by angio-CT was important in surgical intervention for HCC with liver cirrhosis.

Reprint requests: Kazuo Hatsuse First Department of Surgery, National Defense Medical College
3-2 Namiki, Tokorozawa, 359 JAPAN