日消外会誌　27（8）：1930～1939，1994年

膵・消化管吻合部の創傷治癒に関する実験的検討
―微細血管構築像と病理組織像より―

鹿児島大学医学部第1外科
福良　清貴　　愛甲　　孝　　高尾　尊身
新地　洋之　　島津　久明

雑種成犬36頭を用いて膵胃吻合（膵管挿入法），膵空腸吻合（膵管挿入法），膵胃吻合（嵌入法）の実験モデルを作成し，いずれの吻合法が創傷治癒の点で優れているかを術後第3，5，7，14病日目の吻合部の微細血管構築像と病理組織像で比較検討した（各n＝3）．微細血管構築像についてはavascular area占拠率，新生血管占拠率を測定，病理組織像については循環障害を表す壊死，出血，急性炎症細胞浸潤，組織修復を表す線維芽細胞またはコラーゲンについてscore化し各術後病日ごとに検索した結果，膵胃吻合（膵管挿入法）と膵空腸吻合（膵管挿入法）の間に創傷治癒機転の優劣の差は認められなかった．膵胃吻合（嵌入法）は両膵管挿入法に比べて術後第5病日目までのavascular areaが小さいので，吻合操作による組織損傷が少ないことが示唆されたが，膵管開口部に狭窄が発生する可能性がある．

Key words: wound healing, pancreaticogastrostomy, pancreaticojejunostomy, invagination of the pancreas into the stomach, microangiography

I. 緒　　言

膵頭十二指腸切除術に際しては，消化管，胆道および膵との再建が不可欠である．なかでも膵・消化管吻合部は，縫合不全の発生頻度が高く，外科臨床上，重要な検討課題の1つである．この問題を克服するために，種々の吻合法が諸家によって考案されているが，それぞれの場合の創傷治癒機転に関する基礎的検討は必ずしも十分に行われていないのが現状である．そこで今回，著者らはイヌに膵胃吻合（膵管挿入法），膵空腸吻合（膵管挿入法）および膵胃吻合（嵌入法）の3種類の吻合法を実施し，その際の創傷治癒機転の病態を検索することにより，どの膵・消化管吻合法が優れているのかを検索することを研究目的とした．

II. 実験材料および方法

1．実験動物

体重9～13kgの雑種成犬36頭を使用した．ペントバルビタール25mg/kg静脈注射による全身麻酔下に膵胃吻合（膵管挿入法），膵空腸吻合（膵管挿入法），膵胃吻合（嵌入法）を用いた3群各群12頭の膵・消化管吻合の実験モデルを作成した．各吻合群について，術後第3，5，7，14病日目に微細血管造影を施行した後屠殺し，吻合部の病理組織学的検索を行った．

2．膵・消化管吻合の実験モデル作成方法

a．膵胃吻合（膵管挿入法）

膵左葉をできるだけ右葉よりで切離し，右葉断端は結紮した．左葉断端の膵管を約5mm露出して3cmの3 Fr atom tube（外径1mm）を約1cm挿入し，5-0バイクリル糸（Ethicon社製，Canada）にて膵管に1針掛けて結紮しチューブに固定した．断端は止血のために3～4針の3-0バイクリル糸による合掌縫合を施行した．次に胃体下部後壁の漿膜筋層を膵断端の大きさに切開し，中央に小孔を開け膵管チューブを挿入した．次に膵管にかけた糸で胃粘膜にタバコ縫合を掛け固定し，周囲は胃の漿膜筋層と膵実質を約4mm間隔に3-0バイクリル糸で一層にて結節縫合した（**Fig. 1**）．

b．膵空腸吻合（膵管挿入法）

膵断端は膵胃吻合と同様の処置を施行した．吻合部空腸は漿膜筋層を切開し，トライツより約15cmの空腸に，膵胃吻合と同様な方法で端側吻合した．

c．膵胃吻合（嵌入法）

膵断端は膵管を露出後，止血のために3-0バイクリル

＜1994年4月13日受理＞別刷請求先：福良　清貴
〒890　鹿児島市桜ケ丘8－35－1　鹿児島大学医学部外科学第1講座

Fig. 1 Schema of the anastomoses between pancreas and gastrointestinal tract

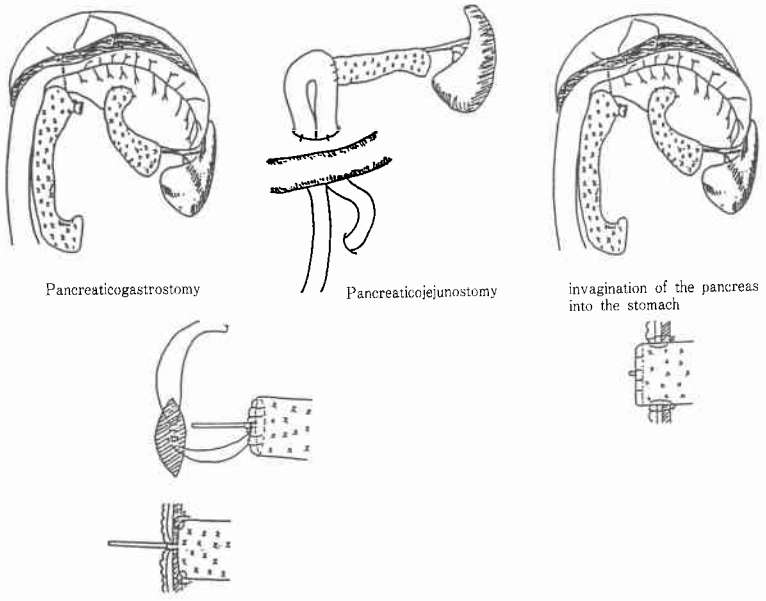

糸で合掌縫合し，胃体下部後壁に切開を加え，胃内に約1cm陥入し，胃全層と膵周囲実質を約4mm間隔に，3-0バイクリル糸で一層にて結節縫合した．

3．微細血管造影方法

ペントバルビタール25mg/kg静注後開腹し，ヘパリン4,000単位を静注した．大動脈を腎動脈分岐部直下で結紮し，左開胸にて，下行大動脈最上部を結紮した．次に胸部大動脈中央部に20FrのFoleyをチュービングし固定した後，下大静脈の右房流入部を切開し脱血した．さらにヘパリン5,000単位加微温生食水3,000mlで灌流後，40%硫酸バリウム400mlにゼラチン2g，寒天2gを加え加温溶解したものをガーゼ4枚でこし，37°Cに冷やしたものを注入した．30分放置後，吻合した胃または空腸を膵とともに一塊として摘出した．その後10%ホルマリンに48時間以上固定後，膵管に平行に3mmスライスの切片を作成し，超軟X線発生装置(SOFTEX E-40型30Kv，1mA，撮影時間70秒)にて撮影した．また，同標本をHematoxylin eosin染色し，組織学的検索に使用した．

4．創傷治癒の評価法

a．吻合部の微細血管構築像の評価

1) avascular area占拠率：吻合部微細血管構築像における胃，空腸粘膜から吻合部を含む2cmの範囲内に含まれるavascular areaの面積割合を測定した．

avascular area占拠率（%）＝avascular areaの面積/胃，空腸粘膜から吻合部を含む2cmを占める面積×100

パソコンのイメージスキャナー（エプソンカラースキャナーGT-8000，Epson社製，Japan）で微細血管構築像を2倍に拡大収録し，avascular areaの面積および胃，空腸粘膜から吻合部を含む2cmの面積をパソコンソフトイメージにて測定し，その割合を求めた．

2) 新生血管占拠率：1)と同様の方法で新生血管の面積とavascular areaと新生血管の面積の総和の割合を求めた．

新生血管占拠率（%）：新生血管の面積/avascular area面積＋新生血管の面積×100（**Fig. 2**）．

b．吻合部の組織学的所見の評価

吻合部の組織学的検討に際して，標本作製部位は膵管に長軸方向の膵・消化管吻合部でほぼ膵管の切れる割面を選択した．病理組織所見は循環障害と組織修復の2項目に分け，循環障害を膵壊死，出血，急性炎症細胞浸潤の3つに，組織修復を線維芽細胞またはコラーゲンに細目化し，それぞれの細目について吻合部で変性した部分に対する面積比率によりscore化した．

壊死については膵壊死組織の吻合部変性部に対する比率＞80%＝3，20～80%＝2，1～20%＝1，0%＝0，

出血は赤血球集簇部の吻合部変性部に対する比率＞

Fig. 2 Schema of avascular area occupied ratio and neovascular vessels occupied ratio

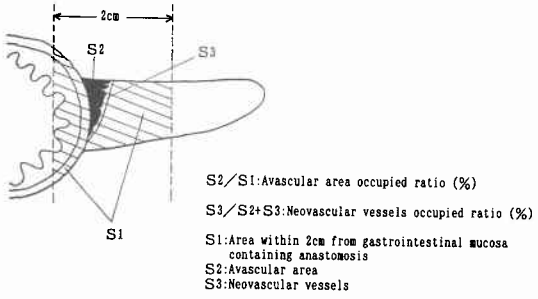

40%＝3，10～40%＝2，1～10%＝1，0%＝0，

急性炎症細胞浸潤は好中球，単球浸潤部の吻合部変性部に対する比率>80%＝3，40～80%＝2，1～40%＝1，0%＝0，繊維芽細胞，コラーゲンではその両方が吻合部変性部に占める比率>80%＝3，10～80%＝2，1～10%＝1，0%＝0と定義した．

5．膵管開口部消化管粘膜，吻合膵および膵管の検索

屠殺時，膵管開口部消化管粘膜の性状，膵管ステント残存の有無，吻合膵の肉眼的性状を検索した．術後第14病日目のイヌに関しては膵左葉尾部に割をいれ，1mm径のatom tubeを挿入して膵管の拡張の有無を検索し，1mm以上を拡張あり(＋)，1mm以下を拡張なし（－）とした．また同部位よりインジゴカルミンを注入してその開存性を調べた．吻合膵の病理組織学的検索において間質増生，線維化は小葉間にとどまらず小葉内にも侵入し，腺房構造はかなり破壊されているものを高度(＋＋＋)，膵小葉間の線維化で腺房構造は保たれているものを軽度(＋)，その中間のものを中等度線維化（＋＋）とした．

6．統計学的処理

各吻合法群，各術後病日につき3頭の平均と標準偏差を計算し，有意差の検定はWilcoxon検定を用い，$p<0.05$の場合に有意差ありと判定した．

III．結　果

1．吻合部微細血管構築像

術後第3病日目の吻合部微細血管構築像において吻合部の大部分をavascular areaが占拠した．術後第5病日目もその大きさにおいて変化が認められなかったが(**Fig. 3**)，術後第7病日目になるとavascular areaが縮小しその辺縁に新生血管が著明に認められるようになった（**Fig. 4**）．術後第14病日目になると，avascular areaはさらに小さくなり，新生血管はさらに増加し，交通血管を認めるようになった(**Fig. 5**)．術後第3病日目の膵胃吻合（膵管挿入法）と膵空腸吻合（膵管挿入法）ではavascular area占拠率に差は認められず，膵胃吻合（膵管挿入法）および膵空腸吻合（膵管挿入法）は膵胃吻合（嵌入法）に比較し有意に大きかった（**Fig. 6**）．術後第5病日目でも，膵胃吻合（膵管挿入法）と膵空腸吻合（膵管挿入法）に差は認められなかったが，両膵管挿入法は膵胃吻合（嵌入法）に比較

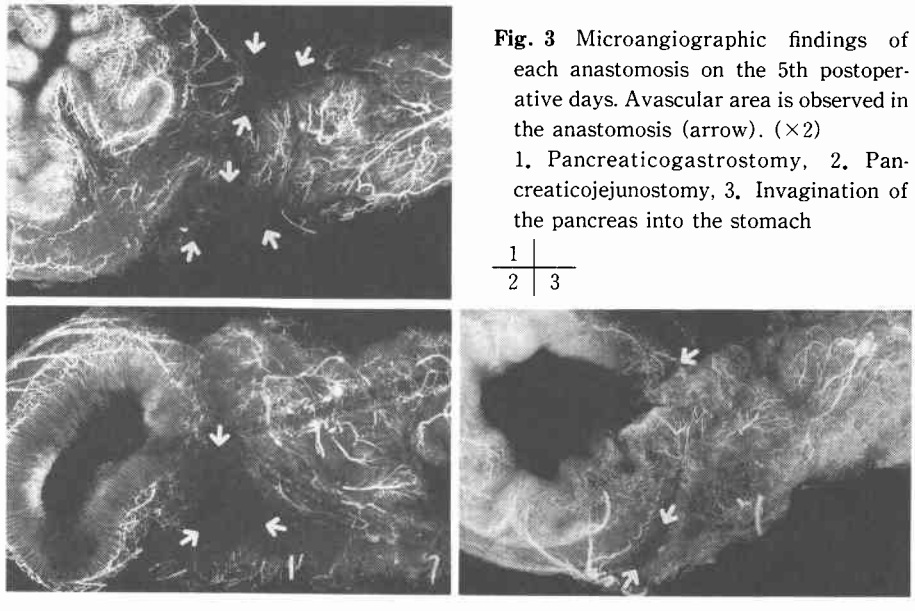

Fig. 3 Microangiographic findings of each anastomosis on the 5th postoperative days. Avascular area is observed in the anastomosis (arrow). (×2)
1. Pancreaticogastrostomy, 2. Pancreaticojejunostomy, 3. Invagination of the pancreas into the stomach

1	
2	3

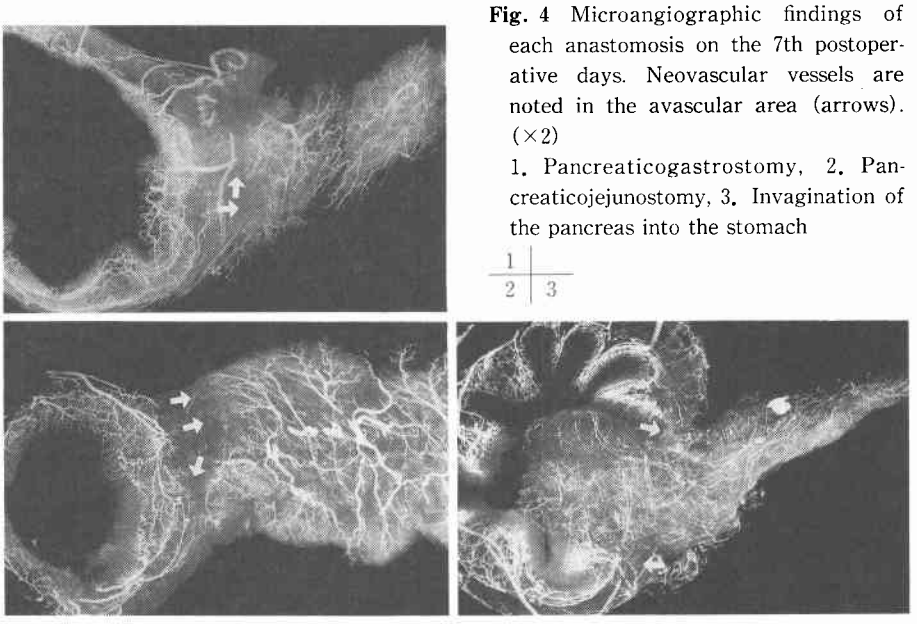

Fig. 4 Microangiographic findings of each anastomosis on the 7th postoperative days. Neovascular vessels are noted in the avascular area (arrows). (×2)
1. Pancreaticogastrostomy, 2. Pancreaticojejunostomy, 3. Invagination of the pancreas into the stomach

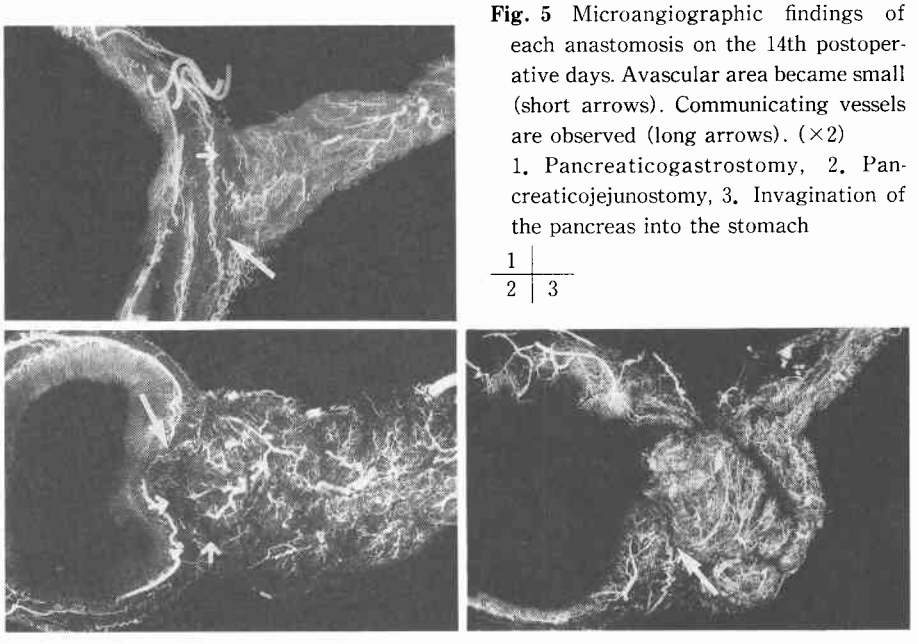

Fig. 5 Microangiographic findings of each anastomosis on the 14th postoperative days. Avascular area became small (short arrows). Communicating vessels are observed (long arrows). (×2)
1. Pancreaticogastrostomy, 2. Pancreaticojejunostomy, 3. Invagination of the pancreas into the stomach

し avascular area 占拠率は有意に大きかった（**Fig. 6**）．術後第7病日目には3吻合法群間に avascular area 占拠率の差は認められなかった．術後第14病日目になると avascular area 占拠率はさらに小さくなり，3吻合法群間に差は認められなかった（**Fig. 6**）．新生血管占拠率は術後第3病日目から術後第14病日目までの間，次第に増加したが各術後病日において3吻合法群間で有意の差は認められなかった（**Fig. 7**）．

2．吻合部の組織学的所見

吻合部循環障害の因子である膵壊死は各群とも時間の経過とともに減少し，各吻合法の score に差は認められなかった（**Fig. 8**）．出血所見も時間の経過とともに減少し，3吻合法群間で差は認められなかった（**Fig. 9**）．急性炎症細胞浸潤においても膵胃吻合（膵管挿入

Fig. 6 Avascular area occupied ratio in the microangiography of the anastomosis.

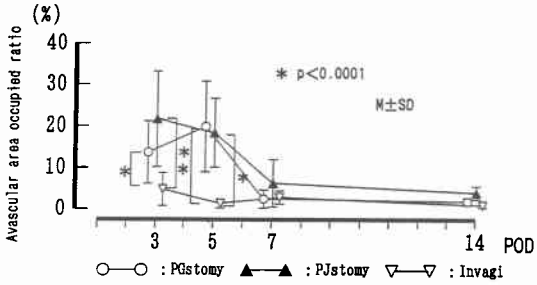

Fig. 7 Neovascular vessels occupied ratio in the microangiography of the anastomosis.

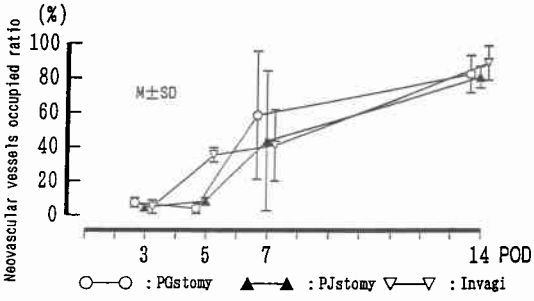

Fig. 8 Score of necrosis in the histopathological findings of the anastomosis.

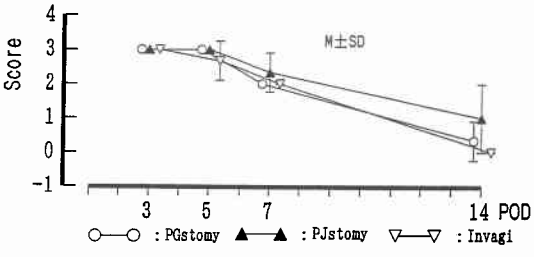

Fig. 9 Score of bleeding in the histopathological findings of the anastomosis.

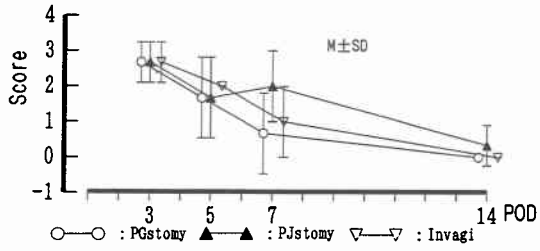

Fig. 10 Score of acute inflammatory cell infiltration in the histopathological findings of the anastomosis.

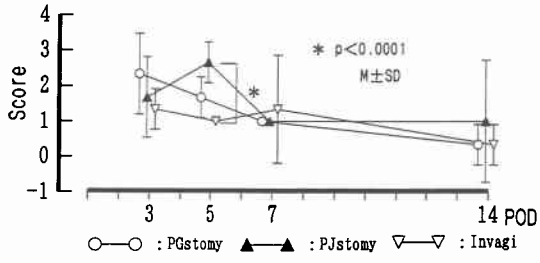

Fig. 11 Score of fibroblast and collagen in the histopathological findings of the anastomosis.

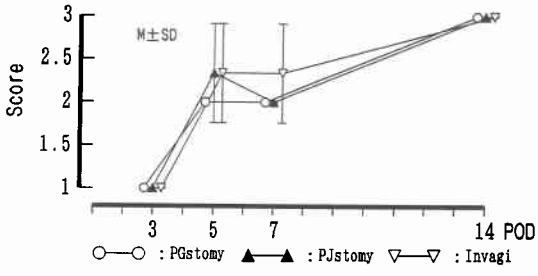

法）と膵空腸吻合（膵管挿入法）の間に差は認められなかった．膵胃吻合（膵管挿入法）と膵胃吻合（嵌入法）では経時的に減少したが，膵空腸吻合（膵管挿入法）では術後第5病日目において増加し，膵空腸吻合（膵管挿入法）は膵胃吻合（嵌入法）に比較し有意にscoreが多かった(**Fig. 10**)．組織修復の因子である線維芽細胞およびコラーゲンは時間の経過とともに増加したが，膵胃吻合（膵管挿入法）と膵空腸吻合（膵管挿入法）および膵胃吻合（嵌入法）の間に差は認められなかった（**Fig. 11**）．

各吻合法の微細血管構築像における術後第3病日目のavascular areaは，組織学的には膵の壊死と出血が主体で，急性炎症細胞の浸潤を認め，壊死組織の辺縁には膵側より線維芽細胞が認められた．膵胃吻合（嵌入法）では嵌入膵の先端および吻合部は膵壊死，出血および急性炎症細胞浸潤の所見が観察され，線維芽細胞が認められた．術後第5病日目になると吻合部の線維芽細胞およびコラーゲンは増加し，微細血管構築像で新生血管に相当する新生毛細血管が出現した．術後第7病日目においてはコラーゲンの増加とともに膵壊死，出血，急性炎症細胞浸潤はやや減少した．いずれの吻合においても，吻合糸の周囲に急性炎症細胞浸潤が最も強度であった(**Fig. 12**)．術後第14病日目におい

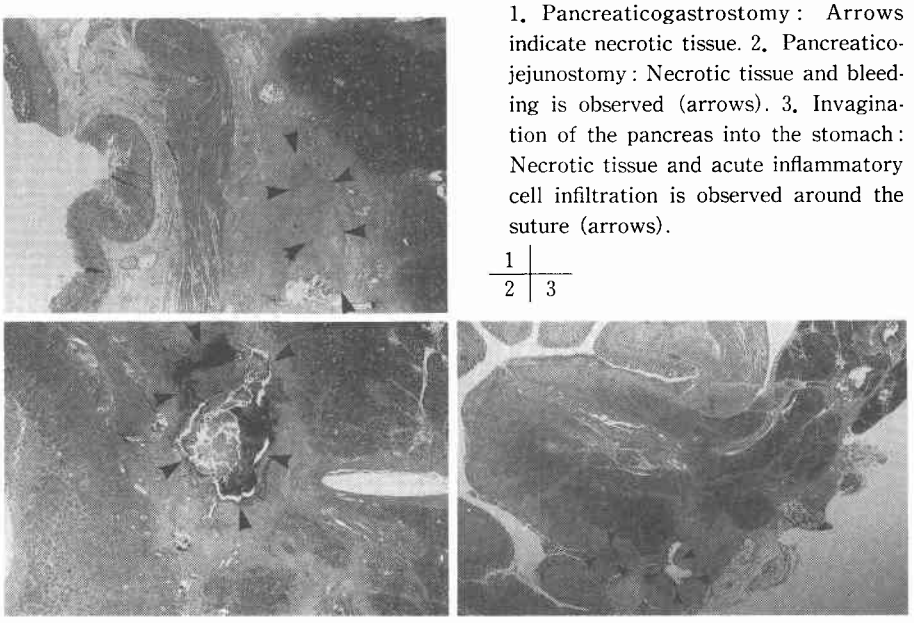

Fig. 12 Histopathological findings of each anastomosis on the 7th postoperative days. (H-E staining, ×8)
1. Pancreaticogastrostomy: Arrows indicate necrotic tissue. 2. Pancreaticojejunostomy: Necrotic tissue and bleeding is observed (arrows). 3. Invagination of the pancreas into the stomach: Necrotic tissue and acute inflammatory cell infiltration is observed around the suture (arrows).

1	
2	3

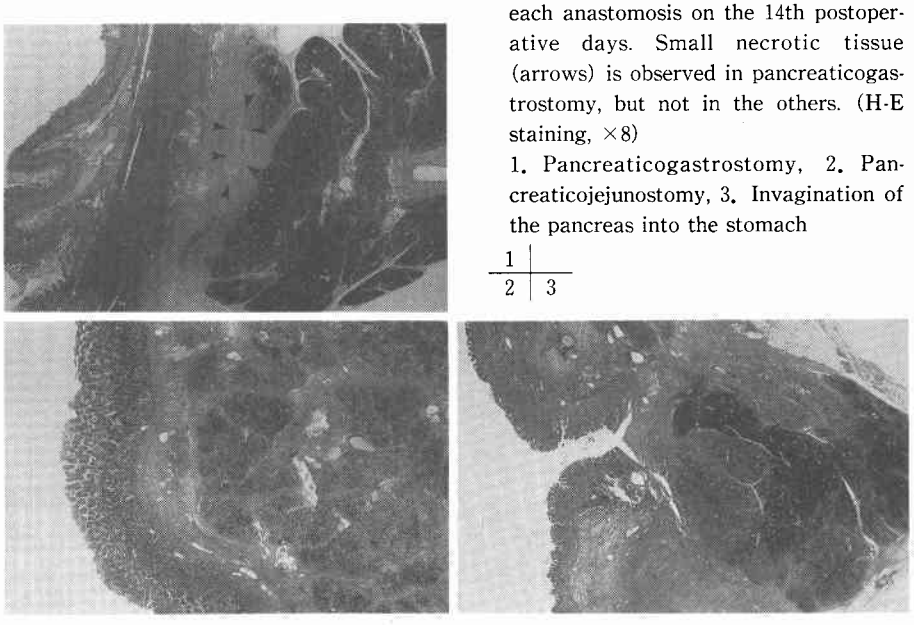

Fig. 13 Histopathological findings of each anastomosis on the 14th postoperative days. Small necrotic tissue (arrows) is observed in pancreaticogastrostomy, but not in the others. (H-E staining, ×8)
1. Pancreaticogastrostomy, 2. Pancreaticojejunostomy, 3. Invagination of the pancreas into the stomach

1	
2	3

ては，各吻合法とも膵壊死組織，出血巣，急性炎症細胞浸潤所見はほぼ消失するかあるいはわずかに残存するだけとなり，大部分線維芽細胞とコラーゲンに置換された (**Fig. 13**)．なお膵空腸吻合 (膵管挿入法) の1頭に強度の急性炎症細胞浸潤が術後第14病日目でも残存したものを認めた．

3．膵管開口部消化管粘膜，吻合膵および膵管の所見

吻合部膵管開口部消化管粘膜近傍にびらんおよび潰

Table 1　Histopathological findings of remnant pancreas and patency of pancreatic duct on the 14th postoperative days

Method of anastomosis	No of dog	Fibrosis of the pancreas	Dilatation of pancreatic duct	Patency of pancreatic duct
Pancreatico-gastrostomy	1	−	−	+
	2	+	−	+
	3	+++	+	stenosis
Pancreatico-jejunostomy	4	−	+	+
	5	+	+	+
	6	++	−	+
Invagination of the pancreas	7	−	−	+
	8	+	−	+
	9	+++	+	stenosis

瘍などの異常所見は認められなかった．膵管ステントは術後第7病日目は9頭のうち8頭が残存し，術後第14病日目では9頭のうち3頭(No. 1，No. 4，No. 5)が残存していた．各吻合法の吻合膵には術後第7病日目から肉眼的に萎縮がみられるものがあり，組織学的には，ほぼ正常の膵組織所見から高度の膵線維化まで多彩であった．とくに術後第14病日目の萎縮は著しい例が多く，病理組織学的には，膵胃吻合(膵管挿入法)術後第14病日目の3頭のうち1頭(No. 3)に膵管の軽度の拡張・膵の小葉間と小葉内に高度の繊維化および腺萎縮を認めた．また，膵胃吻合（嵌入法）の術後第14病日目3頭のうち1頭(No. 9)に，膵管の軽度の拡張と小葉間と小葉内に高度の線維化を認めた．膵空腸吻合（膵管挿入法）では高度の線維化を認めたものはなかった．

術後第14病日目の全例にインジゴカルミンを用いて膵管の開存性を検索した結果，膵胃吻合(膵管挿入法)の高度線維化の1頭と膵胃吻合（嵌入法）の高度線維化の1頭では，インジゴカルミンの注入に強い圧を加える必要があり，吻合部付近の，膵管狭窄が認められた（**Table 1**）．

IV．考　　察

膵頭十二指腸切除術は1935年 Whipple が成功して以来，主として膵頭十二指腸領域の悪性疾患に対しての標準術式として用いられてきたが，約60年が経過した現在においてもその再建における膵空腸吻合部の縫合不全は我々外科医の脅威であることに変わりがない．一度膵空腸吻合部に縫合不全を起こすと活性化された膵酵素は血管特に近傍に位置する胃十二指腸動脈断端を消化し大出血を繰り返して不幸な転機をとることが多い．このために，膵空腸吻合に関して色々な手技の改良が行われ議論されてきた．端々吻合なのか端側吻合[1]なのか，膵管挿入法なのか膵管空腸粘膜吻合[2]なのか，膵管チューブを体外へ外瘻とするかしないかなどである．

一方，膵胃吻合は1934年，Tripodi と Sherwin[3]の動物実験により始められた．彼らは膵空腸吻合(嵌入法)の結果が良好でなかった当時の事情から膵胃吻合法を考案した．すなわち膵を胃に嵌入して吻合したほうが，空腸に比べて吻合および膵断端の処理がしやすく，腸内腔の閉塞や，膵の絞扼を防止しうることをイヌを用いた実験にて明らかにした．また，膵の内，外分泌機能は良好に保たれ，膵胃吻合（嵌入法）が臨床的にも可能であると結論した．臨床においては1946年，Waugh[4]が初めて膵胃吻合を行ったが，その有用性に関しては言及していない．1949年，Wells ら[5]は動物実験により，その安全性を確認し，1952年には3例の膵頭十二指腸切除の再建に膵胃吻合を施行し，膵空腸吻合より安全であると報告した．また，1974年，Mackie[6]は PD 25例の再建に膵胃吻合（嵌入法）を施行し，手技的に容易で縫合不全が少ない（25例のうち1例）と報告した．その理由として，膵は胃後壁に対して並んで存在するので吻合しやすいこと，胃壁は空腸壁より厚く，胃の内腔からも縫合が補強できるので膵空腸吻合よりも確実であること，胃酸が膵酵素の活性化を抑え，膵胃吻合部の炎症や自己消化を減ずることを挙げている．本邦においては，1985年，秋山ら[7]が初めて8例の膵胃吻合の臨床報告を行い，吻合部の創傷治癒に

有利であると述べている．その後，高田ら[8]，三村ら[9]の報告がみられる．膵空腸吻合に比べて縫合不全が少ないことや吻合しやすいことなどの理由から膵胃吻合を採用する施設が近年増加しつつある[10]．しかし，一方では，消化吸収障害や膵管の開存性を危ぐする意見[7]もみられる．また，膵液は向膵ホルモン産生細胞が密に分布する腸管内に直接流入させないと，その生理作用を十二分に発揚することができず非生理的な吻合法であるとの批判[11]もみられる．また最近，膵胃吻合と膵空腸吻合の比較において縫合不全率では差がなかったという報告[12]もみられる．

以上の経過より膵胃吻合（膵管挿入法）と膵空腸吻合（膵管挿入法）のどちらが創傷治癒において優れているのかまた膵管挿入法と嵌入法のどちらが優れているのかを検索する目的で，イヌを用いてそれぞれの実験モデルを作成し，その微細血管構築像と病理組織像から吻合部の創傷治癒を比較検討した．実験モデルを作成するにあたっては，膵断端の処理，吻合部漿膜筋層の処理，膵管の処理をどのようにするかが問題となる．膵断端閉鎖については，1989年全国57施設アンケート集計報告[10]では，約70％の施設で断端を閉鎖している．一方，笛木[13]は膵空腸吻合（膵管挿入法）の創傷治癒に関する実験的検討で，膵切除断端の閉鎖は膵空腸吻合部に壊死巣を残し，微細血管構築像でavascular areaを形成し創傷治癒を遅らせると指摘し，断端を閉鎖しない膵管空腸粘膜吻合のほうがavascular areaは小さく優れていたとしている．臨床的にも膵断端の止血のみで断端閉鎖をしない施設も30％存在する．著者らは従来より正常膵に対しては，断端を縫合したほうが止血が容易かつ確実であると考えており，臨床と同様に本実験では膵断端を合掌縫合止血して，胃または空腸に吻合した．漿膜筋層の処理では，空腸漿膜のみの切除を施行する施設[14][15]，血流のより豊富な漿膜筋層までの切除を推奨する施設[16]などがあるが，実験では漿膜筋層を切除した．また，膵管の処置では，正常膵の場合，直接膵管粘膜縫合が難しいので，膵管チューブを挿入後，吸収糸にて膵管に一針掛けそれで結紮固定し，その糸で粘膜に巾着縫合する膵胃吻合（膵管挿入法）および膵空腸吻合（膵管挿入法）を行った．

今回の吻合部微細血管構築像の検討では，avascular areaの大きさの変化，消退の時期，新生血管の変化において，膵胃吻合（膵管挿入法）と膵空腸吻合（膵管挿入法）との間に著しい差は認められなかった．

笛木[13]は膵腸吻合の創傷治癒における実験的研究において，膵管挿入法ではavascular areaは術後第5病日目で，膵断端を閉鎖した部位に一致して認められ，術後第14病日目では中心部のavascular areaは小さくなるも存在していたとし，著者らの実験結果とほぼ同じである．また膵胃吻合（膵嵌入法）は両膵管挿入法に比較して有意にavascular areaが小さく，吻合部位の組織損傷が少ないことが示唆されたが，この実験結果に関しても笛木[13]の実験を参考にすると膵空腸吻合（嵌入法）と膵空腸吻合（膵管挿入法）の結果に類似している．

吻合部の組織学的検討では，術後第5病日目の膵空腸吻合（膵管挿入法）の急性炎症細胞浸潤は膵胃吻合（嵌入法）と比較すると有意にscoreが多かった．この点に関しては嵌入法の膵胃吻合部に胃酸による膵酵素の不活性化が関与し，炎症が抑制された可能性が示唆された．

以上の結果を総合して判断すると，膵管挿入法の創傷治癒は，吻合した胃または空腸という臓器に影響を受けない．これは膵管に挿入したステントにより吻合部が胃液および小腸液からほぼ隔絶されるためであると考えられる．膵管挿入法と嵌入法の比較では膵断端を閉鎖することや吻合部が胃液に直接さらされる手術手技がその実験結果に関与している可能性が高い．

笛木[13]は耐圧性の面からも検討を加え，膵空腸吻合（嵌入法）は膵管空腸粘膜縫合，膵空腸吻合（膵管挿入法）に比較して最も耐圧性が低かったとしており，今後膵胃吻合（嵌入法）の耐圧性の面からの検討も必要とされる．

術後第14病日目の膵管の開存性の検索では，膵胃吻合（膵管挿入法）および膵胃吻合（嵌入法）の各一頭に吻合部での狭窄が存在した．これらの症例では，膵管ステントは脱落しており，肉眼的に膵は萎縮し，組織学的には膵小葉間と小葉内は高度の線維化を呈していた．Tripodiら[3]の膵胃吻合に関する実験でも，膵嵌入法術後9か月目3頭のうち1頭の膵は萎縮し，その原因として膵の血流障害や膵管の障害を挙げている．松田ら[17]は，イヌの大膵管結紮モデルで早期に小葉間あるいは小葉内の軽度および中等度の慢性膵炎像を報告している．また須田ら[18]は，膵頭部癌の尾部側膵組織のような閉塞性膵障害では小葉間と小葉内の両方に線維化が認められるとしている．中川ら[19]も膵腸吻合術後の膵の病理学的変化についての実験的研究で，イヌの正常膵を十二指腸に吻合後1週間で軽度の線維化，4週間で中等度の線維化をきたしたとしている．膵腸

吻合術後，膵管が腸に開口する部分の狭窄や閉塞が生じると，膵液がうっ滞し，膵管内圧が亢進して，間質に炎症性変化を生じそこに結合織が増殖するとしている．今回の実験の膵管の狭窄の原因として，胃と膵の位置関係が本来平行に近いものを，膵断端で吻合角度が90度近く垂直になる解剖学的位置関係が影響した可能性や膵管ステントの早期脱落が影響した可能性が示唆される．Telford[20]は膵胃吻合を嵌入法で施行した数人の患者の膵外分泌が低下し，胃内視鏡および生検で膵管は開存せず膵は瘢痕化していた事実よりイヌおよびヒトで膵管胃粘膜吻合を施行し良好な結果を得た．笛木[13]は膵管空腸粘膜吻合が膵管挿入法や嵌入法よりも膵の内，外分泌機能が良好に保たれることより，膵管の開存性に優れているとしている．以上のことより膵嵌入法さらには膵管挿入法の手技そのものが膵管狭窄を起こしやすい可能性も示唆される．膵・消化管吻合後の膵管の開存性と膵の線維化については今後の研究課題としたい．

なお，本論文の要旨は創傷治癒研究会(1989，久留米)において発表した．

文　献

1) 木下壽文，中山和道，小須賀健一：膵管空腸吻合術．手術　47：175—180，1993
2) 水本龍二，小倉嘉文，喜多豊志：膵頭十二指腸切除術後の再建法の選択．消外　10：309—318，1987
3) Tripodi AM, Sherwin CF: Experimental transplantation of the pancreas into the stomach. Arch Surg 28：345—356，1936
4) Waugh JM, Clagett OT: Resection of the duodenum and head of the pancreas for carcinoma. Surgery 20：224—232，1946
5) Wells CA, Annis D: Experimental pancreaticogastrostomy. Lancet 15：97—99，1949
6) Mackie JA, Rhoads JE, Park CD: Pancreaticogastrostomy. Ann Surg 181：541—545，1975
7) 秋山　洋，鶴丸昌彦，渡辺五朗ほか：膵頭十二指腸切除における膵胃吻合術．手術　39：237—242，1985
8) 高田忠敬，安田秀喜，内山勝弘ほか：幽門輪温存・膵胃吻合による膵頭十二指腸切除術．手術　41：303—309，1987
9) 三村　久，高倉範尚，浜崎啓介ほか：膵管胃粘膜吻合による膵頭十二指腸切除．胆と膵　9：253—257，1988
10) 船曳孝彦，松原俊樹，天野　洋：膵頭十二指腸切除術式．最近11年間の動向．全国57施設アンケート集計報告．胆と膵　10：215—224，1989
11) 鈴木　敞，金　輝次，塩田昌明ほか：胃十二指腸球部温存膵頭十二指腸切除．消外　10：339—352，1987
12) 渡辺五郎，松田正道，宇田川晴司ほか：膵胃吻合術．手術　47：195—200，1993
13) 笛木和彦：膵切除後の膵腸吻合術式に関する実験的並びに臨床的研究．日外会誌　86：725—737，1985
14) 平岡武久：膵腸吻合の代表的手順．接着剤による断端閉鎖．宮崎逸夫，高田忠敬編．膵頭十二指腸切除．医学図書出版，東京，1990,p100—105
15) 高橋　伸，尾形佳郎：膵腸吻合の代表的手順，膵管空腸吻合ー膵管粘膜吻合法．宮崎逸夫，高田忠敬編．膵頭十二指腸切除．医学図書出版，東京，1990, p116—122
16) 鈴木　敞，濱中裕一郎：膵管チューブ，膵管チューブの対外排出経路，経胃的経路，宮崎逸夫，高田忠敬編．膵頭十二指腸切除．医学図書出版，東京，1990, p146—151
17) 松田英郎，林　宏一，江端英隆ほか：犬膵管結紮後の形態的，内分泌学的検討．膵臓　3：186—197，1988
18) 須田耕一，茂垣雅俊，小山敏雄：膵線維化の病理．胆と膵　10：1669—1675，1989
19) 中川逸男：膵腸吻合術後の病理学的変化についての実験的研究．熊本医会誌　49：160—174，1974
20) Telford GL, Mason GR: Improved technique for pancreaticogastrostomy after pancreaticoduodenectomy. Am J Surg 142：386—387，1981

Studies on Wound Healing of the Anastomosis between Pancreas and Gastrointestinal Tract in Dogs by Microangiography and Histopathological Findings

Kiyotaka Fukura, Takashi Aikou, Sonshin Takao, Hiroyuki Shinchi and Hisaaki Shimazu
First Department of Surgery, Kagoshima University School of Medicine

This study was performed in order to investigate what kind of anastomosis, between pancreas and gastrointestinal tract, is ideal from the view of wound healing. Pancreaticogastrostomy, pancreaticojejunuostomy, and invagination of the pancreas into the stomach in 36 mongrel dogs were performed and wound healing was studied by microangiography and histopathology on the 3rd, 5th, 7th and 14th postoperative days. Avascular areas

and neovascular vessels in microangiographic findings, and necrosis, bleeding, acute inflammatory cell infiltration and collagen in histopathological findings were evaluated. There is little difference between pancreaticogastrostomy and pancreaticojejunostomy in microangiography and histopathology. The avascular area of invagination of the pancreas into the stomach was smaller than that of the others. The patency of the pancreatic duct on the 14th postoperative days was examined, and histopathological findings of the pancreatic remnant were studied. One case of pancreaticogastrostomy and one of invagination of the pancreas into the stomach had stenotic pancreatic ducts, and the pancreas showed severe fibrosis. These results suggest that invagination of the pancreas into the stomach has less wound of the anastomotic site compared with the other procedures, but patency of the pancreatic ducts may be a problem.

Reprint requests: Kiyotaka Fukura First Department of Surgery, Kagoshima University School of Medicine
8-35-1 Sakuragaoka, Kagoshima, 890 JAPAN