日消外会誌　27（8）：1974～1978，1994年

前方切除術時の直腸内洗浄法の有効性に関する検討

社会保険埼玉中央病院外科，同　病理*

前田耕太郎　橋本　光正　片井　均　洪　淳一
山本　修美　細田洋一郎　河村　憲一*　是松　元子*

直腸癌に対する前方切除術の際，腸管内遊離癌細胞の吻合部などへの着床を予防する目的で，術中に残存直腸内の遊離癌細胞を除去し，より簡便に効果的に直腸内を洗浄するために，直腸洗浄用肛門鏡を考案し効果を検討した．平成4年9月より，前方切除術を施行した直腸癌12例に対し使用した．方法は，直腸切離直前に癌肛門側腸管をクランプした後，洗浄用肛門鏡を肛門より挿入し2,000mlの生理食塩水を用いて洗浄し，洗浄効果を洗浄液の細胞診にて検討した．洗浄開始時には全例で癌細胞がみられたが，洗浄終了時には1例でごく小量の癌細胞を認め，他は陰性化していた．洗浄時間も平均5分29秒と短時間であった．腹膜翻転部以下の直腸癌症例では1,000ml以上，以上の症例では2,000ml以上の洗浄の必要性が示唆された．新しい直腸洗浄法は，周囲の汚染もなく，効果的に短時間で洗浄可能であり，吻合部再発などの予防に有用であると考えられた．

Key words: intraoperative rectal washout in anterior resection, intraoperative rectal irrigation of colorectal cancer, exfoliated cancer cells of colorectal cancer, local recurrence of rectal cancer, implantation metastases of colorectal cancer

I．はじめに

直腸癌に対する根治手術後の局所再発をきたす機序として，これまで種々の因子が報告[1)~5)]されているが，そのひとつとして腸管内の遊離癌細胞による吻合部への着床[1)~7)]が挙げられている．さらに，近年吻合器を使用して低位前方切除術を行った際の，吻合器挿入による直腸肛門の損傷部への遊離癌細胞の着床を示唆する症例の報告[8)~10)]などもあり，前方切除時の吻合前の直腸内洗浄の必要性はますます認識されつつある．これまで，残存直腸内の洗浄はおのおのの施設で種々の方法[11)~13)]で行われているが，肛門周囲や手術場の汚染の問題や，洗浄に時間を要するなどの問題があった．著者らは，簡便な直腸洗浄用の肛門鏡を考案したので洗浄効果とともに報告する．

II．対象および方法

対象は平成4年9月より平成5年8月までに前方切除術を施行した直腸癌症例12例であり，男女比は6：6，平均年齢は68歳であった．直腸癌の占居部位はRs 2例，Ra 4例，Rb 6例で，腫瘍最大径は平均5.3cm（3.5cm～8cm），環周度は1/3周より全周であった．原発巣の組織学的壁深達度は，m 1例，sm 2例，a_1 3例，a_2 6例で，組織型は高分化腺癌7例，中分化腺癌4例，低分化腺癌1例であった（**Table 1**）．なお，病変の記載は大腸癌取扱い規約[14)]に従った．手術前の腸管前処置として，術前3日前よりカナマイシン3g/日，フラ

Table 1　Cases with intraoperative rectal irrigation

Case	Age	Sex	Site	Macro	Max. Diameter (cm)	Histology	Depth
1	76	♀	R_{ba}	2	5.5	mod	a_1
2	61	♂	R_{ab}	2	6.0	mod	ss
3	62	♂	R_{ba}	2	5.0	mod	a_2
4	62	♀	R_b	3	4.5	well	a_2
5	84	♀	R_a	I_{s-v}	3.5	well	sm
6	39	♂	R_b	2	4.0	well	a_1
7	56	♀	R_s	3	8.0	mod	a_2
8	67	♂	R_s	2	4.0	well	a_2
9	79	♀	R_a	1	5.0	well	a_2
10	78	♂	R_{ba}	II_{a-v}	4.3	well	sm
11	77	♀	R_a	I_{s-v}	7.0	well	m
12	44	♂	R_{as}	2	7.0	poor	a_2

Macro: macroscopic appearance of the tumor, Max. Diameter: maximum diameter of the tumor, well: well differenciated adenocarcinoma, mod: moderately differenciated adenocarcinoma, poor: poorly differenciated adenocarcinoma, Depth: depth of invasion of the tumor

＜1994年3月2日受理＞別刷請求先：前田耕太郎
〒336　浦和市北浦和4－9－3　社会保険埼玉中央病院外科

ジール750mg/日の内服による化学的前処置と，術前2日前よりのブラウン変法による機械的前処置を行った．

直腸内洗浄は肛門側切離予定線周囲の直腸の剝離終了後に行った．直腸癌の肛門側で，肛門側切離予定線より口側に直角鉗子をかけた後，直腸洗浄用のI式肛門鏡（ユフ精器，東京）を肛門より挿入し洗浄を開始した．直腸洗浄用の肛門鏡は洗浄用チューブ挿入口と排液口ならびに把持部を有しており，容易に肛門鏡が固定でき，一方向的に洗浄排液ができるしくみになっている．方法は直腸洗浄用の肛門鏡挿入後，肛門鏡の内筒を抜去し，洗浄用チューブ挿入口を有する外蓋を装着する．次に左手で肛門鏡を把持しつつ，イルリガートルに接続した洗浄用チューブを洗浄用チューブ挿入口より挿入し，洗浄用チューブを前後させながら直腸内の洗浄を2,000mlの生理的食塩水で行う（**Fig. 1, 2**）．洗浄用チューブの先端付近には，全周に小孔が開けられており，洗浄液が放射状に放出され，より効果的に洗浄されるように設計されている．イルリガートルは2mの高さで点滴台に固定され，送水の調節は洗浄用チューブの手元で行えるようになっている．当初の9例では，イルリガートルの代わりに内視鏡の洗浄時に使用される口腔内洗浄器（オムロン社）を接続して使用したが，10例めからは上記の方法を採用している．洗浄終了後は肛門鏡を抜去し，切除予定線にlinear staplerをかけ，通常のdouble stapling techniqueで結腸直腸の吻合を行う．

直腸内の洗浄効果を検討するために，洗浄開始時，500ml，1,000ml，1,500ml洗浄後2,000ml洗浄終了直前の5回，洗浄液各50mlを採取し，遠沈後細胞診を行った．細胞診による効果判定は，癌細胞の有無，癌細胞数の程度により下記の4段階に評価した．

卌：癌細胞の集塊を認めるか，癌細胞を多数認める．

卄：癌細胞を散在性に認める．

＋：癌細胞もしくは変性した癌細胞をごく少数認める．

－：癌細胞を認めない．

洗浄時間も同時に測定した．

III. 成　績

洗浄時間は平均5分29秒であり，イルリガートルによる洗浄に変更後は，洗浄時間は平均3分26秒と短縮された（**Table 2**）．

細胞診による洗浄効果判定では，洗浄開始時全例で癌細胞がみられたが，500ml，1,000ml，1,500ml洗浄後では，癌細胞の陽性率はそれぞれ66.7%（8/12例），50%（6/12例），25%（3/12例）と減少し，2,000ml洗浄終了直前には1例にのみごく少数の癌細胞が認められた．さらにおのおのの症例においても，洗浄量が増えるに従い，癌細胞数の減少が認められた（**Table 2**）．癌占拠部位別の洗浄効果を**Table 3**に示すが，腹膜翻転部以下に病変を認める症例では，洗浄開始時，500ml，1,000ml，1,500ml洗浄後，2,000ml洗浄終了直前

Fig. 1 The body of a new irrigating proctoscope consists of a transparent barrel with a grip and a discharge outlet. A mandrin for smooth insertion of the body, a cap with a hole for insertion of the irrigating tube and an irrgating tube are used altogether. An irrigating tube is connected to the irrullagator.



Fig. 2 The mandrin is removed following an insertion of a well-lubricated proctoscope, thereafter a cap for irrigation is fitted. An irrigating tube is inserted from the hole and a radiate irrigation with a tube is performed. irrigated fluid is drainaged from the discharge outlet.

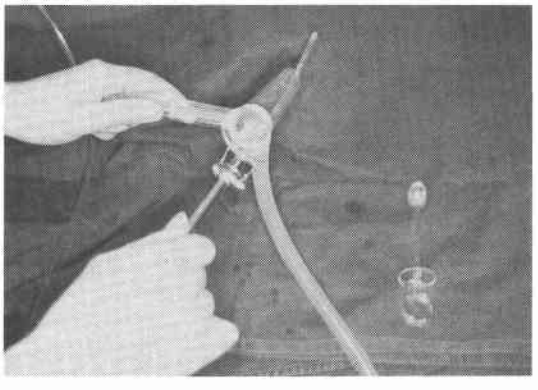

Table 2 Irrigation time and the cancer cells in the irrigation fluld Irrruligator was used to supply the irrigation fluid instead of oral washer from case 10.

Case	Time		Cancer cells in the fluid				
			0-50	500	1,000	1,500	2,000(ml)
1	5m.	30s.	++	−	−	−	−
2	5	15	++	−	−	−	−
3	6	11	++	+	−	−	−
4	6	10	++	+	−	−	−
5	10	49	++	+	+	−	−
6	5	30	+++	+	+	−	−
7	6	30	+++	+	+	+	−
8	6	00	++	++	++	+	−
9	4	00	++	++	+++	++	+
10	3	21	+	−	−	−	−
11	3	56	++	−	−	−	−
12	3	00	++	++	+	−	−

m.: minutes, s: seconds, ++: nests of cancer cells or a lot of cancer cells are observed. +++: scattered cancer cells are observed on the light microscope. +: very small number of cancer cells or degenerated cancer cells are observed. −: cancer cells are not observed.

Table 3 Cases with positive cancer cells according to the location of rectal cancer

Location	Cases with positive cancer cells				
	0-50	500	1,000	1,500	2,000(ml)
Rs	2/2	2/2	2/2	2/2	0/2
Ra	3/3	3/3	3/3	1/3	1/3
Rs, Ra	5/5 (100)	5/5 (100)	5/5 (100)	3/5 (60)	1/5 (20)
Rb	7/7 (100)	3/7 (43)	1/7 (14)	0/7 (0)	0/7 (0)

( ): percentage of cases with positive cancer cells

で癌細胞の陽性率はそれぞれ100%(7/7例),42.6%(3/7例), 14.3% (2/7例), 0% (0/7例), 0% (0/7例)と1,000ml洗浄後より癌細胞は検出されなかった．腹膜翻転部以上に病変を認める症例では，癌細胞の陽性率はそれぞれ100%(5/5例), 100%(5/5例), 100%(5/5例), 60% (3/5例), 20% (1/5例) と1,500ml洗浄後まで高率に癌細胞が検出された．組織学的壁深達度別の洗浄効果は，壁深達度がs (a_2) 以上の癌腫では，それぞれ100% (6/6例), 100% (6/6例), 50% (3/6例), 33.3% (2/6例), 16.7% (1/6例) の症例で癌細胞が検出されたが，ss (a_1) までの癌腫では，それぞれ100%

Table 4 Cases with positive cancer cells according to the depth of invasion of the tumor

Depth	Cases with positive cancer cells				
	0-50	500	1,000	1,500	2,000(ml)
m〜ss(a_1)	6/6 (100)	2/6 (33)	2/6 (33)	0/6 (0)	0/6 (0)
s(a_2)	6/6 (100)	6/6 (100)	3/6 (50)	2/6 (33)	1/6 (17)

( ): percentage of cases with positive cancer cells

Table 5 Cases with positive cancer cells according to the maximum diameter of the tumor

Size	Cases with positive cancer cells				
	0-50	500	1,000	1,500	2,000(ml)
<5 cm	5/5 (100)	4/5 (80)	3/5 (60)	1/5 (20)	0/5 (0)
≧5 cm	7/7 (100)	4/7 (57)	3/7 (43)	2/7 (29)	1/7 (14)

( ): percentage of cases with positive cancer cells

Table 6 Cases with positive cancer cells according to histology

Histology	Cases with positive cancer cells				
	0-50	500	1,000	1,500	2,000(ml)
well	7/7 (100)	5/7 (71)	4/7 (57)	2/7 (29)	1/7 (14)
mod	4/4 (100)	2/4 (50)	1/4 (25)	1/4 (25)	0/4 (0)
poor	1/1 (100)	1/1 (100)	1/1 (100)	0/1 (0)	0/1 (0)

( ): percentage of cases with positive cancer cells

(5/5例), 33.3% (2/6例), 33.3% (2/6例), 0% (0/6例), 0% (0/6例) であり，1,000ml洗浄後から洗浄液内には癌細胞は検出されなかった (**Table 4**)．癌腫の最大径は，3.5〜8cmであったが，5cm未満の5症例と5cm以上の7症例に分けて洗浄効果を検討すると，両群ともに1,000ml洗浄でも約半数の症例で癌細胞が検出され，1,500mlの洗浄でも癌細胞がみられた (**Table 5**)．組織型別では，1,500mlの洗浄で高分化腺癌で29%，中分化腺癌で25%の症例に癌細胞が検出された (**Table 6**)．

IV. 考　察

直腸癌の肛門括約筋温存術後の癌細胞の着床による再発は，腸管内の遊離癌細胞が吻合部[5)〜7)]や損傷した組織[8)〜10)]に着床して引き起こされると考えられている．癌腫肛門側の直腸内洗浄液の細胞診でも，これま

で33%[14], 61.5%[11], 100%[16]の症例で癌細胞が証明されている．直腸内洗浄を行わずに，器械吻合を行った症例の吻合器と吻合器によって切除されたドーナツ状の組織の洗浄液内にも90%の症例で癌細胞がみられたと報告[17]されている．直腸内に遊離癌細胞が存在することと，着床する能力があること，さらには着床することとは区別して考えなければならないが，Umplebey ら[18]は，臨床例で70%の遊離癌細胞が着床する能力があると報告しており，Skipper ら[19]も in vitro で癌細胞が生育できると報告している．実際の臨床例でも，癌の着床による局所再発と考えられる症例の報告[1)3)]や，直腸洗浄群では非洗浄群に比し局所再発率が有意に減少したという報告[11]もある．腸管内の遊離癌細胞は，直腸癌の自然脱落によるものよりむしろ，手術操作の困難な小骨盤腔内での直腸授動時の操作によって生じると考えられ，no touch isolation technique が可能な結腸癌と異なり，局所再発が問題となる直腸癌においては特に術中の直腸内洗浄による予防が重要となる．

術中の直腸内洗浄法としては，これまでネラトンやバルーンチューブ，注射器[11]を用いて洗浄する方法が行われている．最近では，二重構造 Sump Tubu を用いて洗浄する方法の報告[12]もあるが，従来の方法では手術場の汚染の問題や，洗浄に時間がかかりすぎるなどの問題があった．新しい直腸洗浄用の肛門鏡を用いた洗浄法では，直腸洗浄器が透明なプラスチック製のため洗浄度を肉眼的に観察でき，洗浄液の流入口と排出口を有するため手術場の汚染の問題もなく，洗浄時間も3分26秒と短時間であった．われわれの洗浄法は，奇しくも Goodson[20]や Infantino ら[21]の洗浄法と類似しているが，洗浄チューブを用いて腸管内を放射状に洗浄するという点で特徴があると思われた．

直腸内洗浄による，洗浄量ごとの遊離癌細胞の消失率に関しては，いくつかの報告[11)12)16)]があり，その結果により必要な洗浄量が提言されている．これらの報告では，それぞれ異なった洗浄法で洗浄が行われているが，洗浄効果や必要な洗浄量を検討するには，直腸内の癌細胞をどれだけ完全に洗い出せるかということと，それをいかに効率よく消失させうる洗浄法であるかという点が問題であると考えられる．つまり初回の洗浄液でどの程度の癌細胞が認められ，それを消失させるのにどの程度の洗浄量を要したかが指標になる．30ml の浣腸器を用いた方法[11]では，癌細胞の検出率は61.5%で600ml の洗浄が，二重構造 Sump Tubu を用いた方法[12]では，検出率70%で1000ml の洗浄の必要性が示唆されている．洗浄法は明らかではないが，加藤ら[16]は，検出率が100%で2,000ml の洗浄の必要性を示唆している．本法では，検出率は100%で，腹膜翻転部以下に病変を認める直腸癌症例では1,000ml 以上，腹膜翻転部以上に病変を認める症例では2,000ml 以上の洗浄の必要性が示唆された．これまで，直腸癌の占居部位によって必要な洗浄量を変える考え方は提唱されていなかったが，より低位の癌の場合は，洗浄を要する容量が少なくなるため妥当な結果であると考えられた．さらに今回の検討で，ss(a_1)までの癌腫では，1,000 ml 洗浄後から洗浄液内には癌細胞は検出されず，s(a_2)以上の癌腫では，1,500ml 洗浄でも33%の症例に，さらに2,000ml でも17%の症例に癌細胞が検出されたことより，直腸癌の占居部位にかかわらず，組織学的壁深達度の違いによっても洗浄量を変えて良い可能性も示唆された．今回の洗浄効果の検討では，早期癌の3症例の全例の洗浄液内に癌細胞が証明された．これらは大きな絨毛性腫瘍であり，最近注目されている II_b もしくは II_c などの表在型腫瘍でも，同様の脱落が起こるかどうかに関してはこれからの検討が必要であるが，早期直腸癌においても直腸内洗浄の必要性を示唆する結果であると考えられた．これまでの本邦での報告は，すべて生理食塩水を用いた洗浄であるが，povidone-iodinewo 用いると，悪性細胞や感染に対しより効果があるという報告[22)23)]もあり，これから試みられるべき洗浄液であると考えられた．

なお，本論文の要旨は第43回日本消化器外科学会総会にて発表した．

文　献

1) 森　武生，高橋　孝，岡部　聡ほか：再発形式からみた直腸癌手術術式の検討．消外　13：299—304，1990
2) 加藤知行，平井　孝，坂本純一ほか：遠隔成績からみた直腸癌治療の問題点と対策—とくに術後の局所再発について—．日消外会誌　21：1171—1174，1988
3) 土屋祐一，吉川宣輝，松井成生ほか：直腸癌前方切除術の局所再発．医療　45：36—41，1991
4) 五十嵐達紀：直腸癌局所再発（骨盤内再発および会陰部再発）の成立機序に関する臨床病理学的研究．日本大腸肛門病会誌　39：361—372，1986
5) Umpleby HC, Willamson RCN: Anastomotic recurrence in large bowel cancer. Br J Surg 74：873—878，1987
6) Long RTL, Edwards RH: Implantation

metastases as a cause of recurrence of colorectal carcinoma. Am J Surg 157：194—204, 1989
7) McGrew EA, Laws JF: Free malignant cells in relation to recurrence of carcinoma of the colon. JAMA 154：1251—1254, 1954
8) Sevensson NJ: Anal sphincter metastasis from carcinoma of the sigmoid colon and rectum—a risk when performing anterior resection with EEA stapler? Br J Surg 72：602, 1985
9) Fried DJD, Corson J, Kremer E, et al: Cutaneous perineal recurrence of cancer after anterior resection using the EEA stapling device. Ann R Coll Surg Engl 74：142—143, 1992
10) Bisgaard C, Jensen AS: Introgenic cutaneous implantation metastasis from exfoliated adenocarcinoma cells. Acta Chir Scand 155：137—138, 1989
11) 福田一郎，亀山雅夫，今岡真義ほか：直腸癌括約筋温存術後の局所再発防止対策—残存直腸洗浄の意義—．癌と化療　18：1965—1967, 1991
12) 國友一史，寺島吉保，堀内雅文ほか：直腸癌局所再発予防のための二重構造 Sump tube を用いた吻合前直腸内洗浄．日本大腸肛門病会誌　46：96—99, 1993
13) Southwick HW, Harridge WH, Cole WH et al: Recurrence at the suture line following resection of carcinoma of the colon. Am J Surg 103：86—89, 1962
14) 大腸癌研究会編：大腸癌取扱い規約．改訂第4版，金原出版，東京，1985
15) 岡　壽士，石田康男，小嶋信博：狭窄性直腸癌に対する術前・術中の工夫．昭和医会誌　51：90—96, 1991
16) 加藤知行，平井　孝，坂本純一ほか：直腸癌治癒切除後の骨盤腔内局所再発の対する術中の対策．外科　51：1328—1331, 1989
17) Gertsch PG, Baer HU, Kraft RK et al: Malignant cells are collected on circular stapler. Dis Colon Rectum 35：238—241, 1992
18) Umpleby HC, Fermor B, Symes MO et al: Viability of exfoliated colorectal carcinoma cells. Br J Surg 71：659—663, 1984
19) Skipper D, Cooper AJ, Marston JE et al: Exfoliated cells and in vitro growth in colorectal cancer. Br J Surg 74：1059—1052, 1987
20) Goodson G: Peroperative rectal washout using the irrigating proctoscope. Int J Colorect Dis 2：30—31, 1987
21) Infantino A: The colo-shower[R]: A new irrigator for intraoperative rectal washout. Dis Colon Rectum 36：400—402, 1993
22) Umpleby HC, Williamson RCN: The efficacy of agents employed to prevent anastomotic recurrence in colorectal carcinoma. Ann R Coll Surg Engl 66：192—194, 1984
23) Banich FE, Mendak SJ: Intraoperatgive colonic irrigation with povidone iodine. Dis Colon Rectum 32：219—222, 1989

Intraoperative Rectal Washout Using the New Irrigating Proctoscope in Anterior Resection

Koutarou Maeda, Mitsumasa Hashimoto, Hitoshi Katai, Junichi Koh, Osami Yamamoto, Youichirou Hosoda, Kenichi Kawamura* and Motoko Kerematsu*
Department of Surgery and *Pathology, Social Insurance Seitama Chuo Hospital

A new irrigating proctoscope was invented to minimize implantation metastases by reducing exfoliated cororectal cancer cells in the distal rectum during anterior resection for rectal cancer. The proctoscope was used in 12 cases of rectal cancer following the clamping of the distal rectum prior to rectal dissection. Irrigation was performed with 2000 ml of saline after insertion of the proctoscope through the anus. Exfoliated cancer cells in the irrigation fluid were examined cytologically after every 500 ml of irrigation. Exfoliated cancer cells were demonstrated in the first sample of irrigation fluid in all cases, but few cancer cells were demonstrated at the end. The Irrigation time was 5 minutes and 29 seconds. More than 1000 ml of saline was considered to be needed to eliminate the exfoliated cancer cells for rectal cancer below the peritoneal reflection, and more than 2000 ml of saline for cancer above the peritoneal reflection. The new irrigating proctoscope was considered to be helpful in completing rapid, and effective irrigation without operating theater pollution.

Reprint requests: Koutarou Maeda　Department of Surgery, Social Insurance Saitama Chou Hospital
4-9-3, Kitaurawa, Urawa, 338 JAPAN