日消外会誌　27（8）：1979～1983，1994年

**症例報告**

# 21歳の男性に発生した食道平滑筋肉腫の1例

東京医科歯科大学第1外科
出江　洋介　　吉野　邦英　　河野　辰幸
永井　　鑑　　長浜　雄志　　三宅　　智
中村　正徳　　奈良　智之　　遠藤　光夫

症例は21歳の男性．平成4年8月より嚥下困難，吐血が出現し，平成5年1月8日呼吸困難のため緊急入院．内視鏡では食道入口部直下から白苔に覆われた易出血性の隆起性病変を認めたが生検では壊死組織および真菌であった．胸部CTでは縦隔内に内部の不均一な腫瘤影を認めた．Open biopsyにより，食道の筋原性腫瘍が疑われたため1月26日，右開胸開腹食道亜全摘経後縦隔胃管再建術を施行した．Ao，N(－)，Mo，Ploであった．切除標本では，13.0×7.5×3.2cmの有茎性腫瘍で，組織学的に平滑筋肉腫と診断した．術後3か月で右頸部，上縦隔，右肺，右胸膜に再発し化学療法と放射線療法を行った．一部に効果も認められたが急速に増大し術後6か月目に呼吸不全により死亡した．本例は本邦における食道平滑筋肉腫報告例では最年少であり診断と治療を中心に考察を加えた．

**Key word**：leiomyosarcoma of the esophagus

## はじめに

食道平滑筋肉腫は比較的まれな疾患であり，食道悪性腫瘍中0.5%前後を占めるにすぎない[1)2)]．当科では食道悪性腫瘍手術症例730例中2例（1960～1992）で0.27%であった．今回われわれは，本邦報告例中最年少と思われる本症を経験したので，文献的考察を加えて報告する．

## 症　例

症例：21歳，男性

主訴：呼吸困難

既往歴，家族歴：特記すべきことなし．

現病歴：平成4年8月悪心，嘔吐，吐血があったが2週間で軽快した．その後次第に嚥下困難が増強し，平成5年1月6日には呼吸困難となり，耳鼻咽喉科へ緊急入院．気管支鏡により，気管膜様部が圧排され高度の狭窄を呈していたため気管切開が行われた．消化管内視鏡による生検では，壊死組織および真菌のみが得られた．1月18日頸部より食道壁を一部切開し生検を施行した結果食道の筋原性腫瘍が疑われたため1月25日，手術目的で当科に転科となった．

入院時現症：身長178.5cm，体重52.6kg．貧血を認め，起座呼吸の状態であった．

入院時検査所見：白血球12,000/mm³，CRP 1＋で，腫瘍マーカー（CEA，NSE，SCC，CA19-9）は正常範囲内であった．

胸部単純X線所見：正面像で上縦隔に腫瘍陰影，側面像では気管を前方に圧排する巨大な紡錘形の腫瘍陰影を認めた（**Fig. 1**）．

食道造影X線所見：腫瘍の辺縁に沿ってわずかに造影剤は落下し第1斜位で腫瘍上部表面の凹凸が比較的明瞭に描出された（Fig. 2）．

食道内視鏡所見：入口部直下から表面凹凸不整で厚い白苔に覆われた隆起性病変を認めた．表面は脆弱で易出血性でありscopeはかろうじて通過した（**Fig. 3**）．

胸部CT所見：縦隔内にenhanceされない腫瘤を認めた（**Fig. 4**）．

手術所見：1月26日，右開胸開腹食道全摘，後縦隔経路咽頭胃管吻合再建術を施行した．食道が大きく拡張していたが，外膜への浸潤はなく，気管との間も容易に剝離できた．明らかな周囲リンパ節転移，胸膜播種は認めなかった．

切除標本：12.5×7.5×3.5cmの有茎性腫瘍で茎は口側断端近傍に存在した．表面は一部食道粘膜に覆われているが，大部分は壊死物質に覆われており，割面

＜1994年4月13日受理＞別刷請求先：出江　洋介
〒113　文京区湯島1－5－45　東京医科歯科大学医学部第1外科

**Fig. 1** Lateral view of the chest showed the spherical tumor (arrows) in the posterior mediastinum.

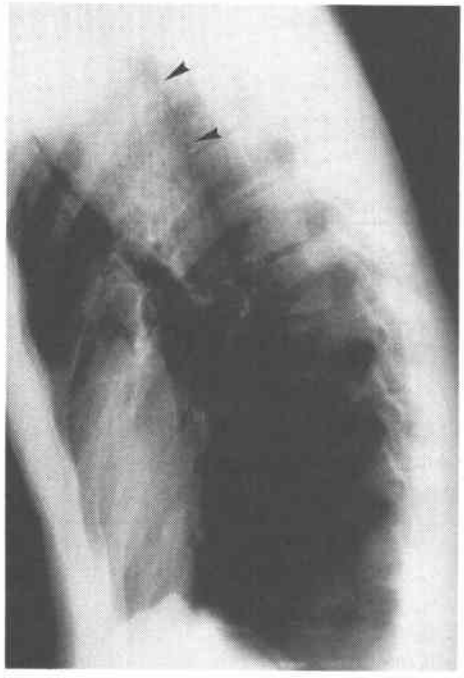

**Fig. 2** Right anterior oblique view with barium swallow showed irregular filling defect just below the entrance of the esophagus.

**Fig. 3** Esophagoscopy revealed a intraluminal tumor covered with fungous belaque. Fiberscope did pass beyond the tumor, which was friable and easily bleeding.

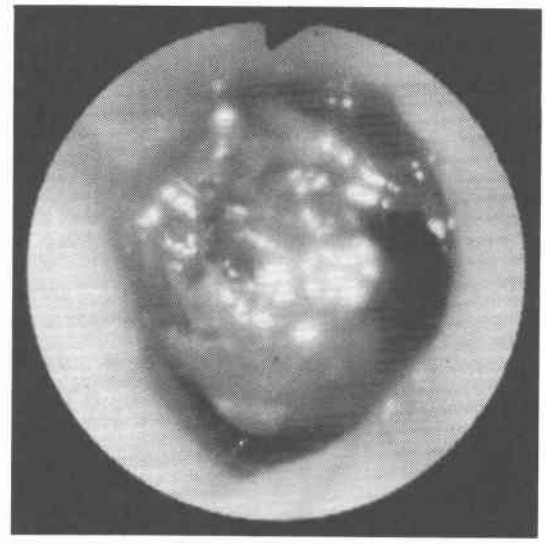

**Fig. 4** Computed tomography of the chest showed low density mass which was heterogeneous.

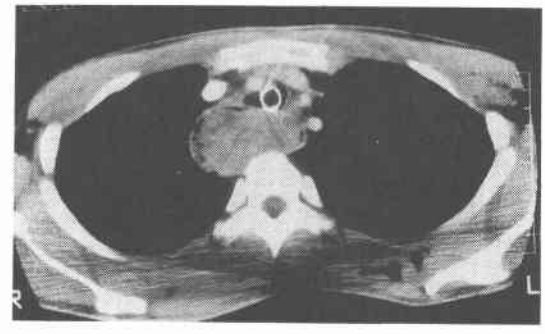


では内部にはMyxoid変性が認められた（**Fig. 5**）.

病理組織標本：腫瘍細胞密度は高く，類円形～楕円形の異型の強い核をもった紡錘形の細胞が索状あるいは錯綜して配列し，核分裂像が多数（10～15/10HPF）認められた（**Fig. 6**）．食道癌取扱い規約[3]に準ずるとn（－），$ly_0$，$v_1$，ow（－），aw（－）であり腫瘍と固有筋層との連続性は認められなかった（**Fig. 7**）.

術後経過：術後3か月目に上縦隔から右頸部，右胸膜，右肺に再発を認め放射線治療（右頸部50Gy，縦隔50Gy）により右頸部腫瘤は著明に縮小したが縦隔内腫瘍には効果がなく増大した．CDDP，5FUによる化学療法も併用したが，右胸腔内から左胸腔内へも腫瘍は

**Fig. 5** a. Cross section of the surgical specimen showed submucosal pedunculated tumor, b. Schematic presentasion of Fig. 5a.

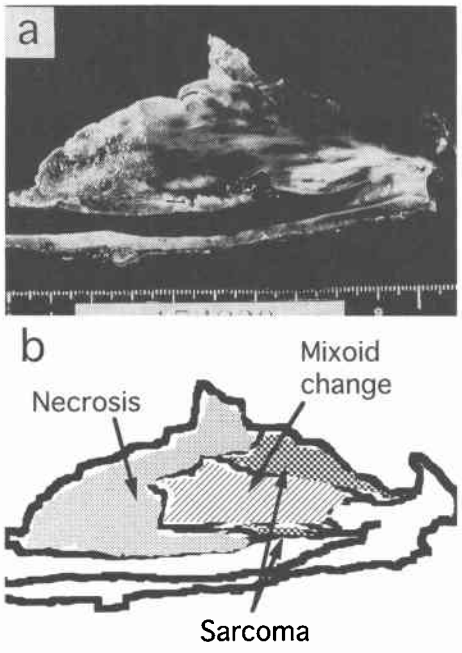


**Fig. 6** High power microphotograph of tumor section showed patterns of high-grade leiomyosarcoma with interlacing bundles of the spindle-shaped cells and numerous mitoses (arrows). (H & E, ×400)

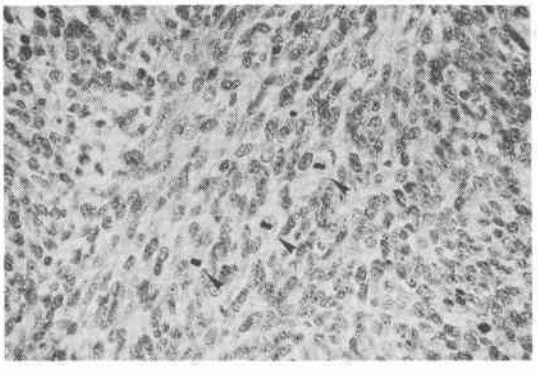

広がり，平成5年7月19日呼吸不全により死亡した．

剖検所見：縦隔および左右胸腔内は血腫で占拠されており，組織学的にその血腫内には壊死を伴った腫瘍を認めた．多発性肺転移もみられたが，頸部では腫瘍組織を認めなかった．

**Fig. 7** Histological study of the pedicle demonstrated that the tumor was not consequent on proper muscle.

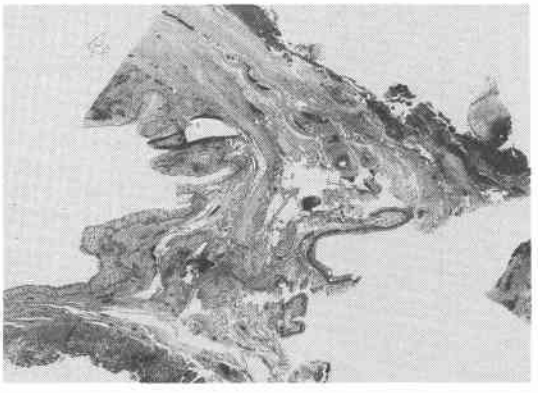

## 考　察

食道平滑筋肉腫は比較的まれな疾患であり，検索しえたかぎりでは本邦報告例は自験例を含めて76例にすぎない（**Table 1**）．

症状は嚥下困難を主訴とすることが多いが，中下部食道に発生することが多いためか自験例のように気管の圧迫により呼吸困難に陥ることは少ない．本症の嚥下困難の特徴は癌と異なり症状の消長をみることである．

発生部位としては下部に多く，上部3分の1は少ない．これは食道壁の上部3分の1の筋層構造が横紋筋優位であるためといわれているが，純粋に横紋筋であるのは入口部から2.5cmとされている[4]．また，自験例のように入口部直下に発生し固有筋層と連続性のないものもあり，発生母地として粘膜筋板，血管壁の平滑筋，また若年ということから胎生期の遺残組織なども考えられる．

腫瘍は肉眼的にpolypoid type（以下，P型）とinfiltrating type（以下，I型）の2型に分けられる[5]．P型の頻度が71.2%と多くFranklinら[6]の57例の集計でもP型が70%を占めている．また壁外性発育を示すものもあり[7]，Brunetonら[8]によれば，壁外発育型は5.3%である．

腫瘍最大径の平均値は9.0cmでI型の方が大きい傾向が認められる．またBrunetonら[8]の報告に基づき食道筋原性腫瘍中の悪性の頻度を大きさ別に計算してみると，5cm以下では2.9%と低いが10cm以上でも13.2%とさほど高くない．胃では10cm以上の場合55.6%が悪性であるのと対照的である[8]．

**Table 1** Clinicopathological features of leiomyosarcoma of the esophagus; Comparison between Japan and Western countries (1950～1992)

| | Japan | Western Countries |
|---|---|---|
| 1) Age | 21～83 (average 56.0)<br>(n=65) | 32～78(average 60.1)<br>(n=36) |
| 2) Sex | male : female= 9 : 4<br>(n=65) | male : female=17 : 19<br>(n=36) |
| 3) Complaints | dysphagia 45 (75%)<br>epigastric pain 6(10%)<br>substernal pain 5(8.3%)<br>vomiting 3<br>hematemesis 3<br>(n=60) | dysphagia 27(75%)<br>weight loss 12(33%)<br>substernal pain 12(33%)<br>dyspnea 3<br>cough 2<br>(n=36) |
| 4) Location upper<br>middle<br>lower | 9 (14.1%)<br>22 (34.4%)<br>33 (51.6%) (n=64) | 11(31%)<br>11(31%)<br>14(39%) (n=36) |
| 5) Size | 2.5-24.0cm<br>(average 9.0cm)<br>(n=53) | 2-22cm<br>(average 9.3cm)<br>(n=36) |
| 6) Gross characteristics | polypoid type 42 (71.2%)<br>infiltrating type 17 (28.8%)<br>(n=59) | polypoid type 18(52.9%)<br>infiltrating type 16(47.1%)<br>(n=34) |
| 7) Treatment | esophagectomy 41(67.2%)<br>enuclation 13(21.3%)<br>(In 10 cases tumors were less than 10cm in size)<br>inoperable 7(11.4%)<br>(n=61) | esophagectomy 19(52.8%)<br>enuclation 6(16.7%)<br>gastrostomy 3(8.3%)<br>inoperable 8(22.2%)<br>(n=36) |
| | chemotherapy 2<br>radiation therapy 10 | chemotherapy 2<br>radiation therapy 6 |
| 8)Metastasis and recurrence | liver 9(13.8%)<br>mediastinum 7(10.8%)<br>lymph node 6(9.2%)<br>(n=65) | lymph node 4(11.1%)<br>liver 3(8.3%)<br>lung 3(8.3%)<br>(n=36) |
| 9)Prognosis | one year survival<br>polypoid type 77%<br>infiltrating type 40% | five year survival<br>polypoid type 37.1%<br>infiltrating type 10% |

術前診断はしばしば困難であるが胸部単純X線側面像で紡錘形の腫瘍陰影としてとらえられることが多い．

治療法に関しては外科的切除が原則であり，61例中41例に食道切除が行われている．核出術は13例でほとんどが10cm以下のP型だが，これらの予後にはばらつきがある．10cm以上のものは50%生存月数がP型で5か月，I型が3か月とどのような治療を行っても予後不良であったが，10cm以下のP型に食道切除を行ったものは比較的予後良好だった．化学療法，放射線療法に関してはその効果を疑問視する意見が多い．化学療法併用例では1年以上の生存例はなかったが，放射線療法併用例では予後の判明している12例中8例が1年以上生存し，放射線療法のみでの長期生存例も見られる[9]．自験例でも，放射線療法により頸部再発巣は消失し補助療法として有効と思われた．また，転移再発巣は積極的に切除すべきである[10]という報告もあるが，広範囲にわたるため[11]切除不能のことも多くいずれにせよ予後は悪い．

一般に核分裂数が多いほど悪性度が高く[12]，悪性度の強い腫瘍は発育速度が速いとされている[13]．自験例は核分裂像数が非常に多く(10～15/10HPF)，このため再発後の進展が速かったのではないかと思われた．再発様式としては，術前のopen biopsyによる腫瘍散布なども疑われたが，剖検では頸部，縦隔の脈管を介しての再発および血行性肺転移と診断した．したがって切除標本で$ly_0$, $v_1$ではあったが手術時すでに転移があったと考えるべきであろう．食道癌取扱い規約に準じた病期から考えると理解しにくい点もあるが，軟部組織腫瘍であることによるのかもしれない[14]．むしろ

若年者の平滑筋肉腫の場合このような急激かつ広範な再発を来す可能性を念頭において治療を行うべきと思われる。

治療開始時の転移部位としては所属リンパ節，肝臓，肺，縦隔が多いが頻度としては低く，5cm以下のものでは転移を認めた報告はない。

本論文の要旨は第47回食道疾患研究会にて発表した。

## 文　献


1) 遠藤光夫，小林誠一郎，榊原　宣ほか：食道平滑筋肉腫の一治験例．胃と腸　9：71—76，1969
2) Pantyka EK, Sanowski RA, Kozarek RA: Endoscopic diagnosis of a giant esophageal leiomyosarcoma. Am J Gastroenterol 75：132—134，1981
3) 食道疾患研究会編：食道癌取扱い規約．改訂第8版，東京，金原出版，1992
4) Menne FR, Birge RF: Primary leiomyosarcoma of the upper one third of the esophagus. Am J Dig Dis 3：848—851，1937
5) Creech O Jr, Overton RC, Erickson E: Leiomyosarcoma of the esophagus. Tex J Med 51：271—275，1955
6) Franklin GO, Antler AS, Thelo WL et al: Esophageal leiomyosarcoma. NY State J Med 82：1100—1103，1982
7) 小寺康弘，末永裕之，鈴木祐一ほか：壁外性に発育した食道平滑筋肉腫の1例．日消外会誌　24：2550—2554，1991
8) Bruneton JN, Drouillard J, Roux P et al: Leiomyoma and leiomyosarcoma of the digestive tract—A report of 45 cases and review of the literature. Eur J Radiol 1：291—300，1981
9) Goodner JT, Miller TR, Watson WL: Sarcoma of the esophagus. Am J Roentgenol 89：132—139，1963
10) 松森正之，大久保琢郎，向井友一郎：巨大食道平滑筋肉腫の2切除例．日消外会誌　25：1994—1998，1992
11) Patel SR, Anandarao N: Leiomyosarcoma of the esophagus. NY State J Med 90：371—372，1990
12) Ranchod M, Kempson RL: Smooth muscle tumors of the gastrointestinal tract and retroperitoneum. Cancer 39：255—262，1977
13) 石川直人，神戸　光，坂本英典ほか：腫瘤の急速な増大を追跡し得た食道平滑筋肉腫の1例—本邦64例の分析—．Gastroenterol Endosc 33：278—285，1991
14) Enzinger FM, Weiss SW: Soft tissue tumors. Secnd edition. The CV Mosby Company, Tronto, 1988, p402—421


## A Case of Leiomyosarcoma of the Esophagus

Yosuke Izumi, Kunihide Yoshino, Tasuyuki Kawano, Kagami Nagai, Yuji Nagahama, Satoshi Miyake, Masanori Nakamura, Satoshi Nara and Mitsuo Endo
Department of Surgery I, School of Medicine, Tokyo Medical and Dental University

A 21-year-old man first presented in August, 1992 with dysphagia and hematemesis. The patient was hospitalized on January 8, 1993 due to severe dyspnea. endoscopy revealed a protruded lesion which was friable and bled easily. The biopsy specimen revealed necrotic tissue and fungus. Computed tomography of the chest showed a low density mass in the upper mediastinum. Because malignant smooth muscle tumor was strongly suspected from the open biopsy, transthoratic resection of the esophagus was performed on January 26, 1993. The postoperative diagnosis was $A_0$, N(−), $M_0$, $Pl_0$. The surgical specimen revealed a submucosal pedunculated tumor measuring 13.0 × 7.5 × 3.2 cm, histologically diagnosed as leiomyosarcoma. Widespread recurrences were noted in the right neck, right upper pleural cavity and mediastinum three months after the operation, and chemotherapy and radiation therapy were performed. Despite partial response he died six months after the operation due to respiratory distress. We report the youngest case of leiomyosarcoma of the esophagus, and reviewed 76 cases in the Japanese literature.

**Reprint requests:** Yosuke Izumi Department of Surgery I, School of Medicine, Tokyo Medical and Dental University
1-5-45 Yushima, Bunkyo-ku, Tokyo, 113 JAPAN