日消外会誌　27（8）：1984～1988，1994年

胃原発血管周皮腫の1例

順天堂大学第1外科，公立葛南病院外科*
菅野　雅彦　　石黒　　陽*　小出　　眞*　榊原　　宣

血管周皮腫（hemangiopericytoma）はまれな腫瘍であり，1942年にStoutらにより，はじめて他の血管系腫瘍から独立した腫瘍として報告された．胃原発の血管周皮腫の1例を経験したが，胃原発の本腫瘍はきわめてまれな疾患であり，本邦では自験例を含め16例の報告をみるに過ぎない．

症例は74歳の男性．腹部腫瘤を主訴に近医受診．当科へ紹介入院となる．胃透視では胃体部大彎側の圧排像を認めたが粘膜面の変化は認められなかった．腹部超音波，CT検査では，左上腹部に嚢胞を伴った腫瘤像を認めた．血管造影では右胃動脈を栄養血管とする腫瘍像が認められた．開腹所見では，胃壁外性に発育した腫瘤が大網に被覆されていた．腫瘤の他臓器への癒着，浸潤はみられず，明らかなリンパ節の腫脹は認められなかった．病理組織学的には，血管周皮腫であった．

術後14か月を経過してるが再発，転移の徴候は認められていない．

Key words：hemangiopericytoma, gastric vascular tumor

はじめに

血管周皮腫（hemangiopericytoma）は，1942年Stoutら[1]が最初に記載したまれな腫瘍である．毛細血管の存在するあらゆる部位に発生するが，腹腔内発生の報告は少ない．胃原発の本腫瘍の1例を経験したので報告するとともに，本邦での胃原発血管周皮腫の自験例を含めた16例を集計したので，若干の文献的考察を加え報告する．

症　例

患者：74歳，男性

主訴：腹部腫瘤

既往歴：62歳時に胆摘術を受けた．

家族歴：兄は膵臓癌で死亡．

現病歴：平成4年1月，腹部に腫瘤を触知し，近医受診．近医通院中，腫瘤の増大傾向が認められたため，同年3月，当院に精査加療目的で入院となった．

入院時現症：腹部は平坦で軟，左季肋下に手拳大の弾性硬で可動性不良な腫瘤を触知した．腫瘤は，表面平滑で，境界明瞭であった．ほかに，全身所見に特に異常は認められなかった．

入院時検査成績：末梢血液像，血液生化学検査，腫瘍マーカーなどとくに異常所見は認められなかった（**Table 1**）．

Table 1　Laboratory data on admission.

WBC	6100	/μl	ChE	201	IU/ℓ
RBC	488×10⁴	/μl	T-Cho	224	mg/dl
HGB	14.2	g/dl	AMY	134	IU/ℓ
HCT	42.5	%	Glu	108	mg/dl
PLT	29.6×10⁴	/μl	Na	142	mmol/ℓ
TP	8.0	g/dl	K	4.4	mmol/ℓ
Alb	4.6	g/dl	Cl	104	mmol/ℓ
BUN	19.9	mg/dl	TTT	3.2	U
Cr	1.0	mg/dl	ZTT	5.8	U
GOT	13	IU/ℓ	CEA	1.0	ng/ml
GPT	9	IU/ℓ	AFP	5	ng/ml
ALP	198	IU/ℓ	CA19-9	7	ng/ml
LAP	29	IU/ℓ	DUPAN-2	152	U/ml
γ-GTP	20	IU/ℓ	SPAN-1	14	U/ml
LDH	278	IU/ℓ	Elastase-1	275	ng/dl
T-Bil	0.61	mg/dl			

上部消化管造影X線検査：胃体上部から前庭部の大彎側に，外方からの圧排像を認めた．粘膜像には変化を認めなかった（**Fig. 1**）．

下部消化管造影X線検査：大腸全長にわたり，異常を認めなかった．

腹部超音波検査：左上腹部に隔壁を伴った嚢胞性腫瘤を認めた（**Fig. 2**）．

腹部CT検査：腫瘤は胃壁と連続性を認め，肝臓，膵臓と接していたがその境界は明瞭であった．腫瘤は，嚢胞性の部分と充実性の部分を認めた（**Fig. 2**）．

腹部血管造影X線検査：腹腔動脈からの選択的造影を行った．右胃動脈は著明に拡張し，その末梢にhypervascular areaを認め，その右下方に接して，血管の圧排像と無血管野を認めた．血管造影検査上，腫

＜1994年2月9日受理＞別刷請求先：菅野　雅彦
〒113　文京区本郷2－1－1　順天堂大学第1外科

Fig. 1 Upper gastrointestinal series revealed the submucosal lesion at the greater curvature of the stomach.

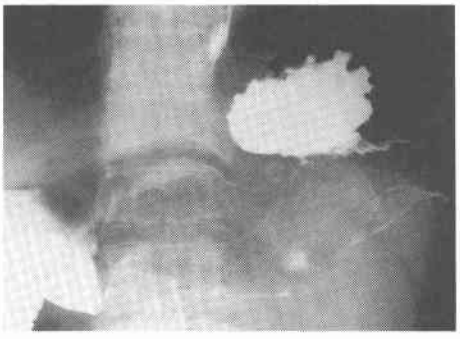

Fig. 2 Abdominal US showed the cystic pattern with septum. Abdominal CT scan showed the tumor in which cystic and enhanced solid pattern existed. (upper: Adbominal US, lower US, lower: Abdominal CT scan)

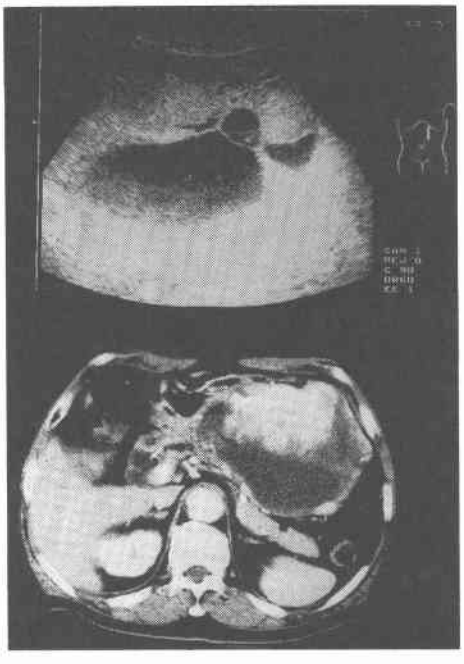

瘍は12cm×10cmで胃体部大彎側に存在し，右胃動脈を栄養血管とする胃壁内から発生した一部嚢胞状を呈する腫瘍と診断した（**Fig. 3**）.

穿刺細胞診：超音波下で腫瘍を確認しながら穿刺胞診を施行した．結果はClass IIであった．

手術：以上の検査より，確定診断が得られなかったが，胃粘膜下腫瘍が最も強く疑われた．平成4年3月

Fig. 3 Angiography demonstrated the hypervascular tumor which was supplied by the right gastic artery.

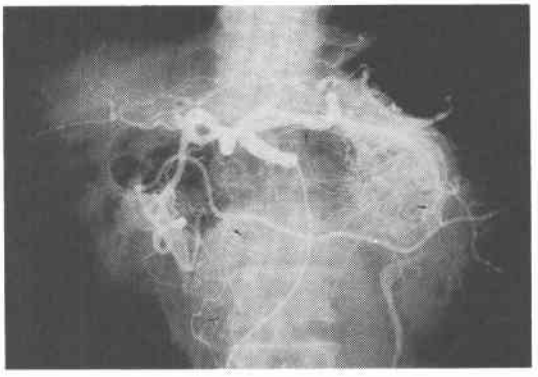

Fig. 4 The tumor consisted of cystic lesion containing bloody fluid and grayish solid lesion.



23日開腹手術を施行した．

手術所見：上腹部正中切開にて開腹した．大網によって被覆された手拳大の腫瘤が，胃体中部大彎から壁外性に発育していた．腫瘍は被膜に覆われ，被膜は胃の漿膜に連続していた．他臓器への癒着，浸潤はなく，明らかなリンパ節の腫脹も認められなかった．このような術中所見と術前の穿刺細胞診の結果がClass IIであったことより胃壁から発育した良性腫瘍として，腫瘤摘出術を行った．

摘出標本：腫瘤は被膜におおわれ，大きさは13×10×9cm，重量は960gであった．割面では，中心部に出血，壊死が強く，全体的に血管が豊富で，血性貯留物を含む嚢胞性部分を認め，周辺部を中心に灰白色の充実性部分を認めた（**Fig. 4**）.

病理組織学的所見：H・E染色では，紡錘形ないし楕円形の胞体が比較的明るい．楕円形の核を有する腫瘍細胞がみられた．これらは扁平な正常の内皮細胞を持

Fig. 5 The capillary channels surrounded by and enclosed within nets and masses of spindle-shaped tumor cells. The typical stag-horn configuration was observed. (upper: HE staining ×200, lower: silver staining ×100)

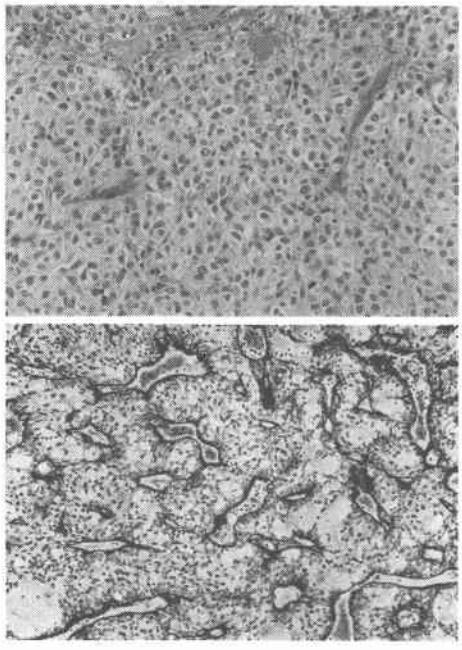

ち，扁平に開いた血管腔の周囲に増殖していた．軽度の cell atypia をみるが，mitotic activity の増強は認められなかった．鍍銀染色では，腫瘍細胞が血管内皮を包む結合組織鞘の外側に増殖し，微細な細網繊維に取り囲まれていた．多数の毛細血管は，増殖した腫瘍細胞の圧迫のため，いわゆる“staghorn”様の形状を呈した（**Fig. 5**）．

免疫染色下で観察すると腫瘍細胞は，中胚葉系細胞のマーカーである Vimentin は陽性で，神経系細胞のマーカーである S-100蛋白は陰性，血管内皮細胞のマーカーの Factor Ⅷも陰性であった．

診断：以上の所見より本腫瘍は胃より発生した血管周皮腫と診断した．

経過：術後の補助化学療法，放射線療法は施行しなかった．術後14か月を経過しているが，再発の徴候はない．

考　察

Stout ら[1]は，1942年691例の血管系腫瘍を報告した．その中で9例が Zimmermann[2]が記載した周皮細胞(capillary pericyte)から発生する腫瘍と考えられ，その組織学的特徴から，血管周皮腫（hemangiopericytoma）と命名された．この腫瘍はまれで，その発生頻度は血管性腫瘍の1.3～4.7%にすぎない[1)3)]．この腫瘍は毛細血管の存在するあらゆる部位から発生するが，下肢，後腹膜，骨盤腔からの発生が多く，腹腔内臓器からの発生の報告は少ない[4)5)]．Palmer[6]は胃血管性腫瘍93例について報告しているが，そのうち本腫瘍は1例，1.1%であった．

本邦における胃原発のこの腫瘍の報告は，1959年染谷ら[7]が第1例目を報告して以来，自験例を含め16例が報告されてきた[7)~20)]（**Table 2**）．これら16例は，男8例，女7例，不明1例，年齢は18～74歳で50歳代が6例と最も多かった．また発生部位については，胃のあらゆる部位からの発生の報告がされているが，胃体部が9例と最も多かった．これらの胃壁の発生層についての詳細な報告はない．自験例は，手術所見などより漿膜下層より発生したと考えられた．

臨床症状は上腹部腫瘤が6例，心窩部痛が5例と多く，吐下血も4例にみられた．CT や血管造影検査は腫瘍の局在診断には有用であるが，質的診断については各種画像診断を駆使しても難しいことが多い．報告例をみても術前診断は種々であり，自験例と同じように質的診断が困難なものが多かった．

治療は胃切除を施行したものが9例，腫瘤摘出例が自験例を含め3例であった．一般的に本腫瘍は生物学的に悪性を示すこともあり，外科的に十分広範に切除することが治療の原則とされている[21]．自験例は術前の穿刺細胞診の結果が Class II であったことと術中所見から悪性とは考え難く，quality of life を考え腫瘤摘出術を施行した．また，mitotic activity の増強が認められなかったため，悪性度が低いと考えられ，腫瘤摘出術で十分と考えられた．しかし，さらに十分な経過観察が必要であると考えられる．

確定診断は病理組織学的診断が必要不可欠とされている．特徴的な所見は鍍銀染色で，すべての腫瘍細胞が reticulin sheath の外側に存在していることである[22]．

本腫瘍の予後について Backwinkel ら[5]は，224例を集計し，50%が悪性であり，再発率は52.2%だが，発生部位により異なり，中枢神経系では80%，筋肉では50%，肺，縦隔では1年以内に36.3%が再発すると報告している．

胃原発のこの腫瘍の予後には，前述したように報告例は数少ないが，遠隔成績でみるかぎりでは臨床上悪

Table 2 Cases of hemangiopericytoma of the stomach reported in the literature in Japan.

Case	Author	Sex/Age	Symptoms	Preoperative Diagnosis	Location*	Tumor Size	Operation	Prognosis (Lenght of Follow-up Period)
1	Sometani[7]	M/57	*	*	A	4.5×3×6.5cm	Tumor resection	* (*)
2	Uegaki[8]	M/18	Epigastralgia	*	M	Walnut sized	*	NR (6 yr.)
3	Uegaki[8]	F/37	Hypochondriac mass	*	A	Fist sized	*	NR (4 yr.)
4	Kaneyuki[9]	F/28	Melena	*	A	Hen-egg sized Walnut sized	Gastrectomy	NR (6 mo.)
5	Takao[10]	*/53	Epigastralgia Hematemesis	Gastric cancer	M	Little finger's Head sized	Gastrectomy	NR (*)
6	Kimura[11]	M/44	Epigastralgia	Giant ulcer or Gastric cancer	C	18×18×3cm	Proximal gastrectomy	* (*)
7	Kawa[12]	F/54	Epigastralgia	Duodenal ulcer	M	Over fist sized	Gastrectomy	* (*)
8	Takenaka[13]	F/38	Epigastralgia	Submucosal tumor	M	2.3×0.8×2.5cm	Tumor resection	NR (11 mo.)
9	Kudo[14]	F/66	Abdominal mass	Cystic tumor	M	1000g	Gastrectomy	NR (*)
10	Horie[15]	M/52	Abdominal mass	Submucosal tumor	M	20×20×15cm	Proximal gastrectomy	NR (18 mo.)
11	Hasimoto[16]	M/50	Right back pain Body weight loss	Malignant thymoma	*	*	Tumor resection	Death (2.5 mo.)
12	Nakagawa[17]	M/39	Abdominal mass	Cystic tumor	M	13×9×6cm	Gastrectomy	NR (13 mo.)
13	Hiraishi[18]	M/71	Hypochondriac mass Melena	Leiomyosarcoma	*	*	Gastrectomy	* (*)
14	Joshita[19]	F/53	*	Submucosal tumor	*	38×39×16cm	Gastrectomy	* (*)
15	Kikuchi[20]	F/49	Melena	*	M	*	Surgery**	* (*)
16	Our case	M/74	Abdominal mass	Submucosal tumor	M	13×10×9cm	Tumor resection	NR (14 mo.)

* : unknown NR : No recurrence
* : accoding to 12th edition The General Rules for the Gastric Cancer Study in Japan
** : not described in details

性例は，橋本ら[16]の肺転移を来し剖検によって本症と診断された1例のみであった．また，鈴木ら[21]は，本腫瘍の予後について発生部位により差異を認め，胃に原発したものは，他の発生部位に比べ予後が良く，特殊例として報告いている．これらのことより，胃原発のこの腫瘍は，悪性度が低いと考えられる．

しかし，術前診断の困難さや，組織学的にも良悪の鑑別が困難であること，組織学的に良性であっても臨床上悪性となる可能性も否定できないことなど[23]から，長期にわたる注意深い経過観察が必要であると考えられる．

稿を終えるにあたり，病理組織学的検討を頂きました公立葛南病院，病理検査部松本俊治先生に感謝いたします．

文　献

1) Stout AP, Murray MR: Hemangiopericytoma. A vascular tumor featuring Zimmermann's pericytes. Ann Surg 116：26—33, 1942
2) Zimmermann KW: Der feinere Bau der Blutcapillaren. Z Anat Entwicklngstesch 68：29—48, 1923
3) Auguste LJ, Razack MS, Sako K: Hemangiopericytoma. J Surg Oncol 120：260—264, 1982
4) Enzinger FM, Smith BH: Hemangiopericytoma. An analysis of 106 cases. Hum Pathol 7：61—82, 1976
5) Backwinkel KD, Diddams JA: Hemangiopericytoma. Report of a case and comprehensive review of the literature. Cancer 25：896—901, 1970
6) Palmer ED: Benign intramural tumor of the stomach. A review with special reference to gross pathology. Medicine 30：81—181, 1951
7) 染谷　守，高木国夫，太田邦夫：胃に発生した所謂Hemangiopericytoma (Stout)の1例に就いて．日外会誌　60：1710—1711, 1959
8) 上垣恵二，稲垣秀生，田島芳雄ほか：胃の稀有なる血管性腫瘍．日臨外医会誌　25：91—92, 1964
9) 兼行俊博：胃に発生した血管外被細胞腫 Hemangiopericytoma の1例．日外宝　35：177—182, 1966
10) 高雄哲郎，服部龍夫，服部義則ほか：興味ある胃肉腫の1例(胃に発生した Hemangiopericytoma の1例．日外会誌　60：585, 1987
11) 木村正方，角田秀雄，田辺靖彦：胃に発生した Malignant Hemangiopericytoma の1例．癌の臨

15：1067—1070，1969
12) 川　清隆，浜中良郎，服部　洋ほか：胃血管外被腫を思わせる1例について．日外会誌　71：1699—1700，1970
13) 竹中正治，安達秀雄，遠藤昭穂ほか：胃血管外被細胞腫の1例．外科診療　14：93—96，1972
14) 工藤哲也，大畠元宏，橋本敏雄ほか：胃のHemangiopericytomaの1例．日外会誌　74：499，1973
15) 堀江　泰，岡西　茂，田村　元ほか：胃血管外被細胞腫の1例．日癌治療会誌　10：53—55，1975
16) 橋本信行，大畑正昭，飯田　守ほか：肺転移を来たし剖検によって胃原発と診断したHemangiopericytomaの1例．肺癌　20：323，1980
17) 仲川房幸，葛城正巳，伊藤伸一ほか：胃に発生した胃外性に発育したHemangiopericytomaの1例．画像診断　4：1076—1089，1984
18) 平石久美子，安積正作，芦名謙介ほか：胃原発性の悪性血管外被細胞腫の1例．日医放線会誌　47：1219，1987
19) Joshita T, Itoh H, Hosomura Y et al: A case of hemangiopericytoma.日臨電顕会誌　20：688—689，1987
20) 菊池英明，広瀬憲一，高橋　達ほか：胃原発Hemangiopericytomaの1例．日消病会誌　88：2324，1991
21) 鈴木　博，佐藤孝臣，小野寺時夫ほか：血管周皮腫(Hemangiopericytoma)—自験例と本邦報告86例の文献的考察—．癌の臨　22：890—898，1976
22) 荻原義郎，山際祐史：軟部腫瘍．古屋光太郎 編．整形外科Mook，38.金原出版，東京,1985，p274—280
23) 奥村　徹，中野博重，白鳥常男：のう胞を伴った胃原発性血管周皮細胞腫の1例．消外　8：1529—1533，1985

A Case of Hemangiopericytoma of the Stomach

Masahiko Sugano, Akira Ishigro*, Makoto Koide* and Noboru Sakakibara
First Department of Surgery, Juntendo University, School of Medicine
*Department of Surgery, Katunan Municipal Hospital

Hemangiopericytoma was first reported by Stout et al. in 1942, as a neoplasm which originated from pericytes. A case of hemangiopericytoma originating from the stomach an extremely rare neoplasm, is reported. Only 16 cases, including this case, have been reported in Japan. A 74-year-old man was admitted to our hospital with a complaint of abdominal mass. A UGI series revealed a lesion like a submucosal tumor at the greater curvature of the stomach. Abdominal US and CT scan showed the tumor with a cyst in the left upper abdominal area. Angiography demonstrated that the tumor was supplied by the right gastric artery. Laparotomy was performed. The tumor was covered by the major omentum and continued from the gastric wall. There was no adhesion around the tumor and no invasion to other organs, the regional lymph nodes were not affected. The tumor was histologically diagnosed as hemangiopericytoma. Recurrence and metastasis have not been noted for 14 months.

Reprint requests: Masahiko Sugano　First Department of Surgery, Juntendo University, School of Medicine
2-1-1 Hongo, Bunkyo-ku, Tokyo, 113 JAAPN