日消外会誌　27（8）：1989～1993，1994年

十二指腸後壁潰瘍穿孔による後腹膜膿瘍の1治験例

国立療養所津山病院外科
鈴鹿伊智雄　塚崎　高志　菅田　汪

患者は15歳の男性．家族歴に十二指腸潰瘍あり．2年前より多発性胃十二指腸潰瘍および幽門部狭窄の治療中であったが，嘔吐，右側腹部痛のため当科初診．急性虫垂炎と診断し，虫垂切除術施行．術後，発熱，幽門部閉塞のため再開腹し，十二指腸後壁潰瘍穿孔による後腹膜膿瘍（以下，本症と略記）を認めた．幽門側胃切除術とBillroth II法による再建術，およびドレナージを施行したが，十二指腸球部は瘢痕化が著明で，潰瘍穿孔部を切除しえなかった．術後，潰瘍穿孔部閉鎖を期待し血液凝固第XIII因子製剤を使用した．本症の報告は少なく，過去30年間に自験例を含め17例（本邦2例，欧米15例）であった．それらのうち術前に潰瘍の既往を認めたものは7例（41.2%）に過ぎず，術前診断がなされたのは3例（17.6%）のみであり，約半数が死亡していた．他の原因による後腹膜膿瘍と異なり，本症は消化液が後腹膜腔に流入するため，本症の見落としおよび治療の遅れは致命的となる．

Key words: duodenal ulcer, perforation, retroperitoneal abscess

はじめに

十二指腸前壁の潰瘍が穿孔し，汎発性腹膜炎に到ることは日常診療上よく遭遇するが，十二指腸後壁潰瘍の穿孔は珍しく，穿孔しても周囲の組織によって被覆されるため後腹膜腔に膿瘍を形成することはまれである[1]．最近われわれは十二指腸後壁潰瘍穿孔による後腹膜膿瘍（以下，本症と略記）を治癒せしめたので，若干の文献的考察を加えて報告する．

症　例

患者：15歳，男性

主訴：右側腹部痛

既往歴：特記すべきことなし．

家族歴：父方祖父，父親および母親に十二指腸潰瘍の既往歴あり．

現病歴：1989年10月（13歳）より多発性胃十二指腸潰瘍および幽門部狭窄のため，近医にて保存的治療を受けていた．1991年12月21日夜に嘔吐，翌22日に右側腹部痛出現し，精査加療目的にて当科へ紹介入院となった．

入院時現症：身長165cm，体重55kg．栄養状態は良好．血圧120/70mmHg，脈拍87/min，体温37.8°C．表在リンパ節腫脹を認めず，心肺に異常を認めなかった．腹部は平坦で，右側腹部（McBurney点のやや頭側）に軽度の圧痛，Blumberg徴候，筋性防御を認めた．また右季肋部にもごく軽度圧痛を認めた．

入院時検査所見：白血球は17,500と著明に増加し，また軽度の脱水を認めたが，生化学検査および尿検査に異常所見は認めなかった．

腹部単純X線写真（立位正面像）：幽門部狭窄のため拡張した胃と，狭窄部より肛門側で拡張した十二指腸下行脚のガス像を認め，その内側にniveauを認めたが，右横隔膜下にfree airを認めず，穿孔性腹膜炎を否定した（**Fig. 1**）．

以上より，急性虫垂炎を疑い手術を施行したが，虫垂に炎症はなく，回腸盲腸の憩室炎なども認めなかった．後腹膜の異常を認めず，閉腹した．

術後，38～39°Cの発熱と嘔吐が続き，上部消化管X線撮影にて幽門部の完全閉塞を認め，通過障害の解除と腹腔内精査のため，12月27日，再開腹を施行した．

再手術所見：上行結腸内側の後腹膜に膿瘍を認め，内容は膿性胆汁であった（**Fig. 2**）．膿瘍は潰瘍により瘢痕狭窄を来した十二指腸球部背側に通じ，十二指腸後壁潰瘍穿孔による後腹膜膿瘍と診断した．十二指腸球部は剝離が困難であったため，球部背側の穿孔部を切除せず幽門側胃切除を行い，Billroth II法で再建した．膿瘍内を生食で洗浄した後，シリコンドレーンを膿瘍内とWinslow孔に挿入し，閉腹した．

術後経過：術後，膿瘍内に挿入したドレーン（落差吸引）から200～300ml/日の胆汁排液が続いた．血漿中

＜1994年3月2日受理＞別刷請求先：鈴鹿伊智雄
〒760　高松市番町5－4－16　香川県立中央病院外科

Fig. 1 Plain abdominal X-ray film in the standing position on admission shows abnormal gas with niveau (arrow) on the medial side of the gas in the 2nd portion of the duodenum.

Fig. 2 Surgical findings; The retroperitoneal abscess is found on the medial side of the ascending colon.

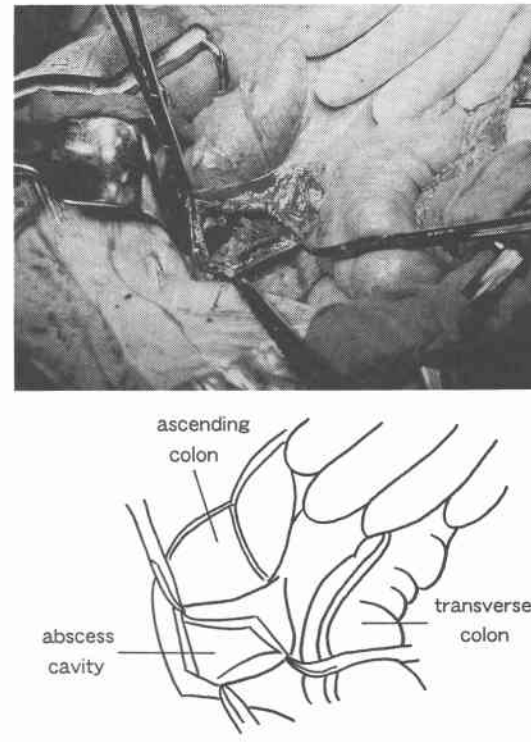

の血液凝固第XIII因子を測定したところ，40%未満と著明に減少しており，十二指腸穿孔部の閉鎖を期待し，1月8日（第12病日）より血液凝固第XIII因子製剤フィブロガミン®3Aを4日間投与した．その後XIII因子は70～110%の正常域まで増加するとともに，徐々にドレーンからの胆汁排出も減少し，1月16日（第20病日）にドレーンを抜去し，1月28日（第32病日）に退院した．

考　察

十二指腸潰瘍は日常診療においてありふれた疾患であり，日本人の男女別十二指腸潰瘍有病率は男性1.07%，女性0.87%で，年齢別では30歳台および70歳以上に多い[2]．また，小児の十二指腸潰瘍は遺伝的要因の関与が大きく，自験例のように家族歴で両親，特に父親が潰瘍の既往を持つものが多い[3]．

後腹膜膿瘍の原因で最も多いのは腎盂腎炎であるが[4]，十二指腸潰瘍の後腹膜穿孔によるものは，Altemeierらが後腹膜膿瘍189例を検討したところ2例（0.95%）であったという[5]．十二指腸潰瘍が後腹膜に穿孔し膿瘍を形成する頻度は，十二指腸潰瘍があまりにもありふれた疾患であるために正確な数値を求めることは困難である[1]．

最近30年間の本症の報告例は，自験例を含め本邦2例，欧米15例に過ぎなかった（**Table 1**）[1)4)6)~14)]．年齢は15歳から75歳，平均53.8歳で自験例が最も若く，性差は男性12例，女性5例と男性に多い傾向にあった．術前に消化性潰瘍の既往を認めたものは7例(41.2%)であった．

臨床症状は15例（88.2%）に腹痛，11例（64.7%）に嘔吐，10例（58.8%）に発熱を認めた．腹痛の部位は心窩部，右上腹部または右下腹部であった．腹痛は圧痛を伴い，Blumberg signや筋性防御を伴うことは少ないが，急性虫垂炎と誤診した症例が自験例を含めて6例（35.3%）あった．

本症に特異的な検査所見はないが，後腹膜腔のniveauを伴ったfree airが診断の一助となる[4]．自験例でも入院時の腹部単純X線写真において，十二指腸下行脚のガス像の内側にniveauを伴った膿瘍内のfree airを認めるが，術前は腸内ガスと認識していた．

上部消化管X線撮影にて十二指腸潰瘍部から後腹

Table 1 Cases of retroperitoneal perforation of duodenal ulcer during the past 30 years

Case	Age	Sex	History of ulcer	Preoperative diagnosis	Postoperative diagnosis	Operation	Prognosis	Author	Year
1	62	M	positive	acute appendicitis	postbulbar ulcer with retrocecal abscess	gastrectomy, catheter duodenostomy, gastrojejunostomy, retrocecal drainage	survived	Britt	1966
2	58	F	unknown	left retrocolic abscess	left retrocolic abscess	loop colostomy, abscess drainage	died	Hashmonai	1971
3	64	F	negative	acute appendicitis	retrocecal abscess	appendectomy, abscess drainage	died	Hashmonai	1971
4	48	M	positive	chronic duodenal ulcer	retroperitoneal malignancy	laparotomy	died	Hashmonai	1971
5	75	M	positive	incarcerated right inguinal hernia	retroperitoneal perforation of duodenal ulcer	closure of the perforation	died	Hashmonai	1971
6	44	M	positive	acute duodenal ulcer	retroperitoneal abscess	retroperitoneal drainage	survived	Wulsin	1972
7	61	M	positive	pancreatic pseudocyst, gallstones	retroperitoneal abscess	retroperitoneal drainage	died	Wulsin	1972
8	26	M	negative	tuberculous peritonitis	intra-abdominal malignancy	laparotomy	died	Wulsin	1972
9	54	M	positive	perforated duodenal ulcer or appendicitis	retroperitoneal perforation of duodenal ulcer	distal closure of the stomach, duodenal drainage, gastrojejunostomy	died	Edmondson	1972
10	64	F	negative	perforated appendicitis	peritonitis of unknown origin	intraperitoneal drainage	died	Stirnemann	1972
11	64	M	unknown	acute appendicitis	duodeno-cutaneous fistula, duodenal ulcer	closure of the fistula, vagotomy, gastrojejunostomy, drainage	survived	Ferreira	1979
12	58	M	unknown	retroperitoneal perforation of duodenal ulcer	retroperitoneal perforation of duodenal ulcer	duodenogastric resection, retroperitoneal drainage	died	Catalano	1984
13	51	F	negative	peritonitis	retroperitoneal perforation of duodenal ulcer	closure of the perforation, gastrojejunostomy, abscess drainage	survived	Stürup	1985
14	58	M	negative	retroperitoneal abscess	retroperitoneal perforation of duodenal ulcer	wedge resection of duodenal ulcer, retroperitoneal drainage	survived	Imai	1986
15	52	F	negative	retroperitoneal perforation of duodenal ulcer	retroperitoneal perforation of duodenal ulcer	closure of the perforation, abscess drainage	survived	Jacob	1986
16	61	M	negative	retroperitoneal perforation of duodenal ulcer	retroperitoneal perforation of duodenal ulcer	retroperitoneal drainage (extraperitoneal treatment)	survived	Camilleri	1989
17	15	M	positive	acute appendicitis, pyloric stenosis	retroperitoneal perforation of duodenal ulcer	gastrectomy, gastrojejunostomy, retroperitoneal drainage	survived	Suzuka	1993

膜膿瘍腔への造影剤の漏出を認めれば診断は確実であるが，その方法で術前に診断が確定したのは上部消化管X線撮影を施行した8例中1例[11]（12.5%）のみであった．また，内視鏡にて十二指腸潰瘍穿孔を発見し，穿孔部から造影剤を注入して診断した1例[13]と，後腹膜膿瘍を経皮的に穿刺し造影剤を注入し，十二指腸への造影剤の流出により診断した1例[14]もあった．本症が術前診断できたのはその3例（17.6%）のみであった．全例に手術が施行されていたが，初回手術により診断されたのは4例[1)4)8)12)]（23.5%）に過ぎず，初回手術以後に診断されたのが自験例以外に3例[6)7)10)]あった．残る6例[1)7)9)]（35.3%）は剖検により診断されてい

た．また，5例[1)6)7)](29.4%)は，開腹し後腹膜膿瘍を発見してもその時点で十二指腸潰瘍穿孔によるものとは診断できていなかった．

本症は他の原因による後腹膜膿瘍と異なり，組織への刺激の強い胃酸や消化酵素が後腹膜腔に流入するために，膿瘍腔のドレナージのみでは治療として不十分であり，穿孔部を閉鎖することが不可欠である[1)]．術前術中（再手術を含む）に本症と診断できた9例のうち，6例（66.7%）が外科的に穿孔部を閉鎖していた．

Edmondsonは自験例のように外科的に穿孔部の閉鎖が困難な症例に対し，胃液の膿瘍腔への流入を阻止するために，胃切除およびBillroth II法による再建が望ましいと述べている[8)]．一方，Camilleriは腹腔の汚染を避けるため，経後腹膜アプローチにより膿瘍腔のドレナージ，洗浄を行い，潰瘍穿孔部はcimetidineにより治癒せしめ，潰瘍の急性期には開腹するべきではないと述べている[14)]．

自験例はEdmondsonが述べているように胃切除およびBillroth II法による再建を施行し，胃液の膿瘍腔への流入は外科的に阻止した．しかし，十二指腸球部の切除ができなかったために胆汁，膵液の膿瘍腔への流入は穿孔部を通じて術後も続いた．血液凝固第XIII因子製剤フィブロガミン®は血漿XIII因子活性低値の場合の縫合不全や瘻孔に対して治癒効果があり[15)]，十二指腸穿孔部の閉鎖にも有効ではないかと考え，使用した．

予後は17例中9例（52.9%）が死亡と非常に悪いが，1980年代以後に限ると生存率が6例中5例（83.3%）と向上している．これは最近の画像診断の進歩や抗生物質，抗潰瘍剤などの進歩が大きく寄与しているものと考えられる．しかし，本症の見落としおよび治療の遅れは致命的となり[1)]，本症を原因不明の後腹膜膿瘍と誤診し死に至らしめた例は少なくないと思われる．まず本症の存在を知ることが何よりも肝要である．

本論文の要旨は第41回日本消化器外科学会総会（1993年2月，神戸）において発表した．

文　献

1) Hashmonai H, Abrahamson J, Erik D et al: Retroperitoneal perforation of duodenal ulcers with abscess formation, Report of four cases and survey of literature. Ann Surg **173**: 409—414, 1971
2) 五ノ井哲朗：疫学．井村裕夫，尾形悦郎，高久史麿ほか編．消化性潰瘍．山村雄一，吉利　和監修．最新内科学大系．第42巻．中山書店，東京，1991, p14—25
3) Robb JDA, Thomas PS, Orszulok J et al: Duodenal ulcer in children. Arch Dis Child **47**: 688—696, 1972
4) Stürup J, Raahave D: Retroperitoneal perforation of duodenal ulcer. Ann Chir Gynaecol **74**: 299—300, 1985
5) Altemeier WA, Alexander JW: Retroperitoneal abscess. Arch Surg **83**: 512—524, 1961
6) Britt LG, Wolf RY: Postbulbar ulcer with retrocecal abscess, A case report. Arch Surg **92**: 98—100, 1966
7) Wulsin JH: Peptic ulcer of the posterior wall of the stomach and duodenum with retroperitoneal leak. Surg Gynecol Obstet **134**: 425—429, 1972
8) Edmondson HT, Terry Jr DB: Retroperitoneal abscess from posterior perforation of duodenal ulcer. J Med Assoc Ga **61**: 374—375, 1972
9) Stirnemann H: Duodenalgeschwür mit freiem retroperitonealem Durchbruch. Ther Umsch **29**: 44—47, 1972
10) Ferreira V, Garcia-Lisbona JR, Martinez A et al: Perforation rétro-péritonéale d'un ulcère du duodénum. Ann Chir **33**: 117—119, 1979
11) Catalano D, Troianiello B: Left side abdominal abscess from a retroperitoneal perforation of a duodenal ulcer. Fortschr Röntgenstr **141**: 111—113, 1984
12) 今井信介，大見良裕，城戸泰洋ほか：十二指腸潰瘍穿孔による後腹膜膿瘍の1治験例．神奈川医会誌 **13**: 71—72, 1986
13) Jacob BG, Richter WO, Sauerbruch T: Pankreatitis als Fehldiagnose eines gedeckt perforierten Ulcus duodeni mit Ausbildung eines retroperitonealen Abszesses. Internist **27**: 124—126, 1986
14) Camilleri L, Lointier P, Pezet D et al: Perforation rétropéritionéale d'un ulcère duodénal responsable d'un abcès. Ann Chir **43**: 388—390, 1989
15) 第XIII因子研究会：難治性創傷治癒不全患者に対するXIII因子の治療効果，第二報．最新医 **36**: 2496—2505, 1981

A Case of Retroperitoneal Abscess from Posterior Perforation of Duodenal Ulcer

Ichio Suzuka, Takashi Tsukazaki and Hiroshi Sugata
Department of Surgery, National Sanatorium Tsuyama Hospital

A 15-year-old boy who had been treated medically for multiple gastroduodenal ulcers and pyloric stenosis for 2 years was hospitalized because of vomiting and pain in the right lateral abdominal region. His parents and grandfather had also suffered from duodenal ulcers. He was diagnosed with acute appendicitis, and appendectomy was performed. Thereafter, he developed a high fever and pyloric obstruction. A second laparotomy was performed, and retroperitoneal abscess due to posterior perforation of the duodenal ulcer was found. Because of remarkable fibrotic change of the bulbus, distal gastrectomy without resection of the perforated duodenal ulcer, gastro-jejunostomy (Billroth II), and abscess drainage were performed. Blood coagulation factor XIII-concentrate (Fibrogammin®) was administered in expectation of closing of the perforation. This case is rare, as only 17 similar cases (2 Japanese and 15 non-Japanese cases), including our case, have been reported in the literature during the past 30 years. In 7 cases (41.7%), a past history of peptic ulcer was recognized preoperatively, 3 cases (17.6%) were correctly diagnosed preoperatively, and approximately half the cases died from this event. Unlike other retroperitoneal abscesses, those from perforation of a duodenal ulcer have an influx of digestive fluid into the retroperitoneum, so that misdiagnosis or delayed therapy of this even can be fatal.

Reprint requests: Ichio Suzuka Department of Surgery, Kagawa Pref. Central Hospital
5-4-16 Ban-cho, Takamatsu City, 760 JAPAN