日消外会誌　27（8）：1994～1998，1994年

肝内結石に併発した肝臓悪性線維性組織球腫の1例

藤沢市民病院外科
国崎　主税　　小林　俊介　　城戸　泰洋　　高橋　利通
山内　　毅　　金村　栄秀　　笠岡　千孝

患者は73歳の女性で心窩部痛を主訴に来院し，腹部超音波検査，computed tomography，endoscopic retrograde cholangiopancreatography で肝左葉の肝内結石症と診断し手術を施行した．術中所見で肝左葉外側区域由来の腫瘍を認め，横隔膜と胃に浸潤していた．肝左葉外側区域切除術，胃噴門側・横隔膜合併切除術，胆嚢摘出術，総胆管切開 T チューブドレナージ術を施行した．病理組織学的には storiform pattern，異型多核細胞，α_1-antitripsin 陽性細胞などの所見から悪性線維性組織球腫（malignant fibrous histiocytoma：以下，MFH と略記）と診断した．術後5.5か月目に残肝再発により死亡した．MFH は軟部組織の悪性腫瘍中で最も多いとされているが，消化管原発の症例はまれであり，肝臓内間葉系細胞由来の MFH はわれわれが検索しえた範囲では17例であり，自験例が18例目とまれな症例であった．

Key words：　malignant fibrous histiocytoma, intrahepatic cholestasis

緒　言

悪性線維性組織球腫（malignant fibrous histiocytoma：以下，MFH と略記）は，1964年に O'Brien ら[1]により初めて報告され，四肢軟部組織に好発する腫瘍中最も多いとされている[2)3)]．その発生起源は組織球起源[4]と未分化間葉細胞起源[5]の2説が提唱されているが，いまだ一定の見解が得られていない．その発生臓器は軟部組織以外に消化管[6)7)]にも報告されているがまれとされている．今回，われわれは肝内結石を合併し肝左葉外側区域に原発した MFH を経験したので文献的考察を加え報告する．

症　例

患者：73歳，女性

主訴：心窩部痛

既往歴：50歳時，胆嚢結石症

家族歴：特記することなし．

現病歴：平成4年4月下旬から心窩部痛が出現し，近医を受診し上部消化管検査を行ったが異常所見なく投薬で経過観察となった．しかし，平成4年6月中旬に症状の増悪を認めたために藤沢市民病院外科を紹介された．

入院時現症：身長151.5cm，体重36.5kg，顔貌苦悶様，やや痩痩あり，血圧115/65mmHg，脈拍67/分・整，体温37.1°C，眼瞼結膜に貧血を認めるが黄疸なし，胸腹部に異常な理学的所見を認めなかった．

入院時検査所見：末梢血一般検査で赤血球数3.45×$10^6/\mu l$，ヘモグロビン値9.7g/dl と軽度の貧血を認め，白血球数は正常であった．生化学検査で total protein 5.9g/dl と軽度の低蛋白血症を認めた．血液凝固検査では prothrombin time 13.1s，activated partial thromboplastin time 41.2s と軽度延長を認めた．腫瘍マーカーの上昇は認めなかった．

腹部単純 X 線像：異常所見を認めなかった．

腹部超音波検査所見：肝左葉外側区域に acoustic shadow を伴う strong echo を認めた．肝内胆管の拡張は明瞭には認められず，外側区域は hypoechoic を示し腫大していた（矢頭印）．総胆管は径13mm と拡張し，胆嚢内に結石像を認めた（**Fig. 1**）．

腹部 computed tomography（以下，CT と略記）検査所見：肝左葉外側区域は低吸収域を示し，石灰化が散在していた．造影後には，低吸収域の density がやや上昇した．

Endoscopic retrograde cholangiopancreatography 検査所見：胆嚢内に円形の陰影欠損像を認めた（白抜き矢印）．総胆管の拡張と胆管内の陰影欠損像（矢頭印），および左右肝管分岐部から左肝管に陰影欠損像（矢印）を認め，末梢側は造影されなかった（**Fig. 2**）．

＜1994年3月2日受理＞別刷請求先：国崎　主税
〒251　神奈川県藤沢市藤沢2－6－1　藤沢市民病院外科

Fig. 1 Ultrasonographic findings. Strong echo with acoustic shadow was detected in left lobe. Lateral segment was slightly swelling and hypoechoic (arrowheads).

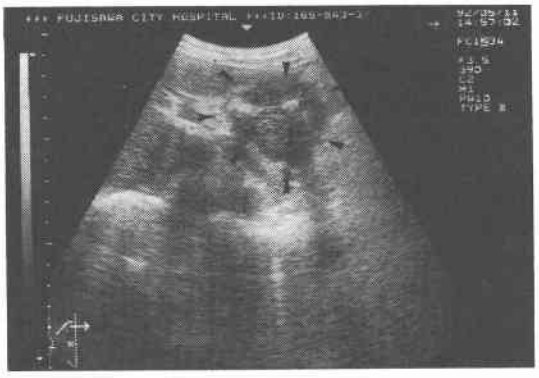

Fig. 2 Endoscopic retrograde cholangiopancreatographic findings. Round filling defect was found in the gall bladder (open arrow). Similarly, filling defect was found in common bile duct (arrowheads). Filling defect at bifurcation of intrahepatic bile duct was observed (arrows) and left hepatic bile duct was obstructed.

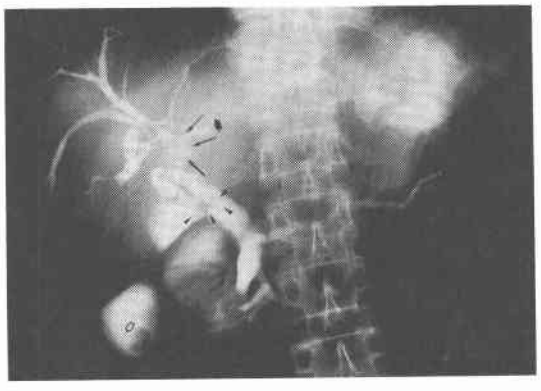

以上から左肝内結石症，総胆管結石症，胆嚢結石症と診断し1992年7月9日手術を施行した．

手術所見：上腹部正中切開にて開腹した．肝左葉は腫大し周囲には2cm大の結節状腫瘤が多数付着していた．また，腫瘤は胃噴門部後壁および左横隔膜に浸潤していた．肝内結石症に合併した胆管細胞癌と診断し肝左葉外側区域切除術，胃噴門側・横隔膜合併切除術，胆嚢摘出術，総胆管切開Tチューブドレナージ術を施行した．肉眼型は塊状型であり，H_1, St-L, 14.5×3.0×4.6cm, Eg, Fc (+), Sf (−), S_2 (stomach), N_1 (+), Vp_0, Vv_0, B_1, IM_0, P_0, TW (−), Z_0[8]

Fig. 3 Surgical specimen. above: size of left lobe was 148×35×55 mm with some nodules about 20×30×15 mm size were on the surface. Cut surface showed yellowish-white tumor occuping almost left lobe. Tumor directly invaded posterior wall of stomach. below: schema of resected specimen.

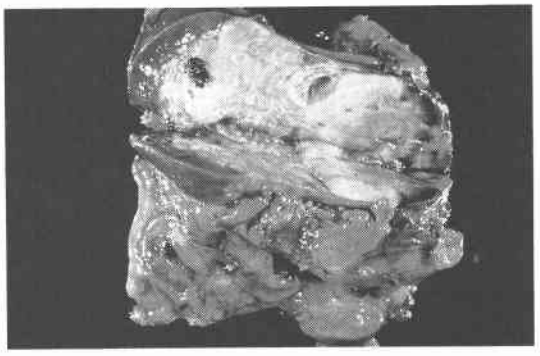

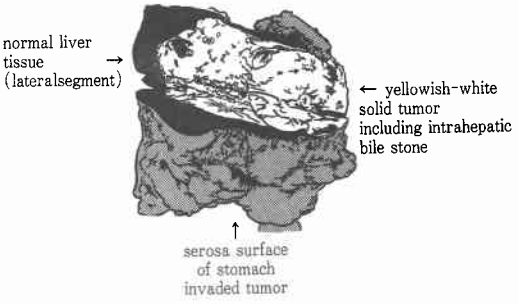

と判定した．T2, N1, M0でStage IIIと判定し，Hr1 (L), R_2で相対的治癒切除と判定した．

切除標本：肝左葉は148×35×55mm，表面には20×30×15mm大の結節状腫瘤が多数存在していた．割面では，黄白色腫瘤がほぼ左葉全体を占め，10×10×15mm大の黒色結石を2個認めた．腫瘤は胃噴門側後壁に浸潤していたが，胃粘膜はfold convergenceのみで潰瘍形成は認められなかった．胆嚢内には10×11×4mmの混成石1個，総胆管内には10×8×7mmの混成石1個認めた（**Fig. 3**）．

病理組織学的所見：紡錘型細胞がstoriform cartwheel patternを形成し，比較的核分裂像に乏しかった．多核巨細胞の出現と血管外皮細胞腫様の増殖や類上皮型平滑筋肉腫様の発育を示す部位も混在していた．また，胆管上皮の異型増殖を伴う部位も散見された．胃壁には漿膜側から固有筋層に至るまで紡錘型細胞が浸潤していた（**Fig. 4a, b**）．

免疫組織学的所見：酵素抗体法によりα_1-

Fig. 4 Pathological findings. Spindle shaped cell formed storiform cartwheel pattern and less mitotic figure was observed. Proliferation of giant cell, pericytoma and epitheloid leiomyosarcoma was slightlv observed. (H.E.: above ×100. below ×200)



Fig. 5 Immunohistochemical findings. Cytoplasmic immunoreactivity for α_1-antitrypsin was present (arrows). (×200)



antitrypsin, vimentin, lysozyme は陽性であった(**Fig. 5**). S-100蛋白は陰性であった.

以上から肝臓原発の MFH と診断した.

術後経過：平成4年12月24日急速な肝転移の進展増殖にて死亡した. 剖検は行わなかった.

考　察

MFH は1964年に O'Brien ら[1]によって初めて報告されて以来多くの報告があり, 悪性軟部組織腫瘍の中で最も多いとされている[2)9)]. その発生起源については組織球起源[4]と未分化間葉細胞起源[5]が有力とされてきたが, 従来, 組織球に特異的に免疫染色されるといわれてきた α_1-antitrypsin, acid phosphatase, NSE, Fc receptor などが MFH 以外の間葉系悪性腫瘍でも陽性となることが報告[10]され, むしろ未分化間葉細胞説が有力視されている. その組織像も, ① storiform pleomorphic type (60～70%), ② myxoid type (10～20%), ③ giant cell type (5～15%), ④ inflammatory type (5～10%), ⑤ angiomatoid type (1～3%) の5型に分類され[3], 多彩な像を示すとされている. 自験例も storiform pleomorphic type に属すると考えられるが, 脂肪芽細胞様細胞や血管外皮細胞腫様細胞などの出現を認め, さまざまな間葉系細胞に分化する stem cell にその起源があると考えられる. 全身軟部組織のいたるところに発生する MFH も消化管組織に発生することはまれとされており[6)7)], 特に肝臓に発生したという報告例は1985年に Conran[11]が報告して以来17例[12)~25)]にすぎず, 自験例が18例になる. その内訳は男性8例, 女性10例であり, 平均年齢は56.8±3.7歳であった. 画像診断上の特徴は CT で low density area, 超音波検査で hypoechoic を示す症例が多く, 血管造影像では avascular～hypervascular の症例まで一定していなかった. 軟部組織由来の MFH でも壊死や出血を反映し low density area や hypoechoic lesion を示す[26]ことを考えると, 肝臓由来の MFH でも同様と考えられた. 自験例でも CT と超音波検査でほぼ同様の所見を備えていた. 肝臓内での発生部位では左右差はなかった. 腫瘤の大きさは10cm以上の症例が10例であり, 最大径は23.5cm と大きなものが多かった. また, 自験例を含め6例が横隔膜に浸潤しており, 増大に伴い周囲臓器へ浸潤する傾向があった. これは腫瘤の特性に加え, 特徴的な自覚症状がなく, 発見が遅れる傾向にあることを示すと考えられた. また, 初診時3例は手術不能であり, 手術施行例も13例が術後1年以内に腫瘍死している. 組織学的所見は軟部組織由来の MFH と同様に storiform pleomorphic pattern がほとんどであり, α_1-

antitrypsin, α_1-antichymotrypsin, vimentin などの免疫組織化学検査で陽性を示す症例が多く診断の決め手となっていた．軟部組織由来の storiform pleomorphic type の2年生存率が60%でありその転移率が42%である[2]ことを考慮すると，肝臓由来の MFH は予後不良である．長期生存例を検討すると，4年生存例は inflammatory type，9年生存例は storiform pleomorphic type と，組織学的な相違による生存率に差はなかった．Katsuda ら[20]は，doubling time を30日と算出し，悪性度の高い腫瘤としている．さらに，抗癌剤が奏効した報告例はなく，肝臓由来の MFH はきわめて悪性度の高い腫瘤であると考えられた．自験例は，術前に肝内結石症とそれに伴う2次的な肝実質の変化と診断していたが，画像診断の甘さを痛感させられる症例であった．外科的切除が唯一の治療法と考えられる現時点では，適切な画像診断による迅速な診断と可及的に早い外科的切除が必要と考えられた．

稿を終えるにあたり，ご指導下さいました病理部長栗林宣雄博士に感謝します．

文　献

1) O'Brien JE, Stout AP: Malignant fibrous xanthoma. Cancer 17：1445—1455, 1964
2) Weiss SW, Enzinger FM: Mlignant fibrous histiocytoma—An analysis of 200 cases. Cancer 41：2250—2266, 1978
3) Enzinger FM, Weiss SW: Malignant fibrohistiocytic tumors, Soft tissue tumors. CV Mosby Co, St Louis, 1983, p166—198
4) Ozzello L, Stout AP, Murray MR: Cultural characteristics of malignant fibous xanthomas. Cancer 16：331—334, 1963
5) Fu YS, Gabbiani G, Kaye GI et al: Malignant soft tissue tumors of probable histiocyte origin (malignant fibrous histiocytomas), general considerations and electron microscopic and tissue culture studies. Cancer 35：176—198, 1975
6) James RW Jr, Kyriakos M, Katherine DK: Malignant fibrous histiocytoma of the stomach, a report and review of malignant fibrohistiocytic tumors of the alimentary tract. Arch Pathol Lab Med 112：251—258, 1988
7) Sapi Z, Papp I, Bodo M: Malignant fibrous histiocytoma of the esophagus, report of a case with cytologic, immunohistologic and ultrastructural studies. Acta Cytol 36：121—125, 1992
8) 日本肝癌研究会編：原発性肝癌取扱い規約．第3版．金原出版，東京，1992
9) 橋本　洋：悪性線維性組織球腫の臨床病理学的研究．福岡医誌　70：585—613，1979
10) Roholl PJM, Kleijne J, van Basten CDH et al: A study to analysis the origin of tumor cells in malignant fibrous histiocytoma, A multiparametric characterization. Cancer 56：2809—2815, 1985
11) Conran RM, Stocker JT: Malignant fibrous histiocytoma of the liver—A case report. Am J Gastroenterol 80：813—815, 1985
12) Alberti-Flor JJ, O'hara MF, Weaber F et al: Malignant fibrous histiocytoma of the liver. Gastroenterology 89：890—893, 1985
13) 中沢　功，木村　亮，鈴木良一ほか：肝原発悪性線維性組織球腫の1例．旭中病医報　7：354—358，1985
14) Fukayama M, Koike M: Malignant fibrous histiocytoma arising in the liver. Arch Pathol Lab Med 110：203—206, 1986
15) Vallent K, Lengyel G, Megyesi K et al: Primares malignes fibroses histiocytom der leber. Chirurg 58：352—354, 1987
16) Arends JW, Willebrand D, Blaauw AMM et al: Primary malignant fibrous histiocytoma of the liver—a case report with immunocytochemical observations. Histopathology 11：427—431
17) Honda H, Nakamura Y, Kajiwara T et al: Malignant fibrous histiocytoma of the liver. Comput Med Imaging Graphy 12：131—134, 1988
18) 落合　亨，大江安男，坂本裕史ほか：肝より発生したMFH（MALIGNANT FIBROUS HISTIOCYTO MA）の1例．道南医会誌　23：309—312，1988
19) 藤田昌宏，松井英夫，加藤志津夫ほか：肝臓原発の悪性線維性組織球腫．病院病理　6：79—79，1988
20) Katsuda S, Kawahara E, Matsui Y et al: Malignant fibrous histiocytoma of the liver: A case report and review of the literature. Am J Gastroenterol 83：1278—1282, 1988
21) 中島信久，宇根良衛，佐藤裕二ほか：肝原発悪性線維性組織球腫の1例．肝臓　31：337—341，1990
22) Humasaki K, Mimura H, Sato S et al: Malignant fibrous histiocytoma of the liver—A case report. Gastroenterol Jpn 26：666—673, 1991
23) Zornig C, Kremer B, Henne-Bruns D et al: Primary sarcoma of the liver in the adult. Report of five surgically treated patients. Hepatogastroenterology 39：319—321, 1992
24) Mcgrady BJ, Mirakhur MM: Recurrent malignant fibrous histiocytoma of the liver. Histopathology 21：290—292, 1992
25) Akifuji Y, Honjo I, Katayama S et al:

Malignt fibrous histiocytoma of the liver. A case report and review of the literature. Intern Med 31 : 284−288, 1992
26) Goldman SM, Hartman DS, Weiss SW : The varied radiographic manifestations of retroperitoneal malignant fibrous histiocytoma revealed through 27 cases. J Urol 135 : 33−38, 1986

Malignant Fibrous Histiocytoma Arising in the Liver Complicated with Intrahepatic Cholestasis

Chikara Kunisaki, Syunsuke Kobayashi, Yasuhiro Kido, Toshimichi Takahashi, Takeshi Yamanouchi, Eisyuu Kanemura and Chitaka Kasaoka
Department of Surgery, Fujisawa City Hospital

A 73-year-old woman was admitted to our hospital with the chief complaint of epigastralgia. Ultrasonography, computed tomography and endoscopic retrograde cholangiopancreatography revealed hepatolithiasis in the left lobe, choledocholithiasis and cholelithiasis. At surgery, a solid tumor arising in the left lobe of the liver and invading the left diaphragma and posterior wall of the stomach was detected in addition to the stones. Resection of the left lateral segment, fundic gastrectomy with partial resection of the left diaphragma, cholecystectomy and choledochotomy with T-tube drainage were performed under the diagnosis of cholangiocarcinoma. The tumor was pathologically diagnosed as malignant fibrous histiocytoma originating from the liver on the basis of the findings of the storiform pleomorphic pattern, atypical giant cells and cells positive for α_1-antitrypsin. She died 5.5 months after the operation because of recurrence in the residual liver. Malignant fibrous histiocytoma in the soft tissue is a common disease, but it rarely originates from the gastrointestinal tract and, very rarely arises in the liver. Our case is the 18th case in the literature.

Reprint requests: Chikara Kunisaki Department of Surgery, Fujisawa City Hospital
2-6-1 Fujisawa, Fujisawa City, 251 JAPAN