日消外会誌　27（8）：1999～2002，1994年

巨大大網嚢腫性リンパ管腫の1例

国立沼田病院外科，群馬大学第2外科*
川手　進　六本木　隆　大和田　進*

偶然に発見された巨大な大網嚢腫性リンパ管腫の1例を経験したので，若干の文献的考察を加えて報告した．患者は16歳の男性で，感冒様症状のため来院した際に，腹部の膨隆と波動を指摘され，精査加療のため入院した．腹部超音波および腹部CT検査で多房性の腫瘤を認め，大網嚢腫の診断で嚢腫剔出術を施行した．嚢腫は多房性で，大きさ32×23×15cm，重さ7,100gで，その表面は大網組織で覆われていた．病理組織学的に腫瘍は嚢腫性リンパ管腫であった．本症例は大網嚢腫の本邦報告例のうち最大であった．

Key words: omental cyst, abdominal cyst, cystic lymphangioma

はじめに

大網嚢腫は1852年Gairdner[1]の報告にはじまり本邦でも140余例が報告されているが，今回，偶然に発見された本邦最大の大網嚢腫性リンパ管腫の1例を経験したので，若干の文献的考察を加えて報告する．

症　例

患者：16歳，男性

主訴：なし．

家族歴：特記事項なし．

既往歴：特記事項なし．

現病歴：1993年2月中旬より感冒様症状があり，当院を受診した際に，腹部の膨隆と波動を指摘された．腹部超音波および腹部computed tomography（以下，CTと略記）検査で多房性の腫瘤を認めたため，3月精査加療目的で入院した．

入院時現症：身長172cm，体重66kgで栄養状態は良好であった．体温36.8°C，脈拍78/分，整で，血圧110/64mmHgであった．結膜に貧血や黄疸はなく表在リンパ節の腫脹もなかった．胸部理学所見に異常はなかった．腹部は全体にやや膨隆し波動をみとめた．神経学的所見に異常はなかった．

入院時検査所見：血液一般および生化学検査値に異常はなく，CRP，腫瘍マーカー（AFP 3.7ng/ml，CEA 0.5ng/ml，CA50 3.2U/ml，CA19-9 2U/ml未満，CA125 8U/ml未満，エラスターゼ1 120ng/ml）のいずれも正常範囲内にあった．

＜1994年4月13日受理＞別刷請求先：川手　進
〒371　前橋市昭和町3－39－15　群馬大学医学部第2外科

腹部X線検査で，腸管ガスが腹側と横隔膜下へ圧排されていた（**Fig. 1**）．注腸造影X線検査で，横行結腸が上方へ圧排されていた．腹部超音波検査上，腹部全体に隔壁を有する嚢胞性腫瘤を認めた（**Fig. 2**）．腹部CT検査で，腹部全体をしめる多房性の腫瘤を認め，肝臓・脾臓・腸管は圧排されていた．腫瘤内部CT値は

Fig. 1 Abdominal plain radiographic findings. A huge mass is seen in the center of the abdomen. Intestinal gas is compressed around the mass.

Fig. 2 Abdominal ultrasonographic findings. A huge hypoechoic mass with septums is seen.

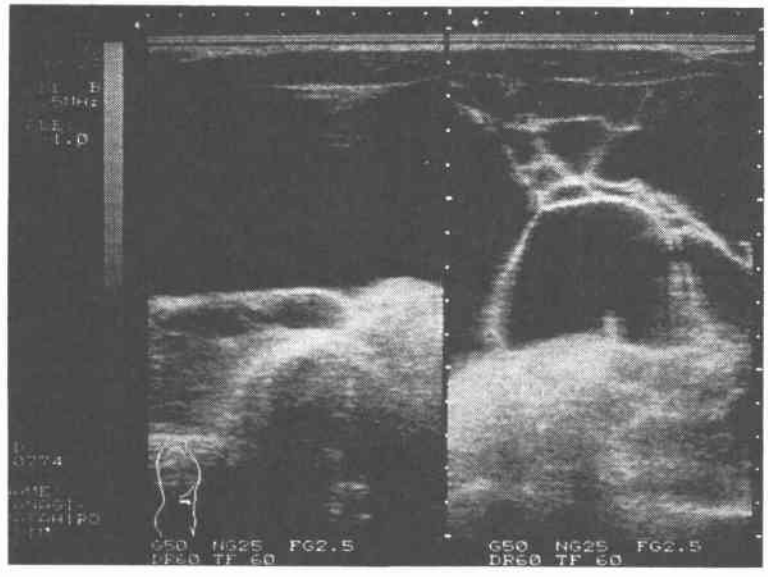

Fig. 3 Abdominal contrast-enhanced CT findings. A multilocular lowdense mass occupies almost all the abdominal cavity. All intestinal gas is seen behind the mass.

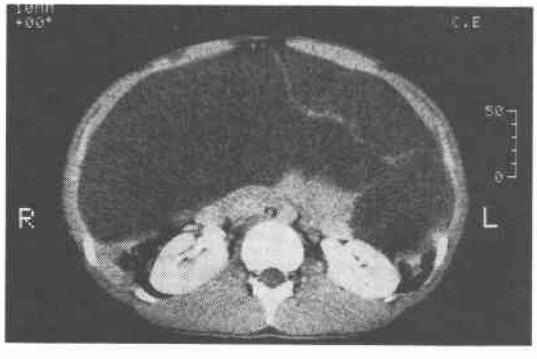

Fig. 4 Operative findings. A multilocular cystic tumor with clear reddish brown fluid occupies a large part of the abdominal and pelvic cavity.

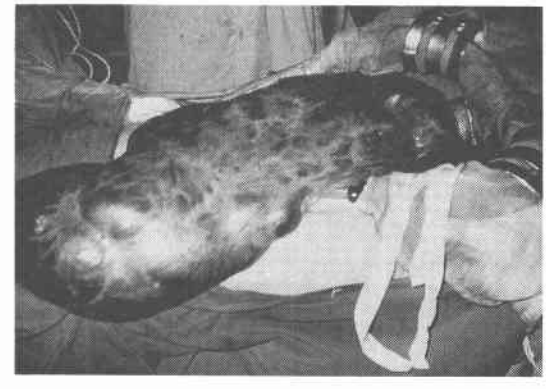

19～24HU であった (**Fig. 3**). ^{67}Ga シンチグラムで，腹腔内に明らかな集積は認められなかった．内視鏡的逆行性膵管造影で，膵管に走行異常は認められなかった．以上より，大網嚢腫と診断し，嚢腫による腹腔内臓器の圧迫と破裂の危険性から手術を施行した．

手術所見：腹部正中切開で開腹したところ，嚢腫はほぼ腹腔から骨盤内全体をしめる大きさで，多房性であり，内部に赤褐色透明な液体を貯留していた．また，その表面は大網組織で覆われていた (**Fig. 4**)．胃大彎側の約2/3に癒着していた以外には，周囲との癒着がなく遊離可能であったため，癒着部の胃漿膜筋層を合併切除し，腫瘤を一塊として摘出した．

摘出標本および病理組織学的所見：嚢腫は大きさ32×23×15cm，重さ7,100g であった．内容液は赤褐色で微濁状を呈し，沈渣ではコレステリン結晶がみられ，赤血球は1視野に多数，白血球は1視野に3個を認めたが，細菌はみられなかった．病理組織学所見上，脂肪織を含む血管結合織性の大網組織で，中に大小の不定形の拡張したリンパ管がみられた．また，一層の内皮細胞で被われた壁の増殖が認められ，リンパ球浸潤

Fig. 5 Histopathological findings of the tumor (H.E. ×100). The tumor is consisted of omental tissue. There are multiple cysts. The internal surface of the cysts is covered with single layered cells.

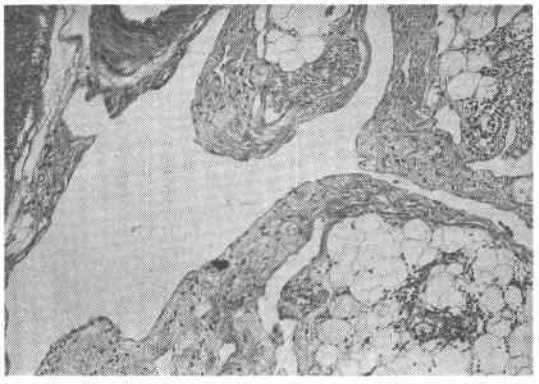

を伴っていた(**Fig. 5**). 以上より，病理組織学的に嚢腫性リンパ管腫と診断された.

術後経過：術後の経過は良好で,23日目に退院した. 術後9か月現在再発なく，外来通院中である.

考　察

大網嚢腫はどの年齢層にもみられるが，10歳未満が約68%を占める[2]. 男女比は，欧米では1対1.5で女性に多いのに対し，本邦では1.7対1と男性に多い[3]. 小野[4]は本症を，①リンパ嚢腫，②皮様嚢腫，③嚢腫様血管腫，④漿液性または粘液性嚢腫と，⑤大網膜の炎症性機転による嚢腫性変化，の5つに分類している. そのうち本邦報告例ではリンパ嚢腫が全体の約68%と最も多い[2]. 自験例は内容液の性状や病理組織所見より，リンパ嚢腫のうちの嚢腫性リンパ管腫に属するものと考えられる.

本症の発生機序には，リンパ管組織の発生障害説，組織の自律増殖を伴ったリンパ管新生物説，機械的閉塞によるリンパうっ滞説，リンパ節の嚢胞変性説や外傷説などがあるが，定説は今のところない[2)5)6)].

大網嚢腫の臨床症状は一般的に軽く，腹部手術時[7]や剖検時[8]に偶然発見されるものもある. 臨床症状の発現は嚢腫の位置，大きさ，隣接臓器との関連などによる. 嚢腫の増大に伴い腹部膨隆，腹痛，腹部腫瘤などの症状を呈するようになる. さらに胃腸症状，門脈圧迫症状，呼吸障害や排尿障害などを示す場合もある[2]. また，嚢腫の茎捻転や出血，破裂などにより急性腹症として発症することも少なくない[2)6)9)]. 本邦における大網嚢腫茎捻転の報告16例のうち，重量あるいは液量の記載のある11例の重さは50～1,500g（平均645g）であった. また，1980年以前には最大3,700gの報告[10]があるが，1981～1993年に2,000gを超える大網嚢腫は自験例を含め4例の報告をみるにすぎない. それらの症状は1例に腹痛も伴っていたものの4例とも腹部膨満であった（**Table 1**).

腹部単純X線写真で，びまん性陰影が腫瘤に一致して認められ，腸管ガスの圧排がみられることがある. Walkerら[11]は，腹部単純X線写真は診断確定に有用でないが腹部側面で腸管の前方に腫瘤が存在すれば大網嚢腫の可能性が大きいと報告している. 最近では，超音波検査およびCT検査が診断面で頻用されている. 自験例でも超音波検査およびCT検査で，多房性嚢腫を認め，これらの検査は，術前診断に有用と考える.

鑑別疾患としては腹部腫瘤を示す疾患すべてであるが，特に小児では後腹膜腫瘍，女性では卵巣腫瘍との鑑別が必要である. また，検査所見で白血球増多および発熱がみとめられる例が多く[2)5)12)13)]，急性虫垂炎あるいはその穿孔による腹膜炎と診断されることも多い[2)13)].

Table 1 Reported cases of omental cyst over 2,000 grams

(1981～1993)

Author (Year)	Age	Sex	Chief complaint	Preoperative diagnosis	Weight/Volume
Taniguchi (1984)	10	F	Abdominal distention	Mesenterial/ Omental cyst	2,370ml
Imaizumi (1988)	2	F	none	Omental cyst	2,250g
Satou (1990)	2	F	Abdominal distention	Omental cyst	2,400g
Present case (1993)	16	M	none	Omental cyst	7,100g

治療としては嚢腫摘出術が行われる．巨大なものは内容吸引を要する場合や他臓器との癒着が強いときは，その合併切除を必要とする場合もある．自験例は胃大彎との癒着が強く，胃の漿膜筋層を合併切除し，一塊に嚢腫を摘出した．しかし，本症は嚢腫摘出により全治が期待できる予後良好な疾患であることから，過度な臓器合併切除はつつしむべきである．

文　献

1) Gairdner WT: A remarkable cyst in the omentum. Trans Pathol Soc 3：374—375, 1852
2) 小川正道, 岩村春樹, 山村　京ほか：急性腹症を呈した大網嚢腫の1例—本邦における大網嚢腫124例の検討．小児臨　36：1505—1510, 1983
3) Horgan JM: Cysts of the omentum. Am J Surg 88：644—650, 1935
4) 小野百之助：腹痛を主訴とせる大網嚢腫の1例．外科　16：137—139, 1954
5) 宇井利夫, 広田貴久, 佐々木裕茂ほか：小児大網嚢腫の1例．小児臨　41：2621—2624, 1988
6) 中口和則, 川西賢秀, 菰池佳史ほか：急性腹症を呈した腹腔内嚢胞性リンパ管腫の1例．日臨外医会誌　54：1908—1910, 1993
7) 谷口勝俊, 青木洋三, 栗本博史ほか：稀な大網嚢腫の2例と本邦報告例の検討．日臨外医会誌　36：288—294, 1975
8) 吉田　隆, 河合治明, 三輪輝子：大網膜血液嚢腫の1例．臨小児医　9：703—706, 1956
9) 朝倉孝弘, 小山甫, 山下昭彦ほか：大網嚢胞茎捻転症の1例．日消外会誌　17：2234—2237, 1984
10) 池田栄雄, 橋本芳徳, 中田俊則ほか：急性腹症を呈した巨大大網嚢腫の1例．日小児外会誌　8：684, 1973
11) Walker AR, Putnum TC: Omental mesenteric and retroperitoneal cyst. Ann Surg 178：13—19, 1973
12) 田村裕子, 細井広子, 山中昭良ほか：検診にて発見された成人大網嚢腫の1例．日消病会誌　88：2181—2184, 1991
13) 柳沢　暁, 永田　徹, 吉田　忍ほか：大網嚢腫の1治験例．臨外　43：686—688, 1988

A Case Report of Giant Cystic Lymphangioma of the Omentum

Susumu Kawate, Takashi Roppongi and Susumu Ohwada*
The Department of Surgery, National Numata Hospital
*The Second Department of Surgery, Gunma University School of Medicine

Omental cysts are relatively rare. We reported an incidentally detected giant cystic lymphangioma of the omentum. A 16-year-old boy visited our hospital because of common cold, and abdominal swelling and fluctuation were pointed out. Abdominal ultrasonograms and computed tomograms revealed a multiple cystic tumor. The resected tumor was 32×23×15 cm in size and 7,100 g in weight, the largest in the Japanese literature. The surface of the tumor was covered with omental tissues. The histological diagnosis was cystic lymphangioma.

Reprint requests: Susumu Kawate The Second Department of Surgery, Gunma University School of Medicine
3-39-15 Showa-machi, Maebashi, 371 JAPAN