日消外会誌　27（8）：2003～2006，1994年

胆管内ガスを伴う気腫性胆嚢炎の1例

恵寿総合病院外科胃腸科
鎌田　徹　伊藤　博　伊井　徹
神野　正博　魚岸　誠　素谷　宏

肝内胆管内にまでガスを認めたまれな気腫性胆嚢炎の1例を経験したので報告する．症例は74歳の男性で，既往歴に糖尿病，高血圧があり，主訴は右季肋部痛，発熱，黄疸である．入院時に白血球の軽度増加，CRP著増，黄疸，肝機能障害を認めた．腹部単純X線写真と腹部CTにて胆嚢の輪郭に一致するガス像と肝内胆管内のガス像を認めた．即日，エコーガイド下経皮経肝胆嚢ドレナージを行い，胆汁からKlebsiella pneumoniaeとBacteroidesが検出された．第14病日に胆嚢摘出術を行った．胆嚢内には胆泥と胆砂を認め，壊死性胆嚢炎の像を呈していた．術後経過良好にて，術後16日目に退院した．

Key words: emphysematous cholecystitis, gas of intrahepatic bile duct, percutaneous transhepatic gallbladder drainage

はじめに

気腫性胆嚢炎は本邦では1960年に伊東[1]が最初に報告して以来，91例の報告[2]をみるにすぎず比較的まれな疾患である．そのうち胆管内にまでガス像をみとめたものは5例[3)~7)]のみである．

今回，肝内胆管内にまでガスを認めた気腫性胆嚢炎の1例を経験したので，診断ならびに治療法などについての考察を加えて報告する．

症　例

患者：74歳，男性

主訴：右季肋部痛，発熱，黄疸

既往歴：糖尿病，高血圧

現病歴：平成5年5月24日より右季肋部痛と38°Cの発熱を認め，5月26日当院を受診し，同日入院となった．

入院時現症：体格，栄養中等度で眼球結膜および皮膚に黄疸を認め，腹部は右季肋部に軽度の圧痛と筋性防御を認めた．

入院時検査所見：白血球の軽度増加，CRP著増，高ビリルビン血症，肝機能障害，低酸素血症を認めた（**Table 1**）．

腹部単純X線写真所見：胆嚢の輪郭に一致するガス像を認め，また肝門部にも不整なガス像を認めた（**Fig. 1**）．

Table 1　Laboratory data on admission

WBC	9,600 /mm³	Alp	29.1 KA-U
RBC	497×10⁴ /mm³	LDH	1,127 IU/l
Hb	14.3 g/dl	CRP	26.3
Ht	44.3 %	BS	142 mg/dl
Plt	14.9×10⁴ /mm³	Po_2	64.6 mmHg
T.Bil	6.0 mg/dl	Pco_2	31.0 mmHg
D.Bil	3.3 mg/dl	BE	0.8 mEq/l
GOT	433 IU/l	Hco_3	25.1 mEq/l
GPT	247 IU/l		

腹部CT検査所見：肝内胆管内のガス像（上段）および胆嚢周囲のガス像を認めた（下段）（**Fig. 2**）．

以上より，肝内胆管内ガスを伴う気腫性胆嚢炎と診断し，即日，エコーガイド下に経皮経肝胆嚢ドレナージ（以下，PTGBDと略記）を行った．PTGBD造影では胆嚢は造影されるも胆管は造影されず，胆嚢結石も明らかではなかった（**Fig. 3**）．PTGBD時に悪臭を伴う感染性胆汁を採取し，Klebsiella pneumoniaeとBacteroidesが検出された．入院後，抗生物質などの保存的加療にて，第3病日には解熱し，腹痛もほぼ消失した．PTGBD造影では胆管の情報が得られないため第8病日に内視鏡的胆管膵管造影（以下，ERCPと略記）を行った．ERCP所見では総胆管が軽度に拡張するも肝内外の胆管にはガス像や結石像は認めず，膵管には主膵管と交通のある嚢胞を認めた（**Fig. 4**）．第14

＜1994年4月13日受理＞別刷請求先：鎌田　徹
〒926　七尾市富岡町94　恵寿総合病院外科胃腸科

Fig. 1 Abdominal plain film on admission shows clear outlining of the gallbladder wall.

病日に手術を施行した．胆嚢壁は肥厚し，周囲組織と強く癒着するも穿孔や瘻孔は認めず，胆嚢摘出術のみを行った．胆嚢内は胆泥と胆砂のみで，結石の嵌頓は認めなかった．病理組織学的には胆嚢壁は正常構造が失われ，炎症性細胞浸潤が著明で，壊死性胆嚢炎と診断された(**Fig. 5**)．術後経過は良好で術後16日目に退院した．

考　察

気腫性胆嚢炎はガス産生菌により，胆嚢内または胆嚢壁内に特異なガス像を呈する，重症型の胆嚢炎である．欧米では1901年の Stolz の報告[8]以来，比較的多くの報告がなされているが，本邦では1991年の原らの報告[2]によると91例と比較的まれである．本症の原因として Berk ら[9]は加齢による動脈硬化，高血圧，糖尿病などによって胆嚢壁の虚血性変化が生じ，2次的に嫌気性菌の感染が加わり発症すると考えている．原ら[2]は91例の集計結果から，胆石保有率は68.9%で，高齢男性に多く，糖尿病，高血圧の合併が多かったとしている．本症例も高齢男性で糖尿病を合併しており，結石の嵌頓もなかったことより，胆嚢の虚血が原因と考えられる．

Fig. 2 Upper) CT scan film of the abdomen shows gas in the intrahepatic bile duct. Lower) CT scan film shows gas in the wall of the gallbladder.

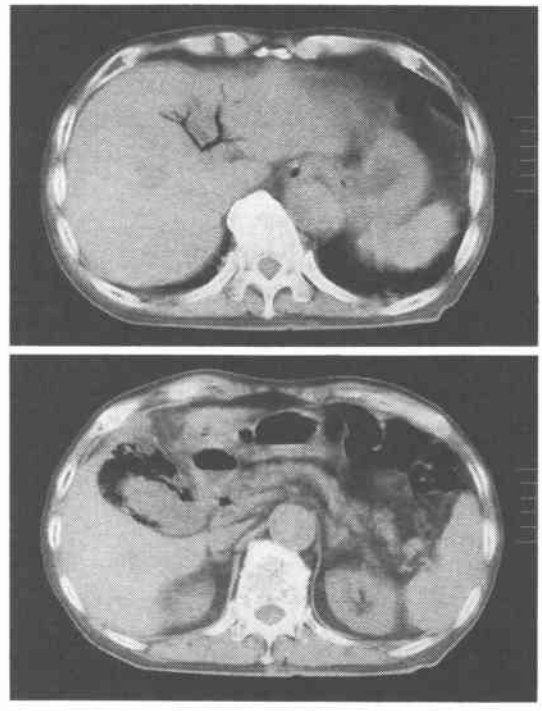

Fig. 3 Percutaneous transhepatic cholecystography shows cystic duct obstruction.

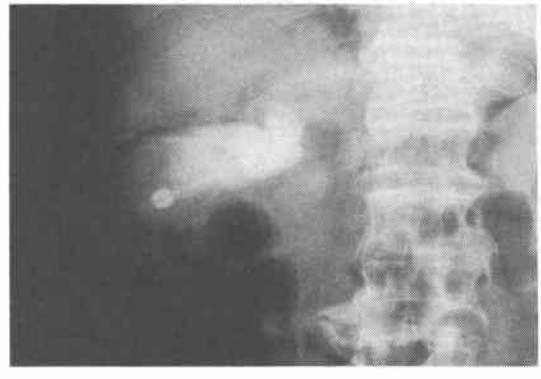

気腫性胆嚢炎の起炎菌としては，Clostridium, Klebsiella, Escherichia coli が多いと報告されている[2]が，本症例では Bacteroides と Klebsiella pneumoniae であった．

胆管内にまでガスを認めた気腫性胆嚢炎の報告は，本邦では1983年の佐藤ら[3]以降5例[4)~7)]である．胆管内

Fig. 4 Endoscopic retrograde cholangiopancreatography which was performed 8 days after admission do not shows stones or gas in the bile duct.

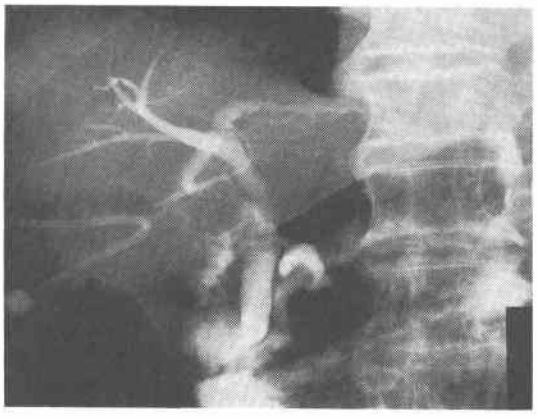

Fig. 5 Histopathological findings of the resected gall bladder show necrosis and infiltration of inflammatory cells (H.E. ×50).

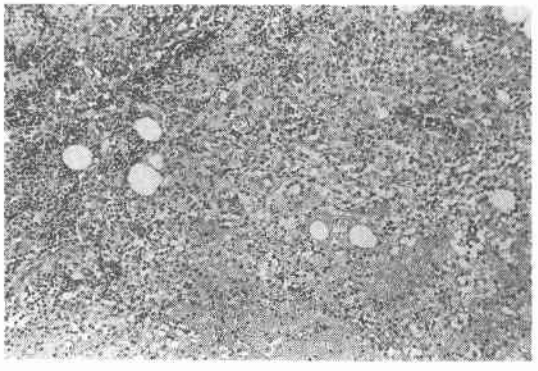

にガスが及ぶルートとして，胆嚢壁内のガスが胆嚢内を経由して胆管内に入るルートと胆嚢壁内のガスが胆管壁を経由して胆管内に入るルートが考えられる．Harley ら[10]は胆嚢から胆管へのガスの流通が可能となるような胆嚢管の開存があるとし，胆嚢内を経由して胆管内にガスが入るとしている．本症例でも CT 上，胆嚢壁内にガスを認めるも，胆管壁にガス像を認めなかったことより，胆嚢内を経由して胆管内にガスが入ると思われる．しかし本症例では胆嚢管の開存が PTGBD 造影で証明できなかった．その理由として，気腫性胆嚢炎の初期には，開存していた胆嚢管から胆管内にガスが進入したが，炎症による胆嚢管の腫脹が進んだため，胆嚢管が閉塞したと考えられる．

診断は腹部単純写真および腹部 CT にて容易につくが，門脈内ガスとの鑑別を必要とする．門脈内ガスは血流によって末梢に流れ，胆管内ガスは胆汁の流れによって肝門部に認められることが鑑別点といわれている[11]．

気腫性胆嚢炎の治療は以前は早期手術が一般的であったが，近年 PTGBD 施行例の報告が増加している．気腫性胆嚢炎は高齢者に多く，また糖尿病，高血圧などの合併症が多く，手術の危険性も高いとされている．遠藤ら[12]は気腫性胆嚢炎に対する PTGBD 施行例11例を集計し，いずれも経過は良好であり，PTGBD の有効性を報告している．本例でも PTGBD を施行し，待期的に手術を行い，良好な経過を得た．胆管内ガスを認めた場合でも，ガスは単に先ほど述べたように胆嚢内から胆汁内への移動と考えられるため通常の気腫性胆嚢炎に対するドレナージで良いと思われる．しかしながら PTGBD を施行しても状態が悪化したり，穿孔が生じた場合は時期を逸せず手術に踏み切るべきと思われる．

文　献

1) 伊東和人：急性気腫性胆嚢炎およびその後十二指腸瘻の1治験例．外科診療，2：667—670，1960
2) 原　猛，村上　整，宮本久夫ほか：気腫性胆嚢炎の1例．胆と膵　12：501—505，1991
3) 佐藤年信，富田志郎，柿崎善明ほか：急性胆嚢炎の1例．胆と膵　4：1693—1698，1983
4) 呉山泰進，岩瀬弘敬，桐山昌伸：Pneumobilia を伴った急性気腫性胆嚢炎の1例．外科診療　8：1163—1166，1988
5) 築野和男，渋沢三喜，小池　正ほか：胆管内ガスを伴う急性気腫性胆嚢炎の1例．日消外会誌　22：2449—2452，1989
6) 大野秀彰，野田八嗣，竹森康弘ほか：胆管内にまでガス像の拡がりをみた気腫性胆嚢炎の1例．日消病会誌　58：2255—2259，1989
7) 白鳥　隆，渡辺康博，高橋倫宗：Pneumobilia を伴った急性気腫性胆嚢炎の1例．日臨外医会誌 51：2246—2251，1990
8) Stolz A: Veber Gasbildung in den Gallen wegen. Arch Pathl Anat 165：90—123，1901
9) Berk E, Monroe IS: Emphysematous cholecystitis. Edited by Bockus HL. Gastroenterology. Third edition. Saunders, Philadelphia, 1976, p804—807
10) Harley WD, Kirpatrick RH, Ferrucci JT: Gas in the bile ducts (Pneumobilia) in the emphysematous chlecystitis. Am J Roentgenol 131：661—663，1978

11) 塩崎哲三, 安田一彦, 溝渕　昇ほか：門脈血症の2例. 腹部救急診療の進歩　6：347—350, 1986
12) 遠藤　高, 斉藤行世, 石井典夫ほか：急性気腫性胆嚢炎に対する経肝胆嚢炎に対する経皮経肝胆嚢ドレナージに関する2, 3の検討. 胆と膵　11：999—1004, 1990

A Case of Emphysematous Cholecystitis with Pneumobilia

Toru Kamata, Hiroshi Itou, Toru Ii, Masahiro Kanno, Makoto Uogishi and Hiroshi Sodani
Department of Surgery and Gastroenterology, Keiju General Hospital

We present a very rare case of the emphysematous cholecystitis associated with pneumobilia. The patient was a 74-year-old man with chief complaints of right hypochondralgia, fever and jaundice. His past history revealed diabetes mallitus and hypertension. The laboratory examination on admission revealed mild leukopenia, increased CRP, jaundice and liver injury. Abdominal plain film and CT scan showed gas in the wall of the gallbladder and the intrahepatic bile duct. Percutaneous transhepatic gallbladder drainage (PTGBD) was immediately performed. Culture of the bile was positive for K. pneumoniae and Bacteriodies. A cholecystectomy was performed 8 days after admission. Sandlike stones and muddy material were present in the gallbladder. The histopathological findings of the gallbladder showed necrosis. The postoperative course was good. The patient was discharged 16 days after the operation.

Reprint requests: Toru Kamata　Department of Surgery and Gastroenterology, Keiju General Hospital
94 Tomioka-cho, Nanao City, 926 JAPAN