日消外会誌　27（8）：2007～2009，1994年

胆嚢印環細胞癌の1例

神戸大学第1外科（主任：斎藤洋一教授），*明舞中央病院外科
味木　徹夫　　小野山裕彦　　冨田　政雄　　佐古　辰夫
山崎　　巌　　山本　正博　　山下　修一*　　元原　利武*

胆嚢原発印環細胞癌の1例を報告する．症例は67歳の女性で，心窩部痛を主訴に来院した．CTおよびUSにて胆石胆嚢炎と診断され開腹手術を施行した．開腹時所見では緊満した胆嚢と，周囲の癒着を認め，胆嚢摘出術が施行された．切除標本では胆嚢頸部の肥厚像が著明で，結石は42個あり，ビリルビンカルシウム石であった．術後の病理組織診において，頸部の肥厚部に一致して漿膜に及ぶ印環細胞癌の浸潤像を認めた．追加切除のための再手術は患者が同意せず，退院となり，術後1年11か月で原病死した．胆嚢原発の印環細胞癌は全国統計でも頻度が低く，報告例も少ないが，胆嚢癌の中でも予後不良と考えられ，治療法に対する配慮が重要で，特に術中の炎症像との鑑別診断が重要になると思われる．

Key words：gallbladder carcinoma，signet-ring cell carcinoma

はじめに

胆嚢原発印環細胞癌は胆道癌取扱い規約[1]の組織分類にも取り上げられているが，実際に遭遇することは極めてまれである．われわれは胆嚢炎を伴った胆嚢原発印環細胞癌の1例を経験したので報告する．

症　例

患者：67歳，女性

主訴：心窩部痛

家族歴：姉が肝癌にて死亡．

既往歴：50歳時に虫垂切除術．

現病歴：生来健康であったが，昭和63年3月29日より心窩部痛が出現，軽快しないために昭和63年4月4日外来受診し，computed tomography（以下，CTと略記）にて腫大した胆嚢を認めた．胆石胆嚢炎の疑いで同日入院となった．発熱，黄疸の既往は認めなかった．

入院時現症：身長152cm，体重48.7kg，血圧132/64 mmHg，体温36.6℃，眼瞼結膜および眼球結膜に貧血黄疸なし，胸部聴診異常なし．腹部は平坦で下腹部に軽度の圧痛を認め，右季肋部には腫大した胆嚢が触知された．表在リンパ節は触知しなかった．

入院時検査成績：血液検査では異常を認めなかった．生化学検査ではC-reactive proteinの軽度上昇を認めたほかに異常はなかった．悪性腫瘍を疑わなかったため，腫瘍マーカーは検査されていない．

腹部ultrasonography所見：胆嚢壁に肥厚を認め，胆嚢内結石が認められた．隆起性病変は指摘されなかった．

腹部CT検査所見：胆嚢の腫大と壁肥厚像を認め，胆嚢内に結石を認めた．

点滴胆管造影（以下，DICと略記）所見：胆嚢は描出され，軽度の腫大が見られた．総胆管は径12mmと軽度の拡張が見られた．

上部消化管内視鏡所見：食道，胃，十二指腸球部において，腫瘍および潰瘍，傍乳頭憩室は認められなかった．

以上の所見より，胆石症および胆嚢炎の診断で昭和63年4月8日手術を施行した．

開腹時手術所見：胆嚢は緊満し，胆嚢を包むように小網，十二指腸が癒着していたが，用手的に容易に剝離できた．胆嚢頸部から胆嚢管にかけては癒着が著明であった．腹腔内および肝臓には腫瘍を認めなかった．胆石胆嚢炎の診断のもとに胆嚢摘出術を行い，さらに術前のDICで総胆管の拡張が見られたため，乳頭の狭窄と総胆管結石の検索の目的で総胆管を切開したが，ブジーによる乳頭の通過性は良好であり，胆管造影でも結石像は見られなかった．術後の検討ではあるが，胆道癌取扱い規約[1]では，GnC，circ，慢性炎症型（高度），浸潤型，S_0，$Hinf_0$，H_0，$Binf_1$，P_0，N不明，M

＜1994年3月2日受理＞別刷請求先：味木　徹夫
〒650　神戸市中央区楠町7－5－1　神戸大学第1外科

Fig. 1　Resected specimen revealing a wall thickness in the neck (arrow heads).

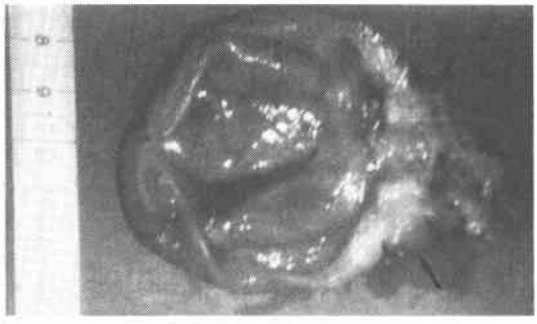

Fig. 2　Histological findings show signet-ring cell carcinoma (H.E. staining, ×150).

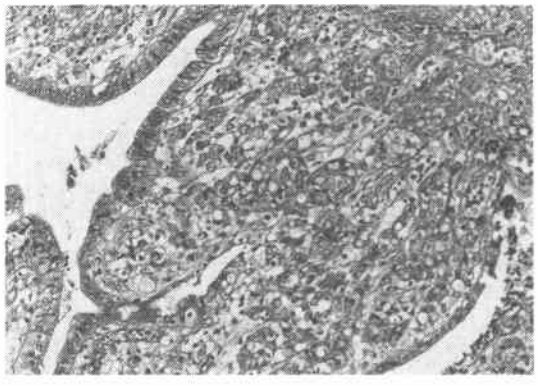

(−)，St(+)，R_0，BW_1，HW_0，EW_1，絶対非治癒切除，Stage II であった．

切除標本所見：胆嚢壁は全体に肥厚し，頸部において最も著明な壁の肥厚が見られた．胆嚢管には拡張が認められた．胆嚢内には小豆大から砂粒大のビリルビンカルシウム石が42個認められた（**Fig. 1**）．

病理組織所見：肥厚した胆嚢頸部において粘膜下にSignet-ring cell が充満しており（**Fig. 2**），筋層から漿膜下層にかけての浸潤像が認められた．癌細胞はPeriodic-acid-Schiff（PAS）染色にて陽性像を示した（**Fig. 3**）．リンパ管侵襲，神経浸潤も見られ，胆嚢管の切除断端陽性であった．規約では，signet-ring cell carcinoma，intermediate type，INFβ，ly_2，v_1，pn_1，pat : GnC, se, $hinf_0$, binf 不明, vs 不明, n 不明, bw_2, hw_0，ew_2であった．

術後経過は順調であった．根治手術を目的とする，リンパ節郭清を含めた拡大切除のための再手術の必要性を患者および家族に説明したが了承が得られず，昭和63年4月28日退院となった．退院後は外来でフッ化ピリミジンの経口投与で経過を追っていたが，術後1年11か月後の平成2年3月に局所再発によると思われる黄疸が出現し，死亡した．

Fig. 3　PAS staining of signet-ring cell carcinoma. Many PAS positive cells are seen (×200).

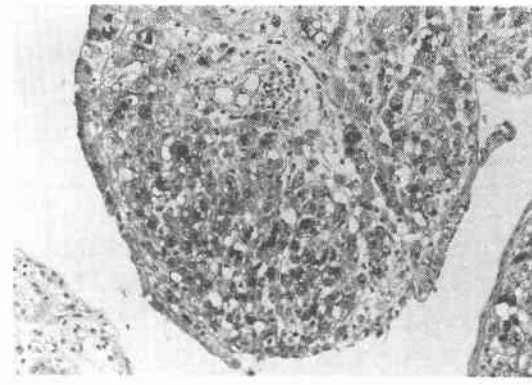

考　察

印環細胞癌の約90%は胃に発生し，他臓器に原発するものは，胆嚢を含めてまれである．日本病理剖検輯報によれば，印環細胞癌の原発部位として，胆嚢は1989年度[2]5/252（2.0%），1990年度[3]6/250（2.4%），1991年度[4]5/263（1.9%）と2%前後であり，胃，大腸に次ぐ位置を占めている．しかし，切除例としてはその頻度はもっと低いと思われる．

胆嚢原発の印環細胞癌は，胆道癌取扱い規約[1]においてもadenocarcinomaの1つとして取り上げられているが，切除例における頻度は，日本胆道外科研究会による全国胆道癌登録調査報告では1989年度[5]1/319（0.31%），1990年度[6]1/300（0.33%），1991年度[7]1/318（0.31%）と0.3%程度である．当科および関連病院にて1979年から1993年までに経験した胆嚢癌191例中でも印環細胞癌は本報告例1例（0.52%）のみであった．報告例も少なく，最近では，症例報告として浦山ら[8]が陶器様胆嚢に合併した1例を報告しているくらいであり，胆嚢印環細胞癌についての総括的な報告は，調べえた限りでは見られなかった．

武藤[9]によれば印環細胞癌は基本的には低分化型腺癌で，細胞質内に粘液産生を示し，癌細胞が個々ばらばらになっているもので，肉眼的には胃癌のlinitis plasticaに類似した像を呈し，その頻度は2/53(3.8%)としており，2例とも無石例であった．

胆嚢癌の組織型と術後成績の関係については，乳頭

腺癌，高分化型腺癌が良好であり，低分化型腺癌は予後不良であるとされる[10)~12)]．印環細胞癌が低分化型腺癌の一種であり，胃や大腸などの臓器でも再発が多く術後成績が不良であること[13)]を考えれば，胆嚢癌においても，その生物学的悪性度はかなり高いことが類推される．自験例では，切除断端が陽性であり，術後1年11か月での死亡をいかに評価するかは難しいが，術中に治癒切除を行っていれば，より長期の生存が期待できたと思われる．

本例では，胆嚢炎に隠れた胆嚢癌を診断しえなかったことは，術中迅速診断ができなかった事情を加味しても，十分に反省すべきであった．胆嚢癌は外科的切除以外の有効な治療法がないと考えられ，さらに印環細胞癌は薬剤が癌細胞に移行しにくいという形態を持つ癌であること[14)]を考えれば，術前術中の判断がより重要となると考えられる．このためスクリーニング検査時の壁肥厚には特に注意を払い，手術はリンパ節郭清を含めた拡大切除を行うことが重要と考えられるが，今後症例を重ねて検討する必要があると思われた．

文　献

1) 日本胆道外科研究会編：胆道癌取扱い規約．第3版．金原出版，東京，1993
2) 日本病理剖検輯報第32輯（平成元年度剖検例集載）．日本病理剖検輯報刊行会，東京，1991
3) 日本病理学会編：日本病理剖検輯報第33輯（平成2年度剖検例集載）．日本病理剖検輯報刊行会，東京，1992
4) 日本病理学会編：日本病理剖検輯報第34輯（平成3年度剖検例集載）．日本病理剖検輯報刊行会，東京，1993
5) 胆道癌取扱い実務委員会編：全国胆道癌登録調査報告1989年度症例．日本胆道外科研究会胆道癌登録事務局，石川，1991
6) 胆道癌取扱い実務委員会編：全国胆道癌登録調査報告1990年度症例．日本胆道外科研究会胆道癌登録事務局，石川，1992
7) 胆道癌取扱い実務委員会編：全国胆道癌登録調査報告1991年度症例．日本胆道外科研究会胆道癌登録事務局，石川，1993
8) 浦山雅弘，石山秀一，豊野　充ほか：印環細胞癌を合併した陶器様胆嚢の1例．消外　12：1767—1770，1989
9) 武藤良弘：胆嚢疾患の臨床病理．医学図書出版，東京，1985，p185—205
10) Nevin JE, Moran TJ, Kay S et al: Carcinoma of the gallbladder. Cancer 37：141—148, 1976
11) Piehler JH, Circhlow RW: Primary carcinoma of the gallbladder. Surg Gynecol Obstet 147：929—942, 1978
12) 若山達郎，竹内　豊，阿部秀樹ほか：胆嚢癌症例の臨床的検討．日消外会誌　24：1970—1977，1991
13) Stemmermann GN, Brown C: Survival study of intestinal and diffuse types of gastric cacinoma. Cancer 33：1190—1195, 1974
14) 中島　康，松村豪晃，青木陽一郎ほか：右側結腸に原発したsignet ring cell carcinomaの1例．広島医　39：1565—1568，1986

A Case of Signet-ring Cell Carcinoma of the Gallbladder

Tetsuo Ajiki, Hirohiko Onoyama, Masao Tomita, Tatsuo Sako, Iwao Yamazaki, Masahiro Yamamoto, Syuichi Yamashita* and Toshitake Motohara*

First Department of Surgery, Kobe University School of Medicine

*Department of Surgery, Meimai Cyuou Hospital

(Director: Prof. Yoichi Saito)

We report a case of signet-ring cell carcinoma of the gallbladder in a 67-year-old woman who was admitted with epigastric pain. Under the preoperative diagnosis of cholecystolithiasis with cholecystitis, which was based on findings of CT scan and ultrasonography, laparotomy was performed, revealing an expanding gallbladder with adhesion of the surrounding tissues. Cholecystectomy was performed. The resected gallbladder showed wall thickness at the neck, and had 42 calcium bilirubinate stones. The histological examination showed signet-ring cell carcinoma invading to the serosa in the neck of the gallbladder. The patient did not agree to undergo a second look operation for curative resection, and left the hospital. She died of the disease one year and 11 months after the operation. Signet-ring cell carcinoma of the gallbladder is very rare, and few cases have been reported. Because of the poor prognosis of signet-ring cell carcinoma of the gallbladder, we must be careful to consider inflammatory change of the gallbladder at surgery.

Reprint requests: Tetsuo Ajiki First Department of Surgery, Kobe University School of Medicine
7-5-1 Kusunoki-cho, Chuo-ku, Kobe, 650 JAPAN