日消外会誌　27（8）：2010～2014，1994年

胆嚢腺扁平上皮癌の4例

東邦大学第2外科，第1病理*，付属佐倉病院外科**

野中　杏栄　　野中　博子*　　北原　信三　　磯貝　正博
鈴木　孝雄　　継　　行男　　竹内　節夫　　山口　宗之**

胆嚢癌の組織型では腺癌が圧倒的に多いが，同一癌病巣に腺癌と扁平上皮癌が併存する腺扁平上皮癌も他臓器の癌よりは比較的高頻度に認められる．われわれの施設での過去13年間の胆嚢癌剖検例は33例（1.2%）あり，そのうちの3手術例と1剖検例の計4例の胆嚢腺扁平上皮癌を経験したので病理組織学的に検討した．本症の形態的特徴として扁平上皮癌と腺癌の境界部に両者の移行部像がみられ，比較的明瞭に区分されていた．この腺組織における扁平上皮癌組織発生については，胆嚢上皮下に扁平上皮化生の出現のみられないことより扁平上皮成分は組織が腫瘍化して初めて出現してくる現象と考えられた．すなわち腺癌を基本にした扁平上皮癌化ではあるが，その間の橋渡し的存在として未分化基底細胞由来の腫瘍細胞の存在の可能性が考えられた．

Key words: adenosquamous carcinoma of the gallbladder, histological finding

はじめに

胆嚢癌は他の消化器癌と比較してその頻度は低く，かつ臨床診断の難しい癌の1つである[1)2)]．胆嚢癌の組織型では腺癌が圧倒的に多く，扁平上皮癌成分を有するものは比較的少ないとされている[3)]．最近，われわれはこの扁平上皮癌成分を持った胆嚢の腺扁平上皮癌（adenosquamous carcinoma）を4例経験したので病理組織学的所見を中心に若干の文献的考察を加え報告する．

症　例

症例は東邦大学附属大森病院第2外科で最近13年間に経験した，胆嚢腺扁平上皮癌の3手術例と1剖検例の計4症例であるが，うち1例（症例4）はすでに当院の大塚ら[4)]が症例報告した（**Table 1**）．

症例1：Y.N. 64歳，女性

主訴：右季肋部痛

現病歴：約2か月前より右季肋部の疝痛様疼痛出現し，また5か月間で約5kgの体重が減少した．近医で行った超音波検査（ultrasonography：以下，USと略記）で胆嚢内腫瘤を指摘され紹介入院となった．

入院時所見，検査所見：右季肋部に圧痛を伴った硬い腫瘤を触知し，腹部USおよびcomputed tomography（以下，CTと略記）で腫瘤は胆嚢症例の充実性腫瘍と判明した．

Table 1　Adenosquamous carcinoma of the gallbladder

No.	Case	Site	Type	Stage	Cross section
1	Y.N. 64 F	Gf-Gb	Nodular Invasive	II	
2	I.H. 82 F	Gb-Gf	Nodular Invasive	IV	
3	H.A. 38 F	Gn-Gb	Nodular Invasive	IV	
4	C.Y. 69 F	Gf-Gb	Nodular Invasive	II	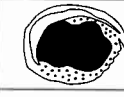

■：squamous cell carcinoma　▩：adenocarcinoma

手術所見：胆嚢腫瘍はGfb, circ, 慢性炎症高度，結節浸潤型，9×6.5cm，S_1，$Hinf_0$，H_0，$Binf_0$，P_0，N（－），M（－），St（－）で，胆摘および肝床切除術（6cm），R_2（BW_0，HW_0，W_0）（以下，胆道癌取扱い規約[5)]に準じて記載）を施行した．

病理組織所見：胆嚢底部に硬い腫瘤を認め，割面は白色の腫瘍であった（**Fig. 1a**）．胆嚢粘膜の一部はtubulo-papillaryに増生する腺癌であるが，粘膜下から漿膜下織の腫瘍の大部分は角化傾向を示す扁平上皮癌であった．扁平上皮癌優位の腺扁平上皮癌（int, INFα，ly_1，v_0，pn_0，n2/9）であった（**Fig. 1b**）．

術後経過：治癒切除術後約8年の現在，健在である．

症例2：I.H. 82歳，女性

＜1994年2月9日受理＞別刷請求先：野中　杏栄
〒143　東京都大田区大森西6－11－1　東邦大学医学部第2外科

Fig. 1 a: Excised specimen section of case 1, bosselated tumor (9×6.5cm) (arrow) in the lower area accompanied by cholesterolosis. b, c: Histopathologic features of case 1, moderately differentiated squamous cell carcinoma on the left side (b HE, ×200), highly differentiated adenocarcinoma on the right side (c HE, ×200)

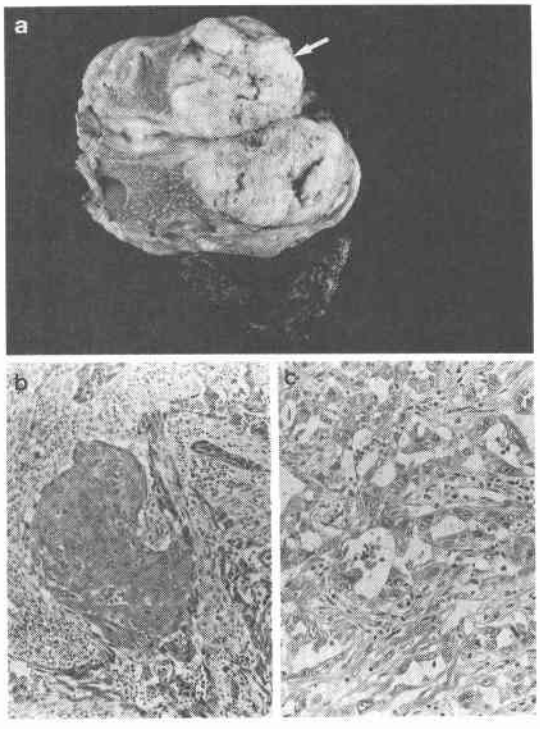

Fig. 2 a: Excised specimen section of case 2, stones and hypertrophy of the wall (arrow) are visible in the lower part of the gallbladder, S: stone. b, c: Histopathologic features of case 2 (HE, b×100, c×200), adenocarcinoma observed in intraductal layers, acinus nests of epithelial cancer at the base

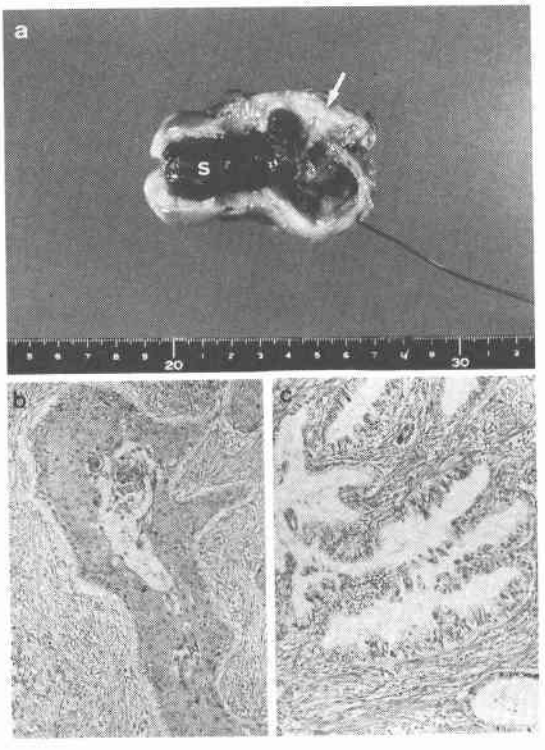

主訴：右季肋部および背部痛

現病歴：3年前に胆石を指摘されときどき症状があったが放置していた．主訴が著明となり入院となった．

入院時所見，検査所見：右季肋部に圧痛が認められ，腹部USおよびCT検査で胆嚢頸部に大きな結石と底部に球状の充実性腫瘍が認められた．

手術所見：胆嚢腫瘍はGfb, circ, 慢性炎症高度，結節浸潤型，4×4cm，S_3 (duod)，$Hinf_2$，H_0，$Binf_0$，P_0，N_1 (+)，M (−)，St (+) -cholで，胆摘，肝床切除術（6cm）および十二指腸部分切除，R_1 (BW_0，HW_0，EW_0）を施行した．

病理組織所見：胆嚢底部に結節浸漫型の腫瘍と結石が認められた（**Fig. 2a**）．腫瘍の粘膜側では乳頭状増生を示す分化のよい腺癌は，粘膜下から漿膜側へと浸潤する部で管状腺癌となり，その一部に角化を伴う扁平上皮癌への明らかな移行が認められた（**Fig. 2b**）．このような部では一層の腺上皮型悪性腫瘍細胞に隣接して，内腔に突出せず基底膜を押し下げるように角化傾向のある多角形細胞の数層の増生がみられ，腺扁平上皮癌の初期像と考えられた．4症例中で扁平上皮癌成分が最も少ないが，全体の20%以上をしめ，腺癌優位の腺扁平上皮癌 (int, INFβ, ly_1, n_0, pn_0, n0/0) であった．

経過：術後約1年を経て生存中である．

症例3：H.A. 38歳，女性

主訴：黄疸

現病歴：20年前にVon Recklinghausen病と診断されたが放置していた．約1年前より全身倦怠感，嘔気，嘔吐出現し，黄疸および腹部腫瘤が出現したため入院となった．

入院時所見，検査所見：脊椎側彎著明で，全身皮膚

Fig. 3　a: Autopsy of case 3, gallbladder tumor section (7×6cm) (arrow). b: Histopathologic features of case 3 (HE, ×200), a single layer of the adenocarcinoma are on the inside, well differentiated squamous cell carcinoma on the outside

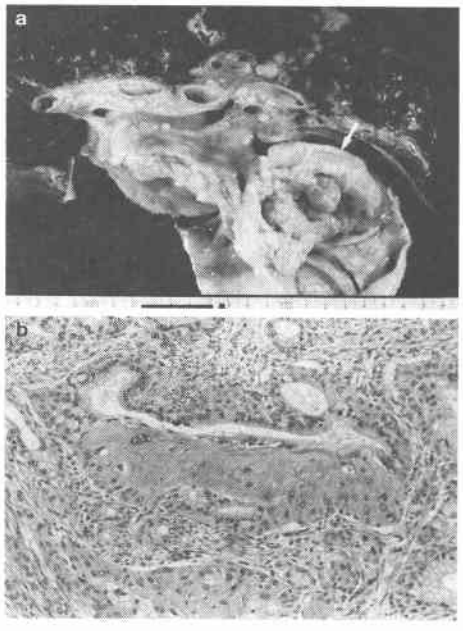

Fig. 4　a: Excised specimen section of case 4, nodular tumor (4.5×3cm) (arrow) in the lower part of the gallbladder. b: Histopathologic features of case 4 (HE, ×100), highly differentiated adenocarcinoma on the right side, and highly differentiated squamous cell carcinoma on the left side

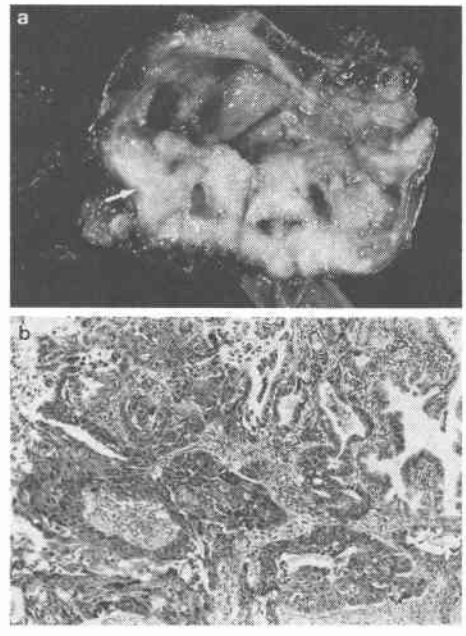

は黄染が強く，また多数の小腫瘤，カフェオレ斑や色素沈着がみられた．上腹部右に圧痛を伴った不動の硬い腫瘍を触知し，腹部USおよびCT検査で腫瘍は著明に腫大した胆嚢で，壁肥厚と内部に隆起性病巣が認められた．また腫瘍マーカーのcarbohydrate antigen 19-9 (2,800U/ml) とtissue polypeptide antigen (150 U/l) は高値であった．経皮経肝胆道ドレナージ (percutaneous transhepatic billiary drainage；以下，PTBDと略記) 施行時，そこからの胆汁細胞診で腺扁平上皮癌と診断された．

経過：PTBDによる減黄で腫瘍は縮小したが敗血症併発し死亡した．剖検で胆嚢は20×10cmと著明に腫大し，約500mlの膿汁を充満していた．また胆嚢頸部に滞褐色を呈した8×7cmの壊死を伴った腫瘍が認められた (**Fig. 3a**)．腫瘍はGbn，結節浸潤型の腺扁平上皮癌で，管状腺癌と角化層や細胞間橋を持った扁平上皮癌がみられた．特に腺癌成分の基底膜側に扁平上皮癌成分が増生し，腺癌成分を押し上げながら腺管の側方へ突出して増生する特徴的所見が認められ，両者間に移行像も認められた (**Fig. 3b**)．また，周囲の異型上皮下には数層の多角形細胞の増生を認めた．

症例4：C.Y. 69歳，女性[4]

主訴：心窩部痛

現病歴：約2か月前に突然心窩部痛出現し，その後，黒色便も出現したため入院となった．

入院時所見，検査所見：右季肋部に圧痛を認め，腹部USおよびCT検査で胆嚢は腫大し，内部に突出した充実性腫瘍が認められた．内視鏡的膵胆管造影 (endoscopic retrograde cholangiopancreatography：以下，ERCPと略記) では著明な総胆管拡張と胆嚢底部の隆起性病巣による陰影欠損像がみられ，同時に行った胆汁細胞診で腺扁平上皮癌と診断された．

手術所見：胆嚢腫瘍はGfb，post-ant-perit，慢性炎症高度，結節浸潤型，4.5×3cm，S_3 (duod)，$Hinf_1$，H_0，$Binf_0$，P_0，N_1 (+)，M (−)，St (−) で，胆摘，肝床切除 (6cm)，総胆管切除，十二指腸部分切除術，総肝管空腸吻合，Rouxen-Y吻合術，R_2 (BW_0，HW_0，EW_0) を施行した．

病理組織所見：胆嚢割面では，内腔へ突出した黄白

色の結節型腫瘍が認められた（**Fig. 4a**）．胆嚢粘膜は広く異型腺上皮で覆われており，腫瘍表層部では乳頭管状腺管構造を持った腺癌が増生し，その下方に角化型扁平上皮癌が認められた．粘膜層内やその近傍では乳頭管状腺癌部から拡張あるいは癒合した管状腺癌胞巣へ移行し，漸次individualkeratosisや重層性配列を示しながら明らかな角化型扁平上皮癌となっていた（**Fig. 4b**）．重層性構造をとった一方に角化を認め，他方に粘液染色陽性の腺癌成分が散見される腺扁平上皮癌（int，INFβ，ly_1，v_1，pn_0，n1/8）であった．

経過：肝転移，癌性腹膜炎を併発し治癒切除後約9か月で死亡した．

考　察

胆嚢癌は，他の消化器癌に比較してその頻度は低く，胆道系の手術例中では1.3%～1.9%[6)7)]であった．全剖検例中では1.1%～1.3%[1)8)]であり，われわれの施設でも胆嚢癌剖検例は過去13年間で33例(1.2%)であった．胆嚢癌の組織型では腺癌が圧倒的に多く，扁平上皮癌はまれである[1)9)]．そして腺癌と扁平上皮癌の像が同一癌巣内に併存する腺扁平上皮癌は，胃や腸ではまれであるが，胆道では比較的高率に発生するといわれている[10)]．われわれの施設では胆嚢癌35例中，腺扁平上皮癌は4例で11.4%に認められ，松峯ら[11)]の報告では22.6%に認められている．本症の形態的特徴として扁平上皮癌と腺癌の境界部に両者の移行部像が認められ，病巣では扁平上皮癌組織と腺癌組織とは比較的明瞭に区分されている[12)13)]．そして扁平上皮癌の倍加時間の検討では腺癌の1.2～2倍の速度で増殖するとの報告もあり[14)15)]，進行例ほど扁平上皮癌成分が多く予後は不良である[16)]．

腺組織における扁平上皮癌の組織発生については以前より，①異所性迷入扁平上皮由来説[17)]，②腺組織の扁平上皮化生由来説[18)]，③腺癌の扁平上皮癌化説[19)]などの諸説があるが，現在では，③腺癌の扁平上皮癌化説が広く支持されている[1)20)]．われわれも結果的には本説を支持するのであるが，腺癌細胞が直接扁平上皮癌に変化するのではなく，両者間に未分化な細胞の存在を考えた[21)]．事実，症例2，3では異型腺上皮や腺癌の基底側に多角形細胞や扁平上皮癌が認められた．この機転は，病的状態で初めて出現するsquamous metaplaisaに起源を求める考えがあり[20)]，われわれはこれらの細胞が未分化基底細胞でいわゆるreserve cell hyperplasia[22)]の機序を考える．粘膜の癌化が起こり乳頭状あるいは腺管状に増生していた腺癌が，ある時点で腺癌細胞の基底膜側に全く別に扁平上皮癌細胞が増生してくると考えられた．症例1，4では腺癌と扁平上皮癌の移行部で，1つの癌胞巣の中心部には腺癌がそして辺縁には扁平上皮癌が存在しており，全体的に腫瘍の多くは扁平上皮癌で，しかも筋層から漿膜下層の深い部に腫瘍塊を形成していた．また胆嚢上皮下に扁平上皮化生の出現のみられないことより扁平上皮成分は組織が腫瘍化して初めて出現してくる現象と考えられた．すなわち腺癌を基本にした扁平上皮癌化ではあるが，その間の橋渡し的存在として未分化基底細胞由来の腫瘍細胞の存在が考えられる．そして扁平上皮癌成分はより深層に向かって発育して進行癌を形成する傾向を有すると思われた．

なお本論文の要旨は1989年7月第34回日本消化器外科学会総会にて発表した．

文　献

1) 武藤良弘，内村正幸，脇　慎治ほか：胆嚢癌．日症病会誌　71：666—676，1974
2) 富永祐民：胆嚢癌の疫学．胆・肝・膵　10：515—525，1985
3) Arminiski TC: Primary carcinoma of the gallbladder. A collective review with the addition of twenty-five cases from the Grace Hospital Detroit. Michigan. Cancer 2：379—398，1949
4) 大塚幸雄，伊藤　恭，原　明博ほか：胆汁細胞診で診断と得た先天性総胆管拡張症を伴った胆嚢adenosquamous carcinomaの1例と本邦症例の文献的考察．日消病会誌　79：1637—1642，1982
5) 日本胆道外科研究会編：胆道癌取扱い規約．第3版．金原出版，東京，1993，p29—35
6) Ochsner SF, Ochsner A: Benign neoplasms of the gallbladder; diagnosis and sirgical implications. Ann Surg 151：630—637，1960
7) Thorbjarnarson B, Glenn F: Carcinoma of the gallbladder. Cancer 12：1009—1015，1959
8) 中　英男：胆道（胆嚢，胆管），腫瘍．飯島宗一，石川英世，影山圭三ほか編．現代病理学大系．13B．第1版．中山書店，東京，1985，p317—319
9) 水島睦枝，佐藤博道，伊藤慈秀：胆嚢の扁平上皮癌．胆と膵　5：1311—1318，1984
10) 古川敬芳，浅野武秀，陳　文夫ほか：十二指腸乳頭部腺扁平上皮癌の1例と本邦報告8例の検討．日消外会誌　16：2000—2004，1983
11) 松峯敬夫，広田英夫，前田秀一ほか：胆嚢腺扁平上皮癌．臨外　41：1109—1111，1986
12) 小島国次，斎藤清子：胆嚢癌32剖検例の病理学的研究，とくに潜在胆嚢との関係について．癌の臨　14：114—123，1968
13) Edmondson HA: Adenosquamous and

squamous cell carcinoma. Timors of thegallbladder and extrahepatic bile ducts. Atlas of tumor pathology. Armed Forces Institute of Pathology, Dec, 7, Fas. 26, Washington, D.C. 1967, p61—67
14) Charbit A, Malaise EP, Tubina M: Relation between the pathological nature and the growth rate of human tumors. Eur J Cancer 7: 307—315, 1971
15) 水野武郎，市村秀樹，柴田和男ほか：腫瘍径とtumor doubling timeによる生存期間の予測と，予測生存期間を指標とした肺癌治療効果の評価．肺癌 25：55—62，1985
16) 武藤良弘，内村正幸，脇 慎治ほか：胆道の腺扁平上皮癌例の臨床病理学的検討．癌の臨 28：440—444，1982
17) 江口英雄，松野義光：胆嚢の「アデノカンクロイド」の1例並びに其の組織発生に就て．病理紀 2：263—276，1925
18) Altshuler JH, Shaka JA: Squamous cell carcinoma of the stomach. Review of the literature and report of a case. Cancer 19：831—838，1966
19) Boswell JT, Helwig EB: Squamous cell carcinoma and adenoacanthoma of the stomach. A clinicopathologic study. Cancer 18：181—192，1965
20) Hanada M, Shimizu H, Takami M: Squamous cell carcinoma of the gallbladder associated with squamous metaplasia and adenocarcinoma in situ of the mucosal columnar epithelium. Acta Pathol Jpn 31：1879—1886，1986
21) 相沢 幹：増殖と再生．相沢 幹，菊地浩吉編．新病理学総論．(14版)，南山堂，東京，1993，p116—118
22) Takubo K: Squamous metaplasia with reserve cell hyerplasia in the esophagogastric junction zone. Acta Pathol Jpn 31：349—359，1981

Four Cases of Adenosquamous Carcinoma of the Gallbladder

Kyoei Nonaka, Hiroko Nonaka*, Shinzo Kitahara, Masahiro Isogai, Takao Suzuki, Yukio Tsugu, Setsuo Takeuchi and Muneyuki Yamaguchi**
Second Department of Surgery, First Department of Pathology* and Department of Surgery, Sakura Hospital**, Toho University School of Medicine

The form of carcinoma overwhelming dominant among the cases of gallbladder carcinoma is adenocarcinoma. And adenosquamous carcinoma, in which case adenocarcinoma and squamaous cell carcinoma coexist in the same focus of carcinoma, is relatively rare. Durin the last 13 years of experience at our institution, we conducted dissection of gallbladder carcinoma on 33 patients (1.2%). Since we found 4 cases of adenosquamous carcinoma in total out of the 33 cases: 3 surgical operations and 1 dissection, we examined them in the light of histopathology. As a morphological feature of this disease, the image of transformational area was seen along the boundary dividing the two of the squamous cell carcinoma and the adenocarcinoma, which showed relatively clear distinction between the two. Regarding the growth of squamous cell carcinoma in glandular tissue, we think of the phenomenon that the squamous epithelial moiety is seen for the first time when tissue grows tumorigenic, considering the result that there was no squamous cell metaplasia seen beneath the gallbladder epithelium. In other words, squamous cell carcinoma is formed on the basis of adenocarcinoma. And we think it possible that some undifferentiated basal cells exist to act as intermediary in the process.

Reprint requests: Kyoei Nonaka Second Department of Surgery, Toho University School of Medicine
6-11-1, Omori-nishi, Ota-ku, Tokyo, 143 JAPAN