日消外会誌　27（8）：2015～2018，1994年

特殊型（正常型）十二指腸乳頭部早期癌の1例

関西医科大学第1外科
山田　修　上辻　章二　上原　正憲
權　雅憲　上山　泰男

今回，我々は正常型十二指腸乳頭部早期癌を経験したので報告する．患者は69歳の男性で，現病歴は上部消化管透視にて十二指腸憩室と十二指腸乳頭部の腫大を指摘され，精査目的で当院内科を紹介された．十二指腸内視鏡検査所見では，十二指腸乳頭部は発赤，腫大を認め十二指腸憩室内に開口していた．乳頭部生検を計4回施行したが，いずれもGroup II，炎症所見のみであった．5回目の生検でGroup IV，十二指腸乳頭部高分化型腺癌と診断された．手術所見では十二指腸乳頭部は正常と思われ，胆道癌取扱い規約によるとH_0，$Panc_0$，D_0，P_0，N（－），Stage Iであった．膵頭十二指腸切除術，R_2郭清を施行しChild法にて再建した．病理組織学的所見では特殊型（正常型），m，$panc_0$，d_0，ly_0，v_0，n（－），ow（－），aw（－）であり十二指腸乳頭部早期癌と診断した．本症例では腺腫はなくde novo癌と診断され，乳頭部癌の発生母地はde novo癌を示唆するものと考えられた．

Key words：carcinoma of the papilla of Vater, asymptomtic psncreas cancer, pancreaticoduodenectomy

はじめに

膵頭部領域癌のうち十二指腸乳頭部癌症例は比較的少ないが，切除率は高く予後も良好とされている．なかでも“癌がOddi筋を越えないもの”と定義[1)2)]されている十二指腸乳頭部早期癌の予後は良好といわれており，内視鏡検査の進歩により発見される機会も多くなってきた．今回，我々は生検を繰り返して十二指腸乳頭部早期癌を発見し，根治術を施行しえたので若干の文献的考察を加えて報告する．

症　例

患者：69歳，男性

主訴：特記すべきことなし．

既往歴：14歳：虫垂炎，39歳：小腸腫瘍，64歳，狭心症，66歳：前立腺肥大症

家族歴：特記すべきことなし．

現病歴：近医で上部消化管造影X線検査を施行され十二指腸憩室と十二指腸乳頭部の腫大を指摘された．黄疸，腹痛などの症状はなく無症状で経過していたが，精査目的で当院内科を紹介された．十二指腸内視鏡検査所見で十二指腸乳頭部は発赤と腫大を認めたが潰瘍形成はなかった．十二指腸乳頭部の発赤と腫大が持続していたため乳頭部生検を1～6か月間隔で計4回施行したが，いずれもGroup II，炎症所見のみであった．5回目の生検でGroup IV，十二指腸乳頭部高分化型腺癌と診断され手術目的で当科入院となった．

入院時現症：黄疸，腹痛などの症状はなく，腹部所見でも異常所見はなかった．血清学的所見も異常値は認めなかった（**Table 1**）．

低緊張性十二指腸造影所見：十二指腸下行部と水平部に憩室を2個認めるが腫瘤，ポリープは認めず乳頭部も確認できなかった（**Fig. 1**）．

十二指腸内視鏡所見：十二指腸乳頭部は発赤，腫大を認めたが潰瘍形成はなかった．乳頭部は十二指腸憩

Table 1　Laboratory data on admission

WBC	5,600 /mm³	TP	7.8 g/dl
RBC	487×10⁴ /mm³	Alb	4.6 g/dl
Hb	15.2 g/dl	Na	147 mEq/l
Ht	45.5 %	K	4.4 mEq/l
Plt	20.1×10⁴ /mm³	Cl	107 mEq/l
GOT	20 IU/l	Ca	4.70 mEq/l
GPT	15 IU/l	GLU	99 mg/dl
ALP	156 IU/l	BUN	15 mg/dl
LDH	243 IU/l	Cre	0.6 mg/dl
CPK	44 IU/l	CRP	0.14 mg/dl
T.Bil	0.8 mg/dl	CEA	0.3 ng/ml
D.Bil	0.1 mg/dl	CA19-9	19 U/ml
AMY	66 IU/l	Elastase-1	180 ng/dl
CHE	6,020 IU/l		

＜1994年4月13日受理＞別刷請求先：山田　修
〒570　守口市文園町1　関西医科大学第1外科

Fig. 1 Hypotonic duodenography showed two duodenal diverticula.

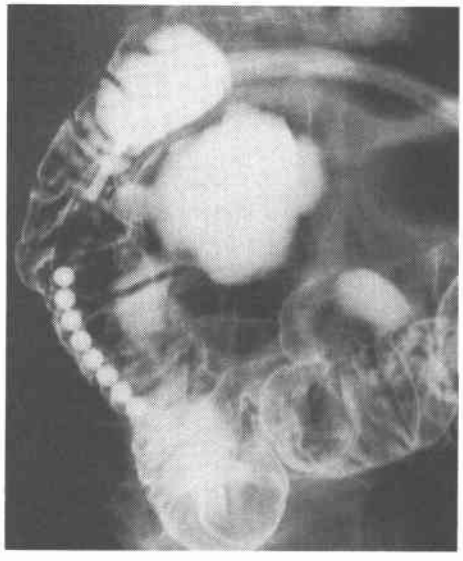

Fig. 2 Duodenofiberscopy showed the papilla of Vater with redness and swelling.

室内に開口し内視鏡的逆行性胆管膵管造影（ERCP）を試みるも挿入困難であり施行できなかった（**Fig. 2**）.

手術所見：十二指腸乳頭部形態は正常と思われ，胆道癌取扱い規約[3]によれば H_0, $Panc_0$, D_0, P_0, N（−），State I であった．膵頭十二指腸切除術，R_2郭清を施行し Child 法にて再建した．

摘出標本肉眼所見：十二指腸憩室は下行部，水平部，上行部に計3個認めた．乳頭部形態は正常でびらん，潰瘍の所見はなく，大きさは7×7mm 大であり十二指腸憩室内に開口していた（**Fig. 3, 4**）.

Fig. 3 Macroscopic findings of the resected specimen showed three duodenal diverticula (arrows).

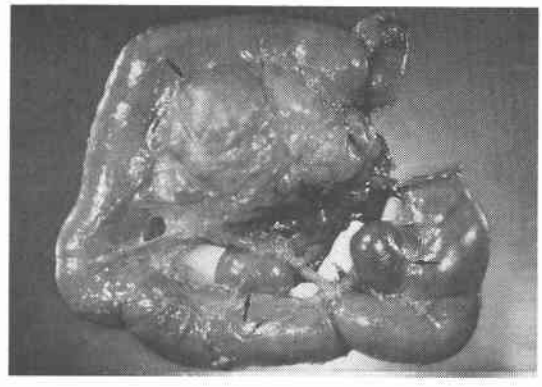

Fig. 4 Macroscopic findings of the resected specimen showed papilla of Vater, 7×7mm in diameter was normal type.

病理組織学的所見：肉眼形態では特殊型（正常型）で表在性に高分化腺癌を認めた．m, $panc_0$, d_0, ly_0, v_0, n（−），ow（−），aw（−）であり，正常型十二指腸乳頭部早期癌と診断した（**Fig. 5**）.

考　察

十二指腸乳頭部早期癌の定義はいまだに確立していない．岡島ら[1]は Oddi 筋が癌浸潤により破壊されていないものを「早期」の乳頭部癌とすると規定し，第25回日本消化器病学会大会ポスターシンポジウム[2]においても早期乳頭部癌の定義としては，癌が Oddi 筋を越えないものとすることでほぼ一致している．また羽生ら[4]は癌が Oddi 筋を破らず，リンパ節転移を認めないものと定義し，中山ら[5]は Oddi 氏筋を越えて癌腫の増殖を認めないもので，リンパ節転移の有無を問わな

Fig. 5 Histological findings of the papilla of Vater showed special type, well differenciated adenocarcinoma. adenoma was not observed. (H. E. stain ×100, ×200)

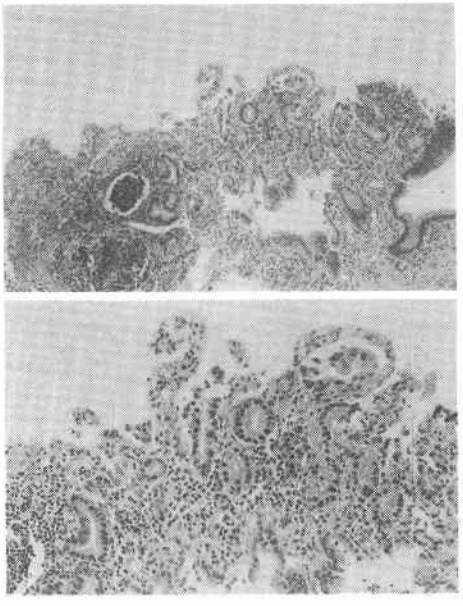

いとしている．小倉ら[6]は d_0 を分類し癌浸潤が Oddi 筋に達するもの $d_0\beta$ にはリンパ節転移が20%に認めたとしているが，遠隔成績は良好であったことからリンパ節転移の有無は問わないとするのが妥当としている．十二指腸乳頭部癌全体ではリンパ節転移の有無で予後は明らかに差があることから，乳頭部早期癌のリンパ節転移と予後については，今後多くの早期癌症例を集積し検討すべきと考えられる．

乳頭部癌の臨床症状は体重減少，食思不振，閉塞性黄疸，腹痛などが主な症状である．閉塞性黄疸症状が比較的早期よりみられ発見されることが多く，すでに癌の浸潤，進展が高度なことも少なくない．早期乳頭部癌では動揺性黄疸や無症状のことも多い．

内視鏡検査，生検技術の進歩に伴い十二指腸乳頭部早期癌も発見されるようになってきた．十二指腸乳頭部の精査は従来より低緊張性十二指腸造影，十二指腸内視鏡検査や逆行性胆管膵管造影（ERCP）が施行され，閉塞性黄疸症例や腹部超音波検査で胆管拡張がある症例には経皮経肝胆管造影（PTC），同内視鏡検査（PTCS）などで診断をしてきた．乳頭部癌の診断には深達度を正確に把握することが必要であり，超音波内視鏡検査（EUS）などを使用用し診断するようになってきた．確定診断はやはり乳頭部の生検が必要と考えられる．十二指腸内に癌部が露出した症例では癌陽性となる可能性も高いが，癌が膨大部にとどまるものや総胆管，膵管末端の癌では初回生検で癌陰性となる傾向にある．乳頭部形態が正常型でも発赤，びらん，腫大などの乳頭部癌の疑わしいもので初回生検癌陰性例においては，繰り返しの生検が乳頭部早期癌の発見に有用と考える．また，このような症例では挿管生検[7]，スメア生検[8]や乳頭括約筋切開術（EST）[9]などが有用とする報告もある．

血清学的検査においては，神澤ら[10]が無黄疸症例での ALP の上昇は乳頭部早期癌の診断に有用としている．

乳頭部癌の肉眼的形態は腫瘤型が多く，そのうち露出腫瘤型が多い．腫瘤型や潰瘍型は十二指腸浸潤，膵浸潤が高度なものが多く予後も不良である．本症例のような特殊型（正常型）は比較的少なく，我々が調べえた本邦報告例は自験例を含めて3例であり[6][11]，すべて d_0, $Panc_0$, n_0 で乳頭部早期癌であった．乳頭部早期癌の組織学的所見では比較的分化度の高い腺癌が多いと報告されている．

乳頭部腺腫と腺癌との組織学的類似性を指摘されて以来，本邦でも佐藤ら[12]，小塚ら[13]の腺腫内癌の報告がなされ，世古口ら[14]は乳頭部癌の50%に腺腫の遺残を認めたと報告し，乳頭部腺腫が前癌状態として注目されてきた．一方，小林ら[15]，和田ら[16]は腺腫を発癌母地とする可能性は少ないと報告し，遠城寺ら[17]も乳頭部癌の多くは腺腫を母地として発生してくる頻度は認めにくく，de novo に発生してくる癌が多いとしている．十二指腸乳頭部癌の発生母地は，腺腫よりの癌化あるいは de novo 癌であるというように意見の分かれるところであるが，今回の症例では腺腫は認めず de novo 癌を示唆するものであった．

十二指腸乳頭部癌の手術術式は膵頭十二指腸切除術（PD）が標準術式となっているが，十二指腸乳頭部早期癌ではリンパ節転移は少なく侵襲の少ない術式，胃幽門輪温存膵頭十二指腸切除術（PPPD）[18][19]や乳頭部切除術[11]が検討されている．PPPD は原則として膵頭部領域の良性疾患に対する術式とされているが，本症例のようにリンパ節転移がなく，明らかな早期癌症例では quality of life の面からも PPPD は有効な術式と考える．

文　献

1) 岡島邦雄，成末允勇，荒木京二郎：Vater 乳頭部癌

の組織学的進行度分類とその意義．癌の臨　23：895－900，1977
2) 中澤三郎，中山和道：第25回日本消化器病学会大会一講演発表における座長のまとめ．ポスターシンポジウム：早期乳頭部癌の概念．胆と膵　5：853－860，1984
3) 日本胆道外科研究会編：胆道癌取扱い規約．第2版．金原出版，東京，1986
4) 羽生富士夫，今泉俊秀，中村光司ほか：早期乳頭部癌の概念．胆と膵　5：847－852，1984
5) 中山和道，佐田正之：早期乳頭部癌の概念．胆と膵　5：853－860，1984
6) 小倉嘉文，今井俊積，水本龍二：十二指腸乳頭部早期癌の考え方．胃と腸　23：1097－1087，1988
7) Nakao NL, Siegel JH, Stenger RJ et al: Tumors of the ampulla of Vater; Early diagnosis by intraampullary biopsy during endoscopic canulation. Two case presentations and a review of the literature. Gastroenterology 83：459－464，1982
8) Seifert E: Diagnostik unt Endoskopische Therapie der Papillentumor. Schweiz Rundsch Med 71：394－397，1982
9) 仲間秀典，飯島義浩，奥平貞英：乳頭部括約筋切開術が診断に有用であった早期十二指腸乳頭部癌の1例．信州医誌　31：233－239，1983
10) 神澤輝実，田畑育男，伊沢友明ほか：無黄疸性十二指腸乳頭部癌（非顕性黄疸例を含む）の臨床，病理学的検討．日消病会誌　85：81－89，1988
11) 藤田直孝，李　茂基，小林　剛ほか：十二指腸乳頭部粘膜内癌5例の臨床的検討．日消病会誌　86：2444－2450，1989
12) 佐藤公司，岡島邦雄，水尾哲也ほか：十二指腸乳頭部腺腫の1例および本邦報告例21例の検討一特に良・悪性境界病変としての意義について一．日臨外医会誌　47：66－72，1986
13) 小塚貞雄，坪根幹夫，峰須賀喜多男：Vater乳頭部および胆外胆管の癌発生への腺腫の関与．胆と膵　3：1033－1040，1982
14) 世古口務，中村菊洋，岩佐　真ほか：乳頭部癌の発生における腺腫の意義について．胆と膵　9：81－89，1988
15) 林　活次，宮治　眞，片桐健二ほか：良性十二指腸乳頭部病変の病理．胆と膵　4：1459－1468，1983
16) 和田祥之，黒田　慧，森岡恭彦ほか：乳頭部癌〔II〕一早期の乳頭部癌と腺腫との関連一．外科治療　49：602－609，1982
17) 遠城寺宗知，城戸英希：十二指腸乳頭部癌の発生母地．胆と膵　3：1651－1656，1981
18) 世古口務，和田潔人，宮原成樹ほか：胃十二指腸球部温存膵頭十二指腸切除を施行した高齢者早期乳頭部癌の1例．胆と膵　10：85－89，1989
19) 井関俊彦，國友一史，三好康敬ほか：家族性大腸腺腫症に併存した十二指腸乳頭部癌根治術の1症例．日消外会誌　25：1315－1319，1992

A Case of Normal-type Early Carcinoma of the Papilla of Vater

Osamu Yamada, Shoji Uetsuji, Masanori Uehara, A-Hon Kwon and Yasuo Kamiyama
First Department of Surgery, Kansai Medical University

We report the case of a 69-year-old man with normal-type early carcinoma of the papilla of Vater. Upper GI and duodenofiberscopy showed redness and swelling of the papilla of Vater, and we suspected carcinoma. Repeated endoscopic biopsies of the papilla of Vater showed group IV, well differentiated adenocarcinoma. Radical pancreaticoduodenectomy was performed. The papilla of Vater was 7×7 mm in diameter, normal type. Histological findings showed early carcinoma of the papilla of Vater, special type, well differentiated adenocarcinoma, m, $panc_0$, d_0, ly_0, v_0, ow(−), aw(−), but adenoma was not observed. It was suggested that this case was early carcinoma of the papilla of Vater originating from de novo cancer.

Reprint requests: Osamu Yamada　First Department of Surgery, Kansai Medical University
1 Fumizono-cho, Moriguchi, 570 JAPAN