日消外会誌　27（8）：2019～2023，1994年

腺癌と扁平上皮癌で異なる浸潤形式を示した膵腺扁平上皮癌の1例

今井病院[1]，群馬大学第2外科[2]，癌研究会癌研究所病理[3]
鴨下　憲和[1)2)]　大和田　進[2)]　柳沢　昭夫[3)]　星野　和男[1)]
仲村　匡也[1)]　今井　昇[1)]　川島　吉之[2)]　森下　靖雄[2)]

症例は45歳の男性で，下血・貧血の精査のため入院した．上部消化管内視鏡検査では胃静脈瘤を認めたが，その原因は不明だった．MRI検査では膵尾部に腫瘤形成がみられ，膵尾部癌が疑われた．胃静脈瘤は，癌の脾静脈浸潤が原因で側副血行が形成され，出現したものと判断された．膵尾部癌の摘出および胃静脈瘤の改善目的で開腹術を行った．術中，膵尾部に直径約3cmの腫瘍を認めた．脾静脈は腫瘍浸潤のため脾門部で完全閉塞していた．膵体尾部・脾切除・リンパ節郭清術を施行した．病理組織検査では，腫瘤の組織型は腺扁平上皮癌であった．癌は線維性間質内を広範囲に浸潤増殖していたが，脾静脈内には扁平上皮癌成分のみの浸潤，神経周囲には腺癌成分のみの浸潤がみられ，組織型により浸潤形式が異なっていた．

Key words：pancreatic tail adenosquamous cell carcinoma，left side portal hypertension，splenic vein thrombosis

はじめに

胃静脈瘤を特徴とする左側門脈圧亢進症は，膵癌による脾静脈閉塞や脾動脈血流増加により発生する．今回，下血を主訴とした患者に孤立性胃静脈瘤を認めたので原因検索を行った結果，膵尾部癌を発見し切除しえた症例を経験した．癌の病理組織型は，膵癌では珍しい腺扁平上皮癌であった．癌は線維性間質内を広範に浸潤増殖していたが，脾静脈内には扁平上皮癌成分のみの浸潤，神経周囲には腺癌成分のみの浸潤がみられ，組織型により浸潤形式が異なっていた．腺扁平上皮癌に関して，このように組織型の違いで浸潤形式が異なることを論じた報告はほとんどなく，若干の文献的考察を加えて報告する．

症　例

患者：45歳，男性

主訴：下血と貧血

家族歴：特記すべきことなし．

既往歴：43歳時，十二指腸潰瘍に対し内服治療．

現病歴：平成4年9月よりタール便と立ちくらみが出現し，同年10月，精査目的で当院外科に入院した．

＜1994年4月13日受理＞別刷請求先：鴨下　憲和
〒371　前橋市昭和町3－39－15　群馬大学医学部第2外科

入院時現症：血圧は118/74mmHg，脈拍は毎分72回，整であった．体格は中等度で，栄養状態は良好であった．眼瞼結膜に貧血を認めた．胸部に異常所見はなく，腹部も平坦で肝，脾を触知しなかった．

入院時検査所見：血液一般検査ではヘモグロビンが8.6g/dlと貧血が著明であった．血液生化学検査値に異常はなく，肝硬変の所見もなかった．腫瘍マーカーのcarbohydrate antigen 19-9が1,120U/mlと高値であった（**Table 1**）．

Table 1　Laboratory data on admission

RBC	281×10^4 /mm³	ALP	144 IU/l
Hb	8.6 g/dl	LDH	254 IU/l
Hct	27.4 %	T-chol	182 mg/dl
WBC	3,500 /mm³	FBS	112 mg/dl
Plt	19.1×10^4 /mm³	ICG(15)	5.5 %
TP	6.8 g/dl	s-Amy	103 IU/l
Alb	4.4 g/dl	Lipase	77.5 IU/l
T-bili	0.5 mg/dl	Trypsin	287 IU/l
d-bili	0.3 mg/dl	HCV-Ab	(－)
GOT	18 IU/l	HBs-Ag	(－)
GPT	28 IU/l	CA19-9	1,120 u/ml
γ-GTP	11 mU/ml	CEA	1.5 ng/dl
		DUPAN-II	76 IU/l

上部消化管内視鏡検査では，食道に静脈瘤はなく，胃体上部に静脈瘤を認めた．これは静脈瘤内視鏡所見記載基準[1]によると，C_B，F_3，RC(+)（Hematocystic spot）だった．下血は同静脈瘤からの出血によるものと思われた．腹部超音波検査では異常所見は認められなかった．腹部CTでは，脾腫および膵尾部の腫大とlow density massが認められた．血管造影では動脈相で異常なく，静脈相で，脾門部脾静脈の拡張と閉塞および短胃静脈，胃冠状静脈の拡張が認められた（**Fig. 1**）．内視鏡的逆行性膵胆管造影（ERCP）は，膵体部までの膵管に異常所見はなかったが，膵尾側膵管の造影は不良だった．MRI検査では，脾門部に接する膵尾部に，T1およびT2強調で低信号の直径約3cm大の腫瘤を認めた（**Fig. 2**）．ガドペンテト酸メグルミン（Gd-DTPA）のenhanceで，腫瘍の信号はわずかに増強された．

以上の諸検査から，膵尾部癌による脾静脈浸潤閉塞，それに伴う胃静脈瘤形成と診断され，平成4年12月手術を施行した．

手術所見：肝臓は正常であった．脾臓は超手拳大で，短胃静脈は怒張し，胃体部に静脈瘤を形成していた．膵臓は尾部にクルミ大の硬い腫瘤を形成し，脾門部で

Fig. 1　Celiac arteriogram showing obstruction of the splenic vein and dilatation of the short gastric and left gastric veins in a venous phase.

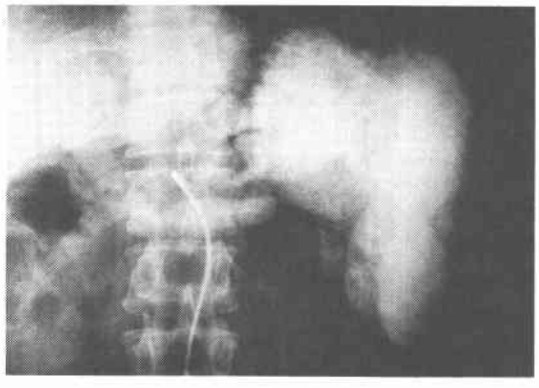

Fig. 2　MRI demonstrating a low signal intensity mass, 3×3cm in size on T1 weighted images (above) and T2 weighted images (below) at the pancreatic tail. (T1：TR 600msec TE 25msec, T2：TR 2,000msec TE 40msec)

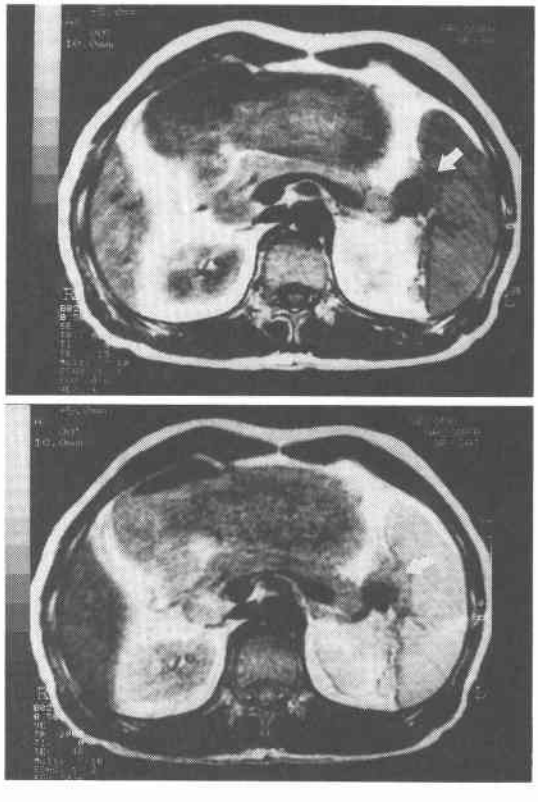

Fig. 3　Schematic drawing of microscopic findings.

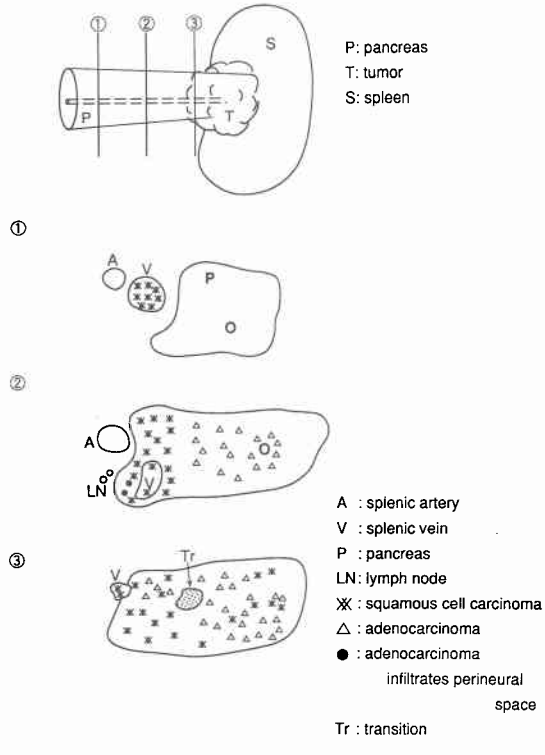

脾臓と一塊になっていた．以上より，膵尾部腫瘤のため脾静脈閉塞をおこし，左側門脈圧が亢進し，胃静脈瘤を合併したと診断した．手術は膵体尾部および脾切除にリンパ節郭清術（第1群および7番）を行った．短胃静脈系の結紮切離で胃体部静脈瘤が消失したことを，術中内視鏡検査で確認した．

切除標本および病理組織所見：腫瘍は大きさ3.5×2.5×3.5cmで割面が黄褐色であった．膵癌取扱い規約[2]の肉眼的進行度（Stage）分類は，$T_2H_0N_0P_0S_3$，Stage IVであった．組織型は腺扁平上皮癌であった．リンパ節転移は10番にのみ認め（n1＋），腺癌であった．腺癌成分と扁平上皮癌成分は，シェーマのごとく分布し（**Fig. 3**），膵尾部では腺癌と扁平上皮癌が混在し，一部には両者の移行像もみられた（**Fig. 4**）．膵体部にみられる腺癌成分は，主膵管を中心に浸潤増殖しており，主膵管内には上皮内癌像も認められた．腺癌成分，扁平上皮癌成分とも線維性間質内を広範囲に広がっていたが，神経周囲浸潤を示す癌成分は腺癌成分のみで（**Fig. 5**），脾静脈への浸潤を示す癌成分は扁平上皮癌成分のみであった（**Fig. 6**）．切除断端において，癌の浸潤は認めなかった．

Fig. 4 Adenocarcinoma and squamous cell carcinoma are mixed showing transitional figures at the pancreatic tail (H.E. stain).

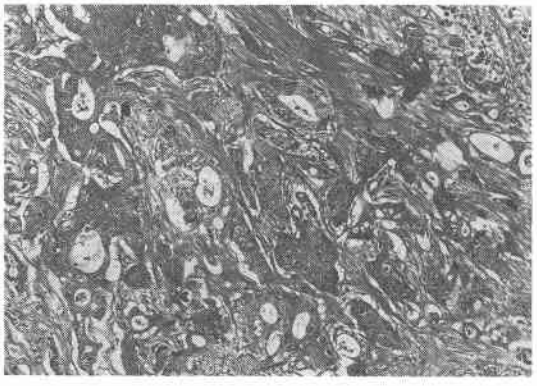

Fig. 5 The perineural space is invaded by the adenocarcinoma alone. (H.E. stain)

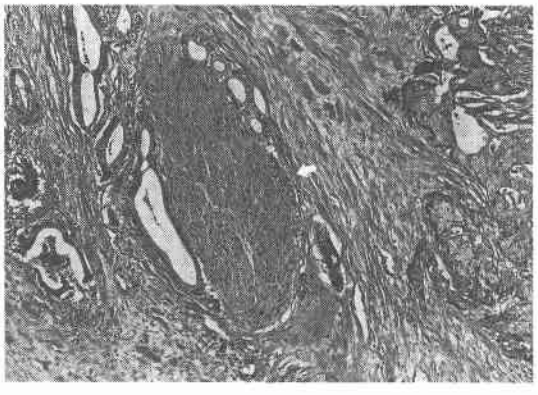

Fig. 6 The infiltration and tumor thrombus in the splenic vein is composed of the squamous cell carcinoma alone (H.E. stain).

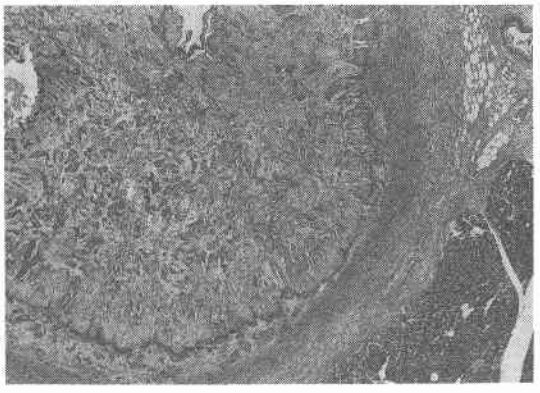

術後経過：胃静脈瘤は上部消化管内視鏡検査で消失しており，現在5-Fluorouracil内服中で再発徴候なく外来で経過観察中である．

考　察

吐下血の原因としては胃潰瘍，十二指腸潰瘍，胃癌，胃食道静脈瘤などが主に考えられ，その精査としてまず上部消化管内視鏡が第1選択となる．このうち胃食道静脈瘤を発見した場合には，肝硬変，門脈・脾静脈・肝静脈閉塞，特発性（Banti氏病）など門脈圧亢進をひきおこす病態を念頭におき，その原因追究の目的でCT，血管造影，MRIが通常行われる．今回著者らは，下血の原因精査中に膵尾部癌を発見したが，諸検査のなかでMRIは膵癌の進展度診断，とくに周囲組織への浸潤程度の診断に極めて有用であった．その理由として，MRIは脂肪組織とのコントラストが明確にできるためである[3)4)]．

膵体尾部悪性腫瘍が左側門脈圧亢進症を伴う報告は散見され，膵癌に胃静脈瘤を合併する頻度はおよそ10%である[5)~10)]．その成因は，1）脾静脈閉塞，2）hypervascularな腫瘍や動静脈シャントによる血流増加，3）脾静脈閉塞と脾動脈血流増加の両者，が考えられている．自験例は脾静脈閉塞による短胃静脈から胃冠状静脈，左胃大網静脈から右胃大網静脈へと側副血

行路が発達し，静脈瘤が出現したと考えられる[5)6)10)]．

自験例の組織型は腺扁平上皮癌であった．膵癌の組織型は大部分が腺癌で，腺扁平上皮癌の頻度は1.7～4％と報告されている[11)12)]．本邦報告例は自験例を含め39例で，切除されたものは25例，左側門脈圧亢進症を示したものは4例であった．腺扁平上皮癌の浸潤形式は，腺癌では血行性転移を，扁平上皮癌ではリンパ行性転移や周囲臓器への直接浸潤を示すとの報告があるが[13)]，自験例は，静脈内への浸潤は扁平上皮癌成分のみで腺癌成分はない．静脈内へこれだけの量の扁平上皮癌成分がみられたのに，血行性の遠隔転移は現在のところみられないことを考慮すると，扁平上皮癌成分はたとえ静脈内へ浸潤しても遠隔転移しにくいのであろうか．また腺癌成分，扁平上皮癌成分いずれも線維性間質内に広範に浸潤しているにもかかわらず，神経周囲浸潤は腺癌成分のみに認められたことは，通常型の膵管癌が神経周囲浸潤をおこしやすいことも考えあわせると，組織構造により浸潤形式が異なる可能性がある．このような組織型の違いによる浸潤および転移形式の相違は，腫瘍細胞と正常細胞の間の接着因子などが考えられるが，どのような因子によるものかは，今後の課題と思われる．

腺扁上皮癌の予後は，平均生存期間8.6か月と不良である[13)]．自験例は脾静脈内への腫瘍浸潤がみられ，予後については他の報告に照らしあわせると期待できないが，浸潤部が扁平上皮癌成分のみであり，他の報告と同じ経過をとるか不明である．

文　献

1) 日本門脈圧亢進症研究会編：食道胃静脈瘤内視鏡所見記載基準(1991年)．肝臓 33：277—281，1992
2) 日本膵臓学会編：膵癌取扱い規約．第3版．金原出版，東京，1986
3) 吉田雅博，菊池俊之，山本 宏ほか：膵癌診断に対するMRIの有効性の検討．膵臓 3：43—51，1988
4) 鈴木 敞，西原謙二，森近博司ほか：MRIによる胆膵領域癌の進展度診断．肝・胆・膵 21：265—269，1990
5) 原 雅文，池田知純，牧野孝史ほか：胃静脈瘤を認めた膵臓癌の3例．Prog Dig Endosc 20：344—347，1982
6) Nakaba H, Miyata M, Hamaji M et al: Gastric varices formation due to pancreatic tumor: A case of successful resection of cystadenocarcinoma. Jpn J Surg 21：583—586，1991
7) 松藤民子，永山和男，比屋根学ほか：腹部悪性腫瘍に起因した胃・食道静脈瘤の3例．日消病会誌 87：1451—1455，1990
8) Mullan FJ, Mckelvey STD: Pancreatic carcinoma presenting as bleeding from segmetal gastric varices: Pitfalls in diagnosis. Postgrad Med J 66：401—403，1990
9) 宮本幸男，須藤英仁，大和田進ほか：非機能性ラ氏島癌の1治験例—本邦30例の臨床病理学的検討．胆と膵 4：827—833，1983
10) Yonson K, Kawa Y, Fujiwara S et al: Hemodynamic study of occlusion of the splenic vein caused by carcinoma of the pancreas. Surg Gynecol Obstet 168：17—24，1989
11) Antonic LC. Patrick JF: Cancer of the pancreas (nonendocrine): A suggested morphologic classification. Aemin Oncol 6：285—297，1979
12) 永井秀雄，江崎行芳，嶋田裕之ほか：膵癌の臨床病理．Clin Geriatr Med 27：1815—1822，1989
13) 北川 隆，太田知明，相場光宏ほか：膵腺扁平上皮癌6例の臨床的検討．膵臓 5：413—420，1990

Pancreatic Adenosquamous Carcinoma with Different Modes of Invasion, Squamous Cell Carcinoma from Adenocarcinoma

Norikazu Kamoshita[1)2)], Susumu Ohwada[2)], Akio Yanagisawa[3)], Kazuo Hoshino[1)], Masaya Nakamura[1)], Noboru Imai[1)], Yoshiyuki Kawashima[2)] and Yasuo Morishita[2)]

[1)]Imai Hospital

[2)]The Second Department of Surgery, Gunma University School of Medicine

[3)]The Department of Pathology, Cancer Institute Hospital

A 45-year-old man was admitted to our hospital because of melena and severe anemia. Endoscopic findings showed gastric varices. Magnetic resonance imaging (MRI) clearly documented a pancreatic tail tumor. At laparotomy, a tumor, 3.0 cm in diameter, was located in the pancreatic tail, infiltrating and completely obstructing the splenic vein at the splenic hilus. Distal pancreatectomy associated with splenectomy and lymph node dissection was carried out. The tumor was histologically adenosquamous cell carcinoma of the pancreas. The different carcinoma cells of adenocarcinoma and squamous cell carcinoma showed different modes of infiltration. The

adenocarcinoma invaded the perineural space and the squamous cell carcinoma extended the splenic vein and made the tumor thrombus.

Reprint requests: Norikazu Kamoshita The Second Department of Surgery, Gunma University School of Medicine
3-39-15 Showa-machi, Maebashi, 371 JAPAN