日消外会誌　27（8）：2024～2028，1994年

Interventional radiologyによる巨大脾腎静脈shunt塞栓術が有効であった1例

名古屋大学医学部第2外科
金子　哲也　原田　明生　吉田　典正　井上総一郎
村上　裕哉　野浪　敏明　中尾　昭公　高木　弘

患者は57歳の女性．反復性の意識消失発作にて入院した．Color doppler検査で巨大な脾腎shuntが疑われ，経皮経肝門脈造影および選択的shunt造影にて精査を施行したところ，巨大な1本の脾腎静脈shuntであることが判明した．意識消失発作時の血中アンモニアは328μg/dlと高値であり，アミノ酸分析で芳香族アミノ酸高値，Fischer比は1.38と低値であった．ICG R_{15} 44%，K値0.06min^{-1}であった．Interventional radiologyによる脾腎静脈shuntの塞栓術と部分的脾動脈塞栓術を施行した．術後，血中アンモニア値，芳香族アミノ酸値は正常化しFischer比，ICG値も改善した．術後10か月の現在，患者は健在で意識消失発作もなく，食道胃静脈瘤の発生も認めていない．高度肝障害を伴うportosystemic encephalopathyに対しInterventional radiologyによるshunt塞栓術は有効な治療手段であると思われた．

Key words: portosystemic shunt encephalopathy, splenorenal shunt, percutaneous transhepatic embolization

はじめに

Portosystemic encephalopathy[1]，あるいは猪瀬型肝性脳症[2]と呼ばれる肝性脳症は，通常の末期肝硬変や劇症肝炎によるそれと異なり，門脈大循環短絡路が存在することが多い[3]．最近の画像診断の進歩に伴いportosystemic shuntの描出は容易となった[4]．一方，超音波ガイド下穿刺術を用いたinterventional radiologyの進歩[5]によりportosystemic shuntの塞栓も可能となった．今回，巨大な脾腎静脈shuntによるportosystemic shuntに対し，interventional radiologyによるshunt塞栓術の奏効例を経験したので若干の文献的考察を加え報告する．

症　例

患者：57歳，女性

主訴：意識消失発作

家族歴：特記すべきことなし．

既往歴：27歳の時，子宮外妊娠にて手術．この時，輸血が施行されている．

現病歴：1993年3月，心窩部痛にて近医受診．胃内視鏡検査にて胃角部に潰瘍を認めH_2 receptor antagonistにて改善した．胃食道静脈瘤は認めなかった．同年4月，意識消失発作にて通院中の近医に緊急入院となった．この時は2時間程で意識が回復した．腹部超音波検査にて脾腎静脈shuntが疑われた．問診にて最近2年間に数回，買い物先などで意識消失発作をおこしていることが判明した．血中アンモニアが326μg/dlと極めて高値であった．またHCV陽性であった．精査，治療目的で同年5月28日に当科へ紹介，入院となった．

入院時現症：身長143cm，体重51kg．意識清明．眼球結膜に黄疸なし．眼瞼結膜に貧血を認めた．腹部平坦，軟．腫瘤触知せず．

入院時一般検査：汎血球減少症を認めた．ビリルビン値は正常であった．トロンボテスト，ヘパプラスチンテストは低値であった．血中アンモニアは116μg/dlと高値であった．ICG 15分停滞率44%，K値0.06min^{-1}と低下していた（**Table 1**）．

血中アミノ酸分析：芳香族アミノ酸はいずれも高値であり，Fischer比は1.38と低下していた．

腹部color doppler検査：肝内門脈血流は感度以下で，検出できず，極めて低流速と考えられた．膵体尾

＜1994年4月13日受理＞別刷請求先：金子　哲也
〒466　名古屋市昭和区鶴舞町65　名古屋大学医学部第2外科

Table 1 Laboratory data on admission

WBC	2,700 /mm³	GOT	67 iu/l
RBC	380×10⁴ /mm³	GPT	23 iu/l
Hg	9.3 g/dl	LDH	251 iu/l
Ht	31 %	T.Bilirubin	0.7 mg/dl
Plt	6.7×10⁴ /mm³	Thrombo test	75.4 %
Na	143 mEq/l	Hepaplastin test	
K	4.3 mEq/l		63.4 %
Cl	112 mEq/l	ICG R_{15}	44 %
BUN	12 mg/dl	ICG K	0.06 min^{-1}
Crea.	0.6 md/dl	HB_s Ag	(−)
NH_3	116 μg/dl	HB_s Ab	(−)
AFP	5 ng/dl	HCV	(+)

Fig. 1a Percutaneous transhepatic portography demonstrated a giant splenorenal shunt.

部から脾門部に蛇状にうねった最大径2cmの低エコー部を認め遠肝性のdoppler signalを検出し，流量は1.13l/minであった．脾臓はエコー上，脾門部を含む最大断層像で14cm×10cmと軽度の腫大を認めた．

腹部computed tomography（以下，CTと略記）：肝の萎縮と表面不整を認めた．S_8に径5mmの低吸収部分を認めたが，enhanceされずCT値もwater densityでcystと診断した．脾腫と脾門部近傍に発達した側副血行路を認めた．

経皮経肝門脈造影（percutaneous transhepatic portography：以下，PTPと略記）：上腸間膜静脈（superior mesenteric vein：以下，SMVと略記）より造影すると，脾静脈より左腎静脈につらなる最大径21mmの巨大な脾腎静脈shuntを認めた(**Fig. 1a**)．Catheterをshunt内へ選択的に挿入し造影すると，大きくうねった脾腎静脈shuntの全貌が描出され（**Fig. 1b**），さらに左腎静脈への流入部が明らかとなった（**Fig. 1c**）．

腹部血管造影：上腸間膜動脈（superior mesenteric artery：以下，SMAと略記）門脈相で門脈血流の大半

Fig. 1b Selective injection of contrast medium into the shunt visualized a whole aspect of the splenorenal shunt.

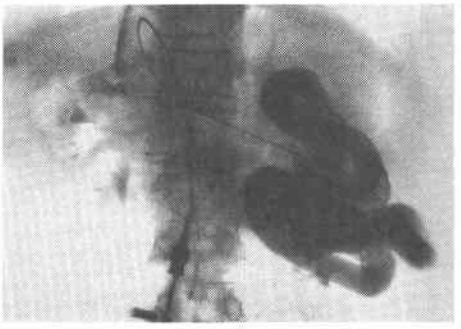

Fig. 1c Draining portion of the splenorenal shunt to the left renal vein was clearly recognized (arrow).

は脾腎静脈shunt側へ流れることが判明した．脾動脈造影にて，脾動脈血流も全てshunt部へ流れることが明らかであった．

以上の所見より，巨大な脾腎静脈shuntによる肝性脳症と診断した．肝障害が高度であるため，interventional radiologyによるshunt塞栓術を行う方針とした．

Interventional radiology：脾腎静脈shuntの塞栓とpartial splenic embolization（以下，PSEと略記）を行う方針とし，以下の手順で行った．

① 超音波ガイド下に肝内門脈右枝に5.5-French sheathを挿入し，脾腎shunt内へ5-French catheterを留置．

② 右内頸静脈より7-French long sheathを挿入後，6-French balloon catheterを左腎静脈よりshunt内へ留置．

③ 右大腿動脈より脾動脈内へ5-French catheterを留置．

④ 脾動脈へ留置した catheter より absorbable gelatin sponge 2枚と直径5mm の steel coil 4本にて PSE を施行.

⑤ 左腎静脈より shunt 出口に挿入した balloon catheter を inflate し fibrin glue を3ml 注入し shunt 出口を閉塞した.

⑥ 経皮経肝的に shunt 内へ留置した catheter を可及的に奥まで挿入し，直径20mm の steel coil を4本，5mm の coil を12本留置，さらに absorbable gelatin sponge 2枚注入し shunt を塞栓した（**Fig. 2**）.

塞栓後の PTP では shunt は完全に閉塞しており，塞栓前には全く造影されなかった脾内静脈枝が造影された（**Fig. 3**）. 術中トラブルはなかった. 術後2週間，熱発が続いたが，抗生剤投与により平熱化した.

Shunt 塞栓術後の各種検査結果は以下のごとくであった.

① 血中アンモニア：術後，3，4，6，9日の値は33，48，23，28μg/dl と著明に低下した.

② ICG 検査：15分停滞率18.9%，K 値0.116min^{-1} と改善した.

③ 血中アミノ酸分析：芳香族アミノ酸は全て正常化し，Fischer 比も2.06と改善した.

⑤ 腹部 color doppler 検査：肝内門脈血流は右枝で620ml/min，左枝で430ml/min と増加し，流速も23 cm/sec と改善した. また脾腎静脈 shunt 部の血流は検出されなかった. エコー上，脾臓は最大断面像で9.5 cm×5cm に縮小した.

⑤ 腹部血管造影：SMA 造影門脈相では脾腎静脈 shunt への血流は認められなかった（**Fig. 4**）. 術前後の主な検査結果の変化を **Table 2** にまとめた. また術後6か月目の血液肝機能検査の結果を **Table 3** に示した. 血小板の上昇，トロンボテスト，ヘパプラスチンテストの改善を認めた.

術後10か月の現在，健在である. 血中アンモニア値は正常であり，内視鏡検査において食道胃静脈瘤は認

Fig. 2 Schema of the procedure of interventional radiology.
A : A catheter was placed into the splenorenal shunt from percutaneous transhepatic route. From here, steel coils and absorbable gelatin sponges were injected. B : A balloon catheter was placed into the draining portion of the splenorenal shunt from the right jugular vein. Fibrin glue was injected from here. C : Partial splenic embolization was done.

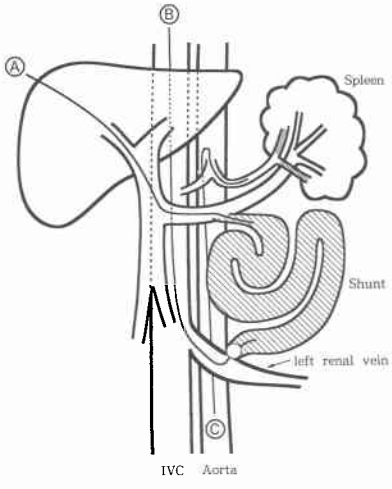

Fig. 3 Percutaneous transhepatic portography after embolization showed the complete obstruction of the shunt and visualized the splenic vein which was not visualized before embolization.

Fig. 4 Arterial portography four weeks after embolization showed the perfect embolization of the splenorenal shunt.

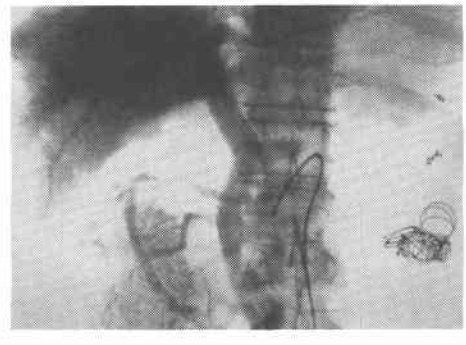

Table 2 Comparison of labolatory data between before and after embolization

	Before	After
NH_3 (μg/dl)	112 (mean of 3 times)	33 (mean of 4 times)
Aminoacid analysis		
tyrosine (m mol/l)	147	77
phenylalanine (m mol/l)	116	80
tryptophan (m mol/l)	93	51
Fischer's ratio	1.38	2.06
ICG R_{15} (%)	44	19
K (min^{-1})	0.06	0.116
Blood flow of the liver (ml/min)	below the sensitivity	1,050

Table 3 Laboratory data on six months after embolization

WBC	3,500 /mm³	Crea.	0.7 mg/dl
RBC	383×10⁴ /mm³	NH_3	36 μg/dl
Hg	9.8 g/dl	AFP	4.2 g/dl
Ht	31.3 %	GOT	38 iu/l
Plt	14.1×10⁴ /mm³	GPT	10 iu/l
Na	143 mEq/l	LDH	316 iu/l
K	4.5 mEq/l	T.Bilirubin	0.4 mg/dl
Cl	104 mEq/l	Thrombo test	100 %
BUN	12 mg/dl	Hepaplastin test	85 %

められない．家人の話しでは以前はイビキをかいて寝ていたのが，術後は全くかかなくなったとのことであった．

考　察

Portosystemic encephalopathy の原因となる portosystemic shunt は自然発生的なものと non-selective shunt operation によるものとがあり，国内での報告例[7)~11)]はほとんどが前者によるものである．前者の場合，肝硬変などの高度肝障害を有することがほとんどであるが[6)]，肝障害がないかあっても軽度な例でも shunt が認められたという報告例[7)~10)]もある．自験例では肝生検による病理学的検索がなされていないが，HCV 陽性であり肝機能障害も強いため，肝硬変によるものと考えられる．近年の画像診断の中でも color doppler 検査は非侵襲的で bed side で繰り返し real-time に観察可能であり，血流の方向，流量，流速などの把握も可能であり[12)]，本例のような巨大な脾腎静脈 shunt を有する場合，有用である．しかし，shunt 部位，大きさ，流出部位などの正確な把握のためには PTP さらには shunt に対する選択的造影が必要である．本例でも脾腎静脈 shunt の全貌が明瞭に描出できた．その結果，巨大な脾腎静脈 shunt が丁度，一筆書きのように1本で形成されていることが判明し，interventional radiology によるこの shunt を塞栓可能であると考えた．また，脾腫もあり hypersplenism の状態にあり，脾動脈血流も全て脾腎静脈 shunt へ流出していることより PSE も同時に施行することとした．脾腎静脈 shunt は径が大きいため流入部から入れた塞栓物質が流出部から逸脱する危険もあるため，流出部を balloon catheter で clamp し fibrin glue で塞栓した後，脾静脈からの shunt 流入部より塞栓した．本例における特長は脾腎静脈 shunt に対する徹底した塞栓にくわえ，PSE を行うことで脾摘除に準ずる治療効果を期待しうるという点である．対象は異なるが，孤立性胃静脈瘤に対し下大静脈より胃腎静脈 shunt を介し塞栓する方法も報告されている[13)]．また mesocaval shunt に対しては大腿静脈より下大静脈経由で detachable balloon にて塞栓するという報告例[14)15)]がみられる．

従来から Portal encephalopathy に対して shunt 部を外科的に結紮する治療が行われてきたが欧米では手術死亡例の報告[16)]もみられる．本疲患は，もともと肝予備能の悪い poor risk であることや，現在の超音波穿刺技術を用いた interventional radiology の進歩を考えると，出来るだけ侵襲の少ない方法の選択が望まれる．また，interventional radiology による塞栓術が望ましいもう1つの理由として，1つの shunt を閉塞しても他の shunt の流量が大きくなって encephalopathy が再発することがあり，再度治療を要する際に有利であることがあげられる．しかし，自然発生的な脾腎静脈 shunt に対する interventional radiol-

ogy による塞栓療法の報告例は少なく[10)11)14)]その遠隔成績について明記されたものはなかったため短絡路の再発頻度についての詳細は不明である．

本法の問題点は脾腎静脈 shunt を塞栓することにより，門脈圧が上昇し食道胃静脈瘤の発生が危惧される点である．瀬尾ら[11)]はこの点を考慮し，脾腎静脈 shunt 部より肝側の脾静脈を塞栓し，脾腎静脈 shunt を温存している．自験例では塞栓前後で門脈圧の変化を測定しなかったが，PSE を付加し脾動脈血流の減少をはかったため単なる脾腎静脈 shunt 塞栓に比べ門脈圧の上昇程度は軽いと考えられる．また将来，食道胃静脈瘤が発生しても内視鏡的な治療での対処が可能と考えられる．

自験例の場合，各種データの改善をみたことや術後10か月の現在も血中アンモニアは正常で食道胃静脈瘤の発生を見ていないことは，症例の選択および治療法が適切であったと考えられる．しかしながら今後，新たな側副血行路発生の可能性もあり長期にわたる十分な follow up が必要である．また患者の選択や，塞栓物質，塞栓部位，方法などに関しては今後さらに症例を重ねて検討していく必要がある．

文　献

1) Scherlock S: Disease and liver and biliary system, 8th edition. Blackwell, Oxford, 1989, p95—115
2) 猪瀬　正：肝脳変性疾患の1特殊型．精神誌 **51**：245—270，1950
3) 三條健昌：肝性脳症．出月康夫，川島康生，杉町圭蔵ほか：新外科学体系26D．肝臓・胆道の外科IV．中山書店．東京，1987，p332—343
4) 磯松俊夫：門脈圧亢進症．検査法と診断．阿部令彦，出月康夫，小沢和恵ほか：最新消化器外科シリーズ14：脾・門脈圧亢進症．金原出版．東京，1992，p104—116
5) 渡辺五郎：経皮経肝門造影（PTP）・経皮経肝的門脈塞栓療法（PTO）．幕内正敏編．図解腹部超音波穿刺術—適応と手技の know how—．文光堂，東京，1984，p121—136
6) 小林迪夫：肝性昏睡とその対策．肝臓　**16**：304—305，1975
7) 乗本道子，堀江　裕，周坊武昭ほか：Splenorenal shunt による肝性脳症の1例．肝・胆・膵　**3**：131—135，1981
8) 隆　元英，五十嵐正彦，上野正和ほか：門脈圧亢進を伴わない猪瀬型肝性能症の1例．肝臓　**23**：546—552，1982
9) 松浦文三，赤松興一，北井浩一郎ほか：門脈圧亢進を伴わない猪瀬型肝性脳症の1例．日消病会誌 **84**：1684—1689，1987
10) 小山秀彦，斎藤正明，崔世　浩ほか：巨大胃腎短絡路を有する肝性脳症を経皮経肝的短絡路塞栓術により治癒せしめた1例．肝臓　**31**：102—106，1990
11) 瀬尾伸夫，石山秀一，布施　明ほか：Porta; systemic aencephalopathy に対する経皮経肝的副路塞栓術．日消病会誌　**88**：205—208，1991
12) 工藤正俊：門脈疾患のカラードプラ像．富田周介編．腹部カラードプラ診断テキスト．文光堂，東京，1992，p113—136
13) 金川博史，美馬聰昭，香山明一ほか：バルン下逆行性径静脈的塞栓術（B—RTO）による胃静脈瘤治療．消内視鏡　**3**：167-171，1991
14) Hanna SS, Smith RS, Henderson JM et al: Reversal of hepatic encephalopathy after occlusion of total portasystemic shunts. Am J Surg **142**：285—289，1981
15) Uflacker R, eSilva AdO, d'Albuquerque LAC et al: Chronic portosystemic encephalopathy: embolization of portosystemic shunts. Radiology **165**：721—725，1987
16) Potts JR, Henderson JM, Millikan WJ et al: Restration of venous perfusion and reversal of encephalopathy by balloon occlusion of portal systemic shunt. Gastroenterology **843**：208—212，1984

A Case of Interventional Radiology Effective for Portosystemic Encephalopathy with a Large Splenorenal Shunt

Tetsuya Kaneko, Akio Harada, Norimasa Yoshida, Soichiro Inoue, Hiroya Murakami, Toshiaki Nonami, Akimasa Nakao and Hiroshi Takagi
Department of Surgery II, Faculty of Medicine, Nagoya University

A 57-year-old woman hospitalized for recurrent loss of consciousness. A giant splenorenal shunt was suspected from color doppler ultrasonography. Percutaneous transhepatic portography and selective injection of contrast medium into the shunt clearly visualized the whole aspect of the splenorenal shunt. When she lost consciousness, her blood ammonia level was 326 μg/dl. The results of serum amino acid analysis revealed a high level of aromatic amino acids and a low Fisher's ratio. Indocyanine green (ICG) clearance from blood was very low. Perfect embolization of the giant splenorenal shunt was performed by ultrasound-guided interventional radiology, after which the blood levels of ammonia and aromatic amino acids normalized. Fisher's ratio and ICG clearance were improved ten months after this procedure, the patient is well and has not experienced any loss of consciousness. For the portosystemic encephalopathy accompanying severe liver damage, shunt embolization by interventional radiology was effective and less invasive than surgical operation.

Reprint requests: Tetsuya Kaneko　Department of Surgery II, Faculty of Medicine, Nagoya University
65 Tsurumai-cho, Showa-ku, Nagoya, 466 JAPAN