日消外会誌　27（8）：2029～2033，1994年

特発性血小板減少性紫斑病に対する腹腔鏡下脾臓摘出術の経験

福井医科大学第2外科
下松谷　匠　　谷川　允彦　　谷口　哲郎　　野口　英樹
木村　成里　　平松　義規　　藤井　秀則　　堀内　哲也
増田　靖彦　　村岡　隆介

特発性血小板減少性紫斑病（以下，ITPと略記）の2例に対し腹腔鏡下脾摘術を施行したので報告する．症例は63歳の男性と57歳の女性で，いずれも内科療法にて副作用の合併したITPの患者である．手術：体位を右斜め側臥位とし，5本のトロッカーを挿入した．まず脾外側の腹膜を切開し，脾結腸間膜を脾に沿って切離した．次に胃脾間膜と膵脾間膜を脾に沿って徐々にEndo-Clip, Endo-Scissors, Endo-GIAを用いて脾臓を摘出した．脾臓はEndo-pouchに収納し，創を広げることなく砕いて腹腔より摘出した．出血量は190mlと200mlで，手術時間は3時間35分と3時間05分であった．ITPにおいて腹腔鏡下脾臓摘出術はステロイド療法に比べ，副作用，入院期間などはるかに優れており，寛解率も良く，また疾患としても若い女性に多いことより美容的にも優れており，治療方針として積極的に選択すべき方法と思われる．

Key words: laparoscopic splenectomy, idiopathic thrombocytopenic purpura

緒　言

昨今の腹腔鏡下外科手術の技術と器具の進歩により，本邦においても虫垂，大腸など胆嚢以外の各種臓器が腹腔鏡下に摘出され始めている[1)2)]．今回我々は，特発性血小板減少性紫斑病（以下，ITPと略記）の2例に対し腹腔鏡下脾摘術を施行したので報告する．

症　例1

患者：63歳，男性

主訴：鼻出血

既往歴，家族歴：特記すべき事項なし

現病歴：約5年前近医にて血小板の減少を指摘され，入院加療を受けたが，その後自己判断で内服を中止していた．平成4年11月頃より鼻出血が止まり難く，近医受診し血小板の低下を指摘された．平成5年3月ITPの診断で本院第1内科紹介入院となり，プレドニゾロンの投与を受けるも血小板は上昇しなかった．そのため免疫抑制剤の投与を受け血小板は上昇するも末梢神経炎の副作用が出現し，5月脾臓摘出術目的で当科に転科となった．転科時血小板は23万まで上昇していた．また術前に自己血を400ml採取した．

手術：全身麻酔下に，体位を右斜め側臥位とし，臍の高さで傍腹直筋で切開しOpen Laparoscopy法で第1のトロッカーを挿入し，合計5本のトロッカーを挿入した．まず脾外側の腹膜を切開し，脾結腸間膜を脾に沿って切離した．次に胃脾間膜と膵脾間膜を脾に沿って徐々にClipping，切離し，脾臓を摘出した．動脈は径2～3mmのものを約3本認めたのみであった．脾臓はEndo-pouchに収納し（**Fig. 1**），創を広げることなく砕いて腹腔より摘出した（**Fig. 2**）．左横隔膜下にペンロースドレーンを挿入し手術を終えた．脾臓の重量は40gで，出血量は約190mlで，手術時間は3時間35分であった．

術後2日目より経口摂取開始し，離床もスムースで4日目に抜糸し，9日目に退院した．

症　例2

患者：57歳，女性

主訴：両下肢の紫斑

既往歴：41歳にて子宮筋腫と卵巣嚢腫のため子宮全摘と卵巣切除術を受けた．

家族歴：父；心疾患，母；結核

現病歴：約3年前検診にて血小板の低下を指摘され，本院第1内科に入院しITPと診断され，ステロイド療法を受け血小板は上昇した．退院後徐々に血小板は低下し，また経過中骨粗鬆症のため胸椎の圧迫骨折と大腿骨頭壊死を合併した．本年4月ごろより両下肢

＜1994年2月9日受理＞別刷請求先：下松谷　匠
〒910-11　福井県吉田郡松岡町下合月23－3　福井医科大学第2外科

Fig. 1 Case 1. The resected spleen was packed in Endo-pouch.

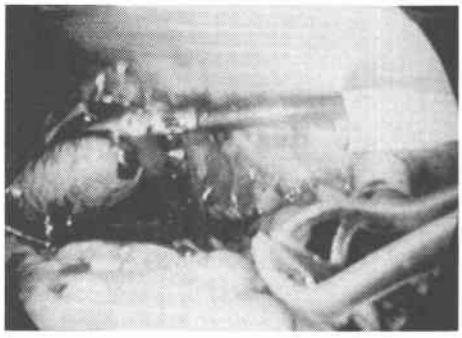

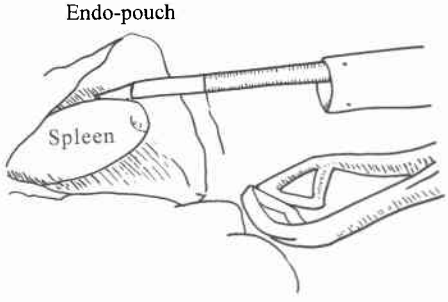

Fig. 2 Case 1. Resected specimen : The spleen was crashed in fragments.



に紫斑が出現し，第1内科受診したがステロイド療法の継続が困難とのことで当科に紹介となる．

入院後，術前に免疫グロブリン大量療法を行い，血小板は11万に上昇した．術前に自己血を400ml 採取した．

手術：症例1と同様体位を右斜め側臥位とし，合計5本のトロッカーを挿入した．まず脾外側の腹膜を切開し，脾結腸間膜を脾に沿って切離した．次に胃脾間膜と脾門部を脾に沿って徐々に Clipping し切離し，さ

Fig. 3 Case 2. Gastrosplenic ligament and pancreatosplenic ligament were divided with Endo-GIA.



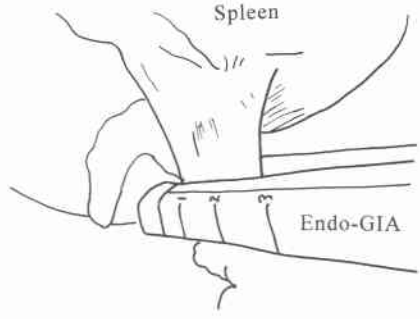

Fig. 4 Case 2. The spleen was crashed and removed from the wound that arrow indicates.

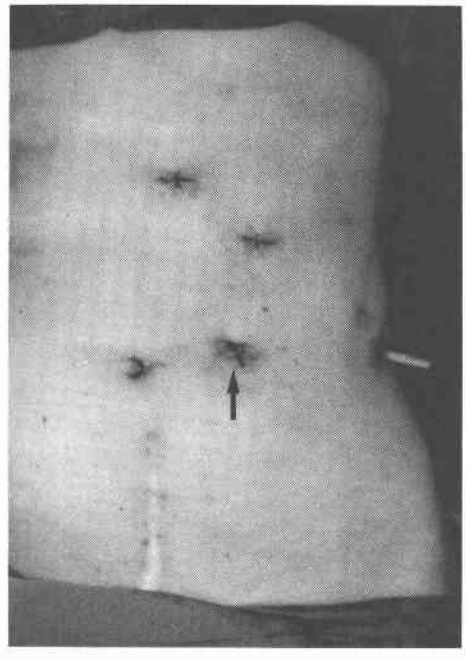

らにEndo-GIAを2回用いて脾臓を摘出した（**Fig. 3**）．脾臓はEndo-pouchに収納し一部砕いてPouchに入れたまま腹腔より摘出した．左横隔膜下にペンローズドレーンを挿入し手術を終えた（**Fig. 4**）．脾臓の重量は43gで，出血量は約200mlで，手術時間は3時間05分であった．

ステロイド療法による骨合併症のため離床はやや遅れるも2日目より歩行開始し，同日経口摂取も開始した．血小板は17万まで上昇し，術後14日目に退院した．

考　察

一般に慢性型ITPの治療方針は副腎皮質ホルモンが第1選択で，初回投与量としてプレドニゾロン40～60mg/日を1～3週間投与し，以後漸減し血小板の上昇がみられた場合30mg/日程度を約2か月継続し，上昇が持続したら徐々に漸減し中止するとなっている[3]．その完全寛解率は約2割であるが，約6割は軽快し，約2割は不応である．またこの治療の間副作用の合併も少なくなく，感染症，糖尿病，胃十二指腸潰瘍，骨粗鬆症，肥満などがあり，予防対策が必要である．脾摘術は初回副腎皮質ホルモンの不応例，維持量で血小板が10万以上維持できない例，ステロイド剤の副作用が強い例が対象となる．脾摘術の効果は完全寛解が57～80%と高く，不応は20%前後となっているが[4)~9)]，寛解が得られなかった症例においてもステロイドや免疫抑制剤などの反応が良くなるなどの効果が期待でき，脾摘を第一義的に考えるべきという意見もある[10]．免疫抑制剤は脾摘術を拒む例や，脾摘による効果が得られない症例が対象となるが，本剤も造血器障害，脱毛，肝障害，神経障害などの副作用がある．

腹腔鏡下胆摘は術後の疼痛の軽減，入院期間の短縮，社会復帰の早さ，医療費の節減，さらに美容的な効果などよりの急速に広まりつつあり，今や胆嚢結石症の標準手術となりつつある．また昨今の腹腔鏡下外科手術の技術と器具の進歩により，胆嚢以外の各種臓器が腹腔鏡下に摘出され始め[1)2)]，また胸腔鏡下手術も同様に広まりつつある[11]．

術中の脾臓損傷や外傷性の脾臓破裂などによる大出血の経験や，脾動静脈の走行の複雑さなどより，従来脾臓は腹腔鏡下手術の対象とはなされていなかった．しかしながらビデオモニターの鮮明かつ広角な視野は腹腔鏡を経験する以前の外科医にとっては想像をはるかに越えるものであり，多少の出血や解剖学的な多彩さは，腹腔鏡下胆摘術の経験を生かせば十分に対応できるものである[12)13)]．また解剖学的に，脾臓は胆嚢と比べ周囲に重要な臓器は少なく，脾臓に接して剝離すればその損傷もほとんど防ぐことができ，極言すれば問題は出血のみと言える．報告でも開腹にコンバートしたのは出血がコントロールできなかった例である[12]．今回は実際は必要としなかったが，術前の自己血の採取は予期せぬ出血の際は有効と考えられる．しかし脾臓は病態により大きさはさまざまで，門脈圧亢進症を合併している場合などは脾臓も大きく，側副血行路が発達し，現在の腹腔鏡の技術を越えている場合がある．その点ITPの場合は脾臓は一般的に小さく，また側副血行路もほとんど見られず腹腔鏡下手術の良い適応となる．

また副脾はITPの脾摘術の治療効果において重要であり，取り残した場合再燃の原因ともなる．副脾は15%から30%に存在し[7)~9)]，部位は脾動脈の血管支配にあり，脾門，胃脾間膜，脾結腸間膜，脾腎間膜，大網などがほとんどで，この範囲の検索であれば腹腔鏡下手術も決して開腹術に見劣りするものではないが，まれに骨盤内や左z丸などにも存在するという報告もあり[14]，注意を要する．

脾臓を摘出する際腹腔内で脾臓を砕いてはならない．砕けた脾臓の破片は腹腔内に自家移植されSplenosisとなり，癒着やイレウスの原因となるだけでなく[14]，術後ITPの再燃にもつながる．そのため著者らのごとく脾臓はPouch内に収納し，その中で砕くことにより脾臓の破片を腹腔内に移植したりまた創を延長することなく体外に摘出すべきである．

免疫グロブリン大量療法はImbachにより最初に報告されて以来[15]多施設でその効果が確認され[16]，ITPに対する脾摘療法での術前処置としては今や常識となっている．今回の症例2においても術前本療法を施行し，血小板も10万以上に上昇し術中，術後を通して

Table 1 Clinical data of the cases who underwent laparoscopic splenectomy

	Sex	Age	Operation time	Blood loss	Weight of resected spleen	Dischage
1	Male	63	3h35min	190 ml	40 g	on the 9th day
2	Female	57	3h05min	200 ml	43 g	on the 14th day

特に出血傾向は問題とならず，血小板輸血を含め輸血は必要としなかった．本療法は腹腔鏡下手術においても必要でかつ適切な処置と思われる．

今後腹腔鏡下脾臓摘出術が一般的になった場合，ステロイド療法に比べ，副作用，入院期間などはるかに優れており，寛解率も良く，また疾患としても若い女性に多いことより美容的にも優れており，ITPの治療方針として積極的に選択すべき方法といえる．

文　献

1) 岸　清志，森脇誠司，古本豊和ほか：腹腔鏡下副腎摘除術を行ったCushing症候群の1例．日臨外医会誌　54：1892—1896，1993
2) John RTM, AraDavzi P, Ceclan C: Prospective evaluation of Laparoscopic-assisted colectomy in an unselected group of patients. Lancet 340：831—834，1992
3) 安永幸二郎：特発性血症板減少性紫斑病の治療方針—設定へのアプローチと問題点—．厚生省特定疾患研54年度研報，特発性造血障害調査研究．1980，p487—492
4) 塚田理康，守永真一，木本元治ほか：過去10年間に経験した慢性型ITP脾摘症例の検討—治療効果を中心に—．厚生省特定疾患研56年度研報，特発性造血調査研究．1982，p275—288
5) 山中　學，野村武夫：ITPの長期予後について．臨血　26：171—176，1985
6) Santo MD, Neil AL, Jefferey KL et al: Adult idiopathic thrombocytopenic purpura. Clinical findings and response to therapy. Am J Med 69：430—442，1980
7) 吉村伸幸，石山秀一，瀬尾伸夫ほか：特発性血症板減少性紫斑病の治療成績．日臨外会誌　52：2007—2012，1991
8) Mintz SM, Petersen SR, Cordell LJ et al: Splenectomy for immune thrombocytopenic pyrpura. Arch Surg 116：645—650，1981
9) Piero C, Maurizio C, Paolo B et al: Surgical treatment of immune thrombocytopenic purpura. World J Surg 16：1001—1005，1992
10) 長村重之：特発性血症板減少性紫斑病の脾摘療法．臨血　17：811—812，1976
11) 武野良仁：胸腔鏡下の自然気胸の治療．臨外　46：925—933，1991
12) Carroll BJ. Phillips EH. Semel CJ et al: Laparoscopic splenectomy. Surg Endosc 6：183—185，1992
13) Deltaitre B, Maignien B: Laparoscopic splenectomy-technical aspects. Surg Endosc 6：305—308，1992
14) Schwartz SI: Spleen. Edited by Schwartz SI. Principles of Surgery. Fifth edition. McGraw-Hill Company, New York, 1989, p1441—1457
15) Imbach P, d'Apuzzo V, Hirt A et al: High-dose intravenous gammaglobulin for idiopahtic thrombocytopenic purpura in childhood. Lancet II：1228—1231，1981
16) 内野治人，安永幸二郎，赤塚順一：特発性血症板減少性紫斑病に対するヴェノグロブリン-I療法の評価—多施設における治療成績の解析と総括．内科宝函　31：89—113，1983

Laparoscopic Splenectomy for the Patients with Idiopathic Thrombocytopenic Purpura

Takumi Shimomatsuya, Nobuhiko Tanigawa, Tetsuo Taniguchi, Hideki Noguchi, Narisato Kimura, Yoshinori Hiramatsu, Hidenori Fujii, Tetsuya Horiuchi, Yasuhiko Masuda and Ryusuke Muraoka

Second Department of Surgery, Fukui Medical University

We report two patients with idiopathic thrombocytopenic purpura (ITP) who underwent laparoscopic splenectomy. The platelet count rose following the administration of an immunosuppressant agent or a high dose of gammaglobulin, and autologous blood was donated preoperatively. In the right oblique lateral position under general anesthesia, a total of 5 trochars were inserted. First the peritoneal reflexion on the left side of the spleen was incised. Next the splenocolic ligament was separated close to the spleen. The spleen was resected by serial dissection of the gastrosplenic ligament and pancreatosplenic ligament close to the spleen with Endo-clip, Endo-scissors, and Endo-GIA. The spleen was packed in an Endo-pouch, crushed, and removed from the abdomen. The splenic bed was inspected for adequate hemostasis. The estimated blood loss was from 190 ml to 200 ml and mean operation time was 3 hours and 20 minutes. The postoperative course was uneventful in both cases. The advantages of this technique are rapid recovery, minimal incisional discomfort, brief hospitalization, and superior cosmetic results, especially in younger females. In cases of ITP, steroid therapy is considered first and splenectomy or immunosuppressant agents are favored in patients who do not respond to steroid therapy. However, steroid

therapy has many side effects, such as peptic ulcers, infection, diabetes mellitus, and osteoporosis. Laparoscopic splenectomy may be the preferred treatment for ITP in the near future.

Reprint requests: Takumi Shimomatsuya Second Department of Surgery, Fukui Medical University
23-3 Shimoaiduki, Matsuoka-chou, Yoshida-gun, Fukui, 910-11 JAPAN