日消外会誌　27（8）：2034～2038，1994年

腸管穿通を伴った小腸腸間膜リンパ管腫の1例

福井県立病院外科
服部　昌和　　森田　信人　　細川　　治
渡辺　国重　　津田　昇志

腸管穿通を伴った空腸腸間膜リンパ管腫の1例を経験した．症例は生後1か月の女児で，嘔吐，腹部膨満を主訴に来院．腹部の超音波検査，およびCT検査にて，腸間膜嚢腫によるイレウスと診断，開腹手術を施行した．Treitz靱帯より約25cmの空腸腸間膜に嚢胞性腫瘤を認め，これにより同部の空腸が圧排・伸展されイレウス状態をきたしていた．この嚢腫を含め小腸を部分切除した．嚢腫は長径5cm大で多房性であり，嚢腫に圧排された空腸には打ち抜き様の穿通を認めた．病理組織学的には海綿状リンパ管腫と診断され，穿通部腸管の漿膜下組織内にもリンパ管腫が存在した．腸管壁内のリンパ管腫の存在により，その部のぜい弱化を来し，腸管が穿通したものと考えられた．

小腸腸間膜リンパ管腫は新生児にはまれで，術前診断は困難なことが多いが，腹部超音波検査およびCT検査がその診断に有用であった．

Key words: mesenteric cyst, lymphangioma of jejunal mesenterium, jejunal penetration to mesenteric cyst

はじめに

小腸およびその腸間膜に発生するリンパ管腫は極めてまれな疾患である[1)~4)]．腸間膜にリンパ管腫が存在し，さらに小腸壁にもリンパ管腫が合併する例の本邦報告例は，過去に7例を数えるのみである[1)~4)]．

今回我々は，腹部超音波検査およびCT検査にて腸間膜嚢腫によるイレウスと診断され，開腹手術を施行したところ，空腸およびその腸間膜にリンパ管腫を認め，さらには同部の腸管壁に穿通を認めた新生児例を経験したので，若干の文献的考察を加え報告する．

症　例

患者：1か月，女児

主訴：嘔吐，腹部膨満

家族歴および既往歴：特記することはない．

現病歴：母親の妊娠中特に異常なく，在胎39週，生下時体重2,540gにて出生した．生後3日目より嘔吐出現し，次第に腹部膨満，哺乳力低下を来し近医受診，腹部腫瘤を指摘され，昭和61年2月20日当院紹介入院となった．

入院時現症：体重3,356g，結膜には貧血，黄疸を認めず，表在リンパ節も触知しなかった．腹部は全体に膨隆を認めたが，腫瘤は触知しなかった．

入院時検査成績：一般血液検査では白血球数17,600/mm³と増加し，C-reactive protein（CRP）も2.5mg/dlと陽性であった．血液生化学検査では，総蛋白5.0g/dlと低蛋白血症を認めた．尿中Vanillil Mandelic Acid（VMA）は陰性であった．

腹部単純X線写真では小腸ガス像を認め，イレウス状態であった．左下腹部には腸管ガス像を圧排する腫瘤性病変の存在が疑われた（**Fig. 1**）．腹部超音波検査施行したところ，左下腹部に長径約5cm，ほぼ円形で多房性の，腸管と接する嚢胞性腫瘤を認めた（**Fig. 2**）．腹部CT検査では左腎下方に境界のはっきりした3.8×5.2cm大の，内部均一な多房性の嚢胞性病変を認めた（**Fig. 3**）．腹腔内遊離ガス像は認めなかった．画像診断上は浸潤増殖性の所見を腫瘤には認めなかった．経静脈性腎盂尿管造影では，腫瘤による圧迫のため左尿管はほとんど造影されなかった．以上より，小腸腸間膜嚢腫によるイレウスと診断し，2月21日開腹術を施行した．

手術所見：手術は左傍腹直筋切開にて開腹，黄色でやや混濁した少量の腹水が存在した．約5cm大の黄白色嚢胞性腫瘤を，Treitz靱帯より約25cm肛門側（小腸全体では口側約1/4付近）の空腸腸間膜に認めた．腸間膜の腫瘤により伸展された空腸が，腫瘤上に取り巻

＜1994年4月13日受理＞別刷請求先：服部　昌和
〒910　福井市四ッ井2－8－1　福井県立病院外科

Fig. 1 Plain abdominal X-ray showed small bowel gas and space occupying lesion at left lower abdomen

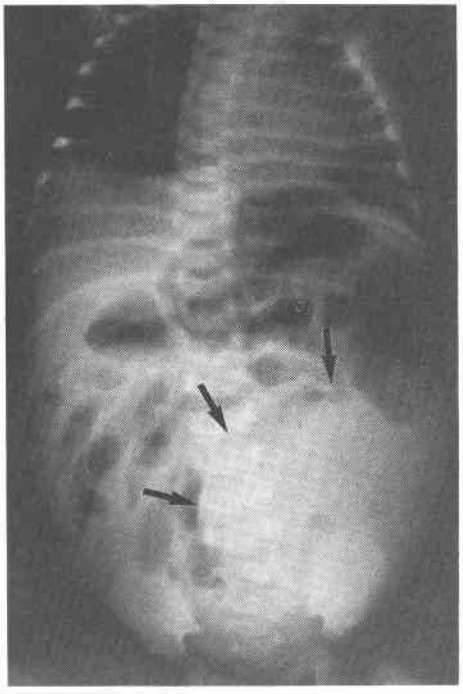

Fig. 2 Abdominal ultrasonography shows intraperitoneal multilocular cystic mass

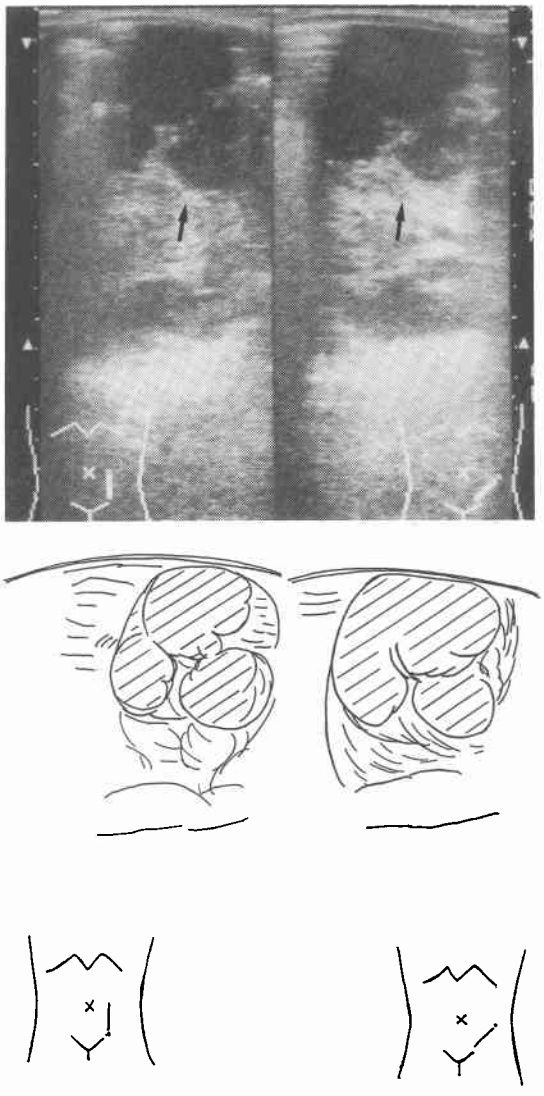

くように接して存在しており，嚢腫と腸管壁は剝離困難であった．腫瘤そのものは限局性であり周辺のリンパ節腫大は認めなかった．嚢腫を含め空腸を約12cm部分切除し，端々吻合にて再建した．

摘出標本肉眼所見：腫瘤は表面平滑な，大きさ5.4×4.8×4.3cmの類球形腫瘤であり，割面は多房性で，大小の嚢胞より成っていた．さらに，嚢腫に接する腸管壁に径約3mmの打ち抜き様の穿通孔を認め，嚢胞の一部と腸管内との交通を認めた(**Fig. 4**)．嚢腫内容はそのほとんどが黄褐色の粘ちょう液であったが，腸管内と交通のある嚢胞内には乳白色のミルク様の液体が少量存在した．

病理組織学的所見：空腸漿膜下およびその腸間膜に大小のリンパ管の増殖を認め，これらが集まり一塊の腫瘤を形成していた．病変の主体は腸間膜にあり，強拡大では嚢胞壁は一層の扁平な内皮細胞で被われ，嚢胞内にはエオジン好性のリンパ液および赤血球が存在した．以上より海綿状リンパ管腫と診断した．また，腸管壁漿膜下層にリンパ管腫が存在する部位では，一部打ち抜き様の筋層の断裂を認め，この部に穿通をきたしていた(**Fig. 5**)．その他切除腸管には潰瘍などは認めなかった．

以上より，空腸およびその腸間膜に存在する海綿状リンパ管腫ならびに，それに基づく腸管穿通と診断した．術後経過は良好で術後17日目に退院した．

考　察

腸間膜嚢腫の約8～9割が，病理学的に腸間膜リンパ管腫と報告されている[1)5)]．肉眼的に腫瘤を形成し拡張管腔内にリンパ管内皮細胞が証明されるならば，リンパ管腫と診断可能であるとのDerafieldら[6)]の定義

Fig. 3 Contrast-enhanced CT scan shows a large cystic mass

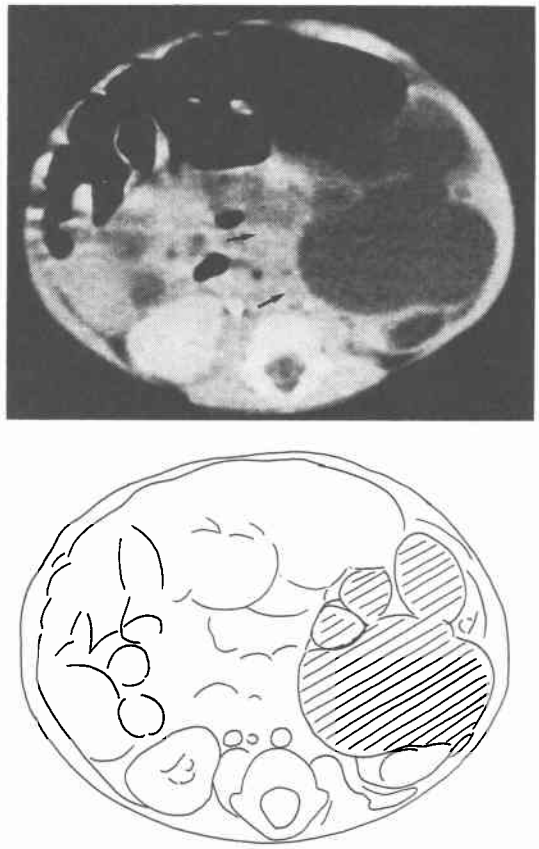

Fig. 4 Gross surgical specimen of the resected jejunum with cystic mass, demonstrating penetration site of jejunal mucosa (arrow)

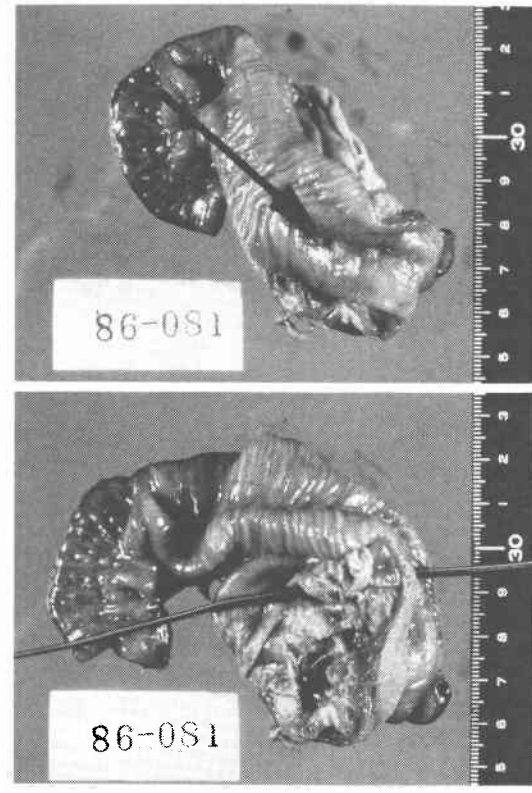

に基づき，本症例も海綿状リンパ管腫と診断した．腸間膜嚢腫の発生頻度は，3万～25万人に1人の割[7]とされ，本邦でも1992年までの医学中央雑誌に記載された文献を集計した限り，報告例は自験例を含め413例であった．また，部位的に小腸の腸間膜嚢腫は230例55.7%を占めていた．

腸間膜嚢腫の発症年齢は，半数以上が10歳以下であるが，1歳以下特に本症例のような新生児発症例は，413例中17例4.1%と極めて少なかった．また，性別は1.24：1と男性にやや多かった（**Table 1**）．

小腸腸間膜嚢腫の術前診断は特徴的な症状に乏しく，しかも小腸の場合解剖学的にも部位診断が難しく，急性腹症あるいは他の診断名で開腹され診断される場合が多い[1)5)]．しかし，腹部CT検査や超音波検査により，腹腔内の嚢腫性病変を認めた場合には，周辺実質臓器との連続性の有無や，嚢腫内部像を丹念に調べれば，本症例のごとく正確に診断可能である．

腸間膜嚢腫の合併症は本邦報告413例中128例31.0%に認めている．腫瘤の圧迫，牽引による腸閉塞症や腸管の捻転が多く，その他，嚢腫破裂による出血，腹膜炎，嚢腫内出血，腸回転異常症，癌の合併などが報告されている[8]．しかし，腸管の穿孔は5例（1.2%）と少なく[1)9)]，本症例のような腸管の穿通を伴った例の報告は認めなかった．

病理学的には，腸管壁内にリンパ管腫が存在する症例の報告は極めてまれである．今回我々の検索においても，小腸壁リンパ管腫の報告は自験例を含めて29例を数えるにすぎず，腸間膜のリンパ管腫を合併していたものは，わずか7例であった[2)4)6)10)]．腸管壁の病変としては粘膜下にリンパ管の拡張を認め，粘膜下潰瘍の形態をとる例が多く[2)6)10)]，本例のごとく漿膜下にのみリンパ管腫が存在する例は，自験例を含め2例の本邦報告例をみるにすぎなかった[4)]．

腸間膜リンパ管腫による腸管穿孔の場合，腸管の捻転や腫瘤による循環障害から，腸管に潰瘍や壊死を来

Fig. 5 Histological findings of the resected jejunum and cyst, revealed the penetration site (arrow) and multilocular lymphatic duct lumens

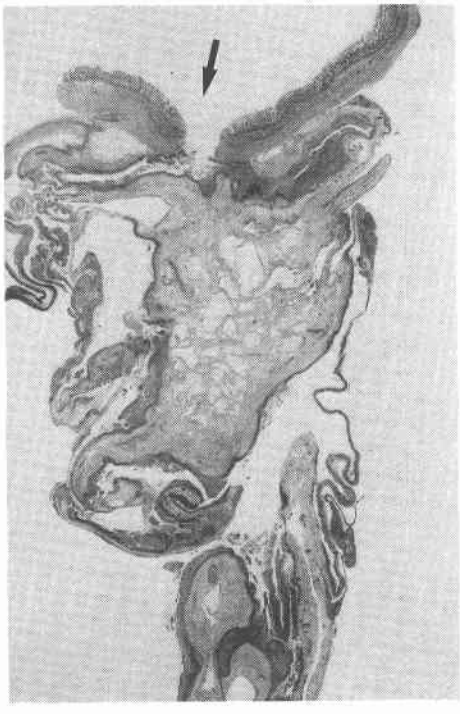

し穿孔する[4]と考えられている．これに対し，本症例では腸管漿膜下にリンパ管腫が存在し，打ち抜き様の穿通孔像があることからみて，筋層を含め腸管壁の一部がリンパ管腫に置き換わり，そのために腸管壁のぜい弱化を来し，そこへミルク飲用による腸管内圧の上昇が加わり，穿通したものと考えられた．

リンパ管腫の発生機序については，その大部分が胎生期の発育異常で，迷入リンパ組織の増殖および正常リンパ管系への誘導欠損による拡大が本態であるとの考えが有力とされている[5]．本症例も発症年齢や，病変の存在部位の点から，リンパ管腫の発生機序を考えるうえで示唆に富む1例であると思われた．

文　献

1) 山口宗之，野中杏栄，菊地　裕ほか：術前超音波検査で診断し得た腸間膜嚢腫の1治験例．日小児外会誌　13：771—778，1977
2) 菅　和男，藤尾俊之，宮崎国久ほか：小腸リンパ管腫の1例．消外　14：751—756，1991
3) 木山輝郎，恩田昌彦，水谷　崇ほか：卵巣皮様嚢腫を疑われた小腸および小腸間膜リンパ管腫の1例．日消外会誌　23：1921—1923，1990
4) 可児淳朗，岸川輝彰，伊藤　寛ほか：嚢腫内出血を呈した小児腸間膜嚢腫の1例．日小外会誌　16：113—117，1980
5) 三好信和，末田泰二郎，市川　徹ほか：急性腹症として発症した腸間膜嚢腫の2例．消外　5：363—367，1982
6) 春藤譲治，矢野充保，石原昭彦ほか：空腸リンパ管腫の1例．胃と腸　21：565—568，1986
7) Hadin WJ, Hardy JD: Mesenteric cyst. Am J Surg 119：640—642，1970
8) 原川伊寿，蜂須賀喜多男，真弓俊彦ほか：腸間膜嚢腫癌の1例．日小外会誌　20：2397—2400，1987

Table 1 Clinical characteristics of mesenteric cyst

Cases:	413			
Sex:	M 229：F 184＝1.24：1			
Age:	mean 16.2y(0y-78y)		<1 mo. 17 cases(4.1%)	
Symptoms:	abdominal pain	41.0%	vomiting	30.5%
	abd. distension	18.4%	mass palpable	12.6%
Diagnosis:	mesenteric	42.5%	abd. tumor	22.6%
(preoperative)	ileus	21.7%	acute abdomen	6.8%
	appendicitis	4.2%	invagination	1.1%
Complications:	intestinal obstruction	11.4%	volvulus	6.5%
	infection	3.8%	malrotation	2.5%
	rupture	2.0%	intracystic bleeding	1.4%
	perforation	1.4%	torsion of cyst	0.8%
	melena	0.8%	invagination	0.5%
Ope.:	extirpation (& bowel resection)	87.5%(45.3%)		
Site:	small intestine	55.7%		
	colon	34.7%		
Pathology:	lymphangioma	94.3%(115/122)		

9) 黒岩 実，松山四郎，鈴木則夫ほか：術前診断し得た腸間膜嚢胞の2例．日小外会誌 24：1121—1131，1988

10) 榎本 準，山下義信，本田雅之ほか：小腸および小腸間膜に発生したリンパ管腫の1例．日消外会誌 21：945—948，1988

A Case of Small Bowel Penetration due to Lymphangioma of Jejunal Mesenterium

Masakazu Hattori, Makoto Morita, Osamu Hosokawa, Kunishige Watanabe and Syouji Tsuda
Department of Surgery, Fukui Prefectural Hospital

We report a case of small bowel penetration due to lymphangioma of the jejunal mesenterium. The patient, a 1-month-old girl, was admitted with a complaint of vomiting and a palpable abdominal mass. Ultrasonography and computed tomography of the lower abdomen indicated an intraperitoneal cystic mass. The patient was diagnosed as having a mesenteric cyst, and surgery was performed. We found the tumor in the jejunal mesenterium and penetration of jejunum in the same region. The tumor was a multilocular cystic mass. Histopathological diagnosis revealed a cavernous lymphangioma. We considered the penetration of the jejunum probably to be due to the existence of subserosal lymphagioma. Lymphangioma of the small bowel is a relatively rare disease, and only 7 cases of lymphangioma of both the small bowel and its mesenterium have been reported in the Japanese literature. We discuss the clinical features of mesenteric lymphangioma.

Reprint requests: Masakazu Hattori Department of Surgery, Fukui Prefectural Hospital
2-8-1 Yotsui, Fukui, 910 JAPAN