日消外会誌　27（8）：2039～2043，1994年

盲腸癌との重複例を含む原発性虫垂癌の2例

済生会江津総合病院外科
堅野　国幸　　坂本　秀夫　　川角　博規
万木　英一　　阿部　重郎
米子博愛病院外科
衣笠陽一　　谷田　　眞

原発性虫垂癌は比較的まれな疾患であり，そのうち虫垂癌と他臓器癌との重複癌症例は非常に少ない．今回われわれは盲腸癌との重複癌症例1例を含む原発性虫垂癌の2例を経験したので，若干の文献的考察を加えて報告する．

症例1は70歳の女性．右下腹部痛を主訴に来院した．同部に表面平滑，弾性硬の小腫瘤を触知した．急性虫垂炎による盲腸周囲膿瘍を疑い，一部大網を含め虫垂切除術を施行した．病理組織学的に粘液嚢胞腺癌であり，合併切除した大網への浸潤も認められたため，後日右半結腸切除術を施行した．

症例2は79歳の女性．便潜血の精査目的にて入院．注腸造影検査および大腸内視鏡検査の結果，盲腸癌および盲腸粘膜下腫瘍を疑い，右半結腸切除術を施行した．病理診断の結果，盲腸は中分化腺癌，粘膜下腫瘍と思われた病変は虫垂原発の高分化粘液嚢胞腺癌であった．

Key words: carcinoma of the vermiform apendix, double cancer of the vermiform appendix and the caecum

はじめに

原発性虫垂癌は比較的まれな疾患であり，本邦では1900年の金森[1]の報告以来，334例が報告されている[2]．そのうち，原発性虫垂癌と他臓器癌との重複癌症例は16例の報告をみるのみで，虫垂癌は他臓器癌の開腹手術の際，腹腔内検索でみつかっている場合が多い．

今回われわれは大網に浸潤を認めた症例，盲腸癌との同時性重複癌であった症例の計2例の原発性虫垂癌を経験したので，若干の考察を加えて報告する．なお，本稿における虫垂癌および盲腸癌に関する記載は大腸癌取扱い規約[3]に従った．

症　例

症例1：70歳，女性

主訴：右下腹部痛

現病歴：1989年10月中頃より右下腹部痛が出現，次第に食欲不振，嘔気を伴うようになり近医受診し，虫垂炎を疑われ10月21日に米子博愛病院外科に紹介となった．

入院時現症：体格，栄養中等度．腹部は平坦，右下腹部に小児手拳大で表面平滑，弾性硬の腫瘤を触知し，圧痛も認められた．

入院時検査成績：血液一般において白血球12,000/mm³，CRP 2＋のほかは生化学および尿検査では異常所見は認められなかった．

以上より急性虫垂炎による盲腸周囲膿瘍の診断のもと，1989年10月21日手術を施行した．

手術所見：虫垂は先端が母指頭大に腫脹し，大網と一塊となり腫瘤として触れたため，一部大網を切除し順行性虫垂切除術を施行した．

切除標本肉眼所見：虫垂先端部は嚢胞状に腫脹し，内部にはムチン様の貯留液を認めた（**Fig. 1**）．

病理組織学的所見：粘膜上皮は乳頭状の突出像や不規則な腺管構造を示し，粘液産生性の高い異型上皮に覆われており，粘液嚢胞腺癌と診断された．また同時に切除された大網の一部に浸潤が認められた（**Fig. 2**）．

経過：1989年11月3日退院するも，組織学的に大網への浸潤が認められたため，11月7日再入院，11月10日再手術となった．

再手術所見：残存した大網を広範囲に切離後，右半結腸切除術を施行した．肉眼的進行度は初回手術所見

＜1994年4月13日受理＞別刷請求先：堅野　国幸
〒695　江津市江津町1551　済生会江津総合病院外科

Fig. 1 The resected specimen of the case 1. Almost whole body of the appendix was swelled with cystic lesion at the edge.

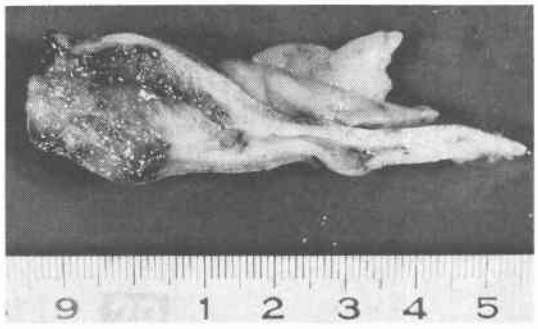

Fig. 2 Histopathological finding of the case 1 showed mucinous cystadenocarcinoma of the appendix with invasion to the greater omentum (H.E. ×100).

も合わせ Si（大網），N（−），P_0, H_0, M（−），stage III, R_2, CUR A であった．

病理組織学的所見：大網およびリンパ節に転移は認められなかった．初回手術所見も合わせ si(大網)，ly_0, v_0, n（−），ow（−），aw（−），P_0, H_0, M（−），stage III であった．

経過良好にて術後31日目に退院した．

症例2：79歳，女性

主訴：便潜血

現病歴：1990年初めに近医にて貧血を指摘され，さらに便潜血陽性であったため，2月15日済生会江津総合病院に精査入院となった．

入院時現症：眼瞼結膜に中等度の貧血が認められた．表在リンパ節は触知せず．腹部は平坦かつ軟で圧痛は認められなかった．

入院時検査成績：赤血球285万/mm^3，Ht 25.5%，Hb 8.3g/dl と小球性低色素性貧血が認められた．生化学検査，検尿では異常は認められなかった．腫瘍マーカーでは carcinoembryonic antigen (CEA) 値4.3ng/ml（正常2.5以下），carbohydrate antigen 19-9 (CA19-9) 値41U/ml（正常37以下）と高値であった．

注腸造影X線検査：盲腸に大小二つの不整な陰影欠損を認めた．また虫垂は造影されなかった(**Fig. 3**)．

Fig. 3 Barium enema revealed two filling defects with irregular surface (open arrows and closed arrows). The vermiform appendix was not visible.

Fig. 4 Endoscopic colonogram showed (a) rand wall of the tumor with the ulceration at the opposite site of Bauhin's valve and (b) polypoid lesion with smooth and yellowish surface like a submucosal tumor at the same site of Bauhin's valve.

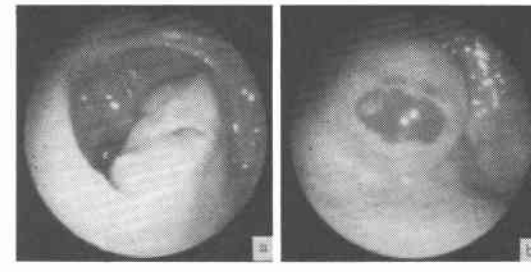

大腸内視鏡検査：注腸造影の肛門側病変に一致して，盲腸のBauhin弁対側に潰瘍形成を伴う腫瘍の周堤がみられ，同部位の生検結果はGroup Vであった(**Fig. 4a**)．更に盲腸側にファイバーを進めると，さきの病変とは別にBauhin弁同側に表面平滑で黄色を呈し，粘膜下腫瘍を思わせる隆起性病変を認め，生検結果はGroup Iであった(**Fig. 4b**)．

以上より，盲腸癌および盲腸粘膜下腫瘍の診断のもと1990年3月20日手術を施行した．

手術所見：正中切開にて開腹した．盲腸の腫瘤は漿膜面から触知可能であり，また虫垂の腫脹を認めたが，いずれも周囲組織との癒着は認めず，右半結腸切除術を施行した．肉眼的進行度は，SS, N_2 (+), P_0, H_0, M (−), stage IV, R_3, CUR Aであった．

切除標本肉眼所見：盲腸には，中央に深い潰瘍を伴う5.0×3.0cmの2型の腫瘍が認められ，一方，術前に粘膜下腫瘍と考えられた病変は腫脹した虫垂が盲腸粘膜を押し上げていたものと確認された．虫垂腫瘍の壁の一部には乳頭状の発育がみられ，内腔にはムチン様の貯留液が認められた(**Fig. 5**)．

Fig. 5 The resected specimen of the case 2. It showed caecal cancer with the deep ulceration (2 type) and the appendicular tumor preoperatively diagnosed caecal submucosal tumor.

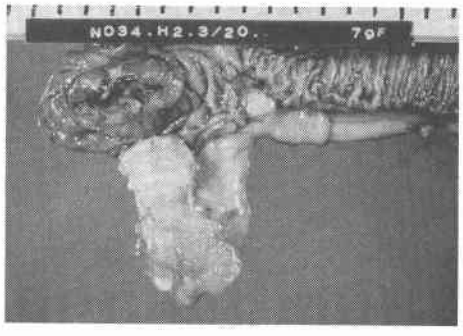

Fig. 6 Histopathological finding of case 2 showed (a) moderately differentiated adenocarcinoma of the caecum (H.E. ×100) and (b) well differentiated mucinous cystadenocarcinoma of the appendix (H.E. ×100).

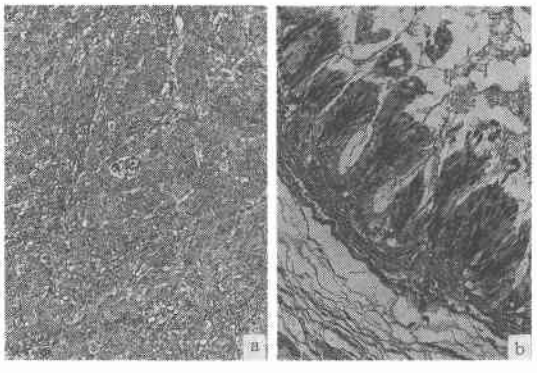

病理組織学的所見：盲腸の病変の組織型は中分化腺癌であり，ss, ly_1, v_0, n (−), ow (−), aw (−), P_0, H_0, M (−), stage IIであった(**Fig. 6a**)．一方虫垂の病変の組織像は粘液産生性の高い異型上皮に覆われた乳頭状の突出や不規則な腺管構造を示す高分化粘液嚢胞腺癌であり，sm, ly_0, v_0, n (−), ow (−), aw (−), P_0, H_0, M (−), stage Iであった(**Fig. 6b**)．

術後経過は良好で，術後37日目に退院した．なお，2例とも，1994年1月現在健在である．

考　察

原発性虫垂癌は発生頻度が低く，山際ら[4]は切除大腸癌中0.4%，Lenriotら[5]は虫垂切除例中0.01〜0.11%などと報告している．50〜70歳に好発し，男性にやや多い傾向がある．

虫垂癌は組織学的にUihleinら[6]により結腸型，嚢胞型，カルチノイド型の3型に分類されていたが，カルチノイド型については比較的予後が良好であることや，悪性度，構成細胞などの面より，最近では別個に取り扱われている．嚢胞型は高い粘液産生性を有する高分化型腺癌で，嚢胞状に拡張した虫垂内腔に多量の粘液を含み，破裂により腹膜偽粘液腫を形成する．一般には周囲臓器への浸潤，リンパ行性転移，血行性転移はまれであるとされている．結腸型は通常の大腸癌と同様の組織像を呈し，リンパ行性転移や血行性転移をきたしやすい．村上ら[7]は本邦報告例を集計し，嚢胞型63例，結腸型37例と嚢胞型が多いとしている．自験例は2例とも粘液嚢胞腺癌であったが，症例1では大網に浸潤を認め，その中間型であった．

虫垂癌における特異的な症状はなく，術前診断は困難である．すなわち，自験例の症例1のように右下腹部痛を主訴とする例が多数を占め，木村ら[8]の集計では，右下腹部痛43.6%，回盲部腫瘤30.8%，腹部膨満感12.8%，腹痛7.5%，便秘5.3%とされている．術前診断は村上ら[7]によれば虫垂炎30%，回盲部腫瘍27%，盲腸周囲膿瘍11%，腹膜偽粘液腫3%，後腹膜腫瘍3%とされている．

虫垂癌の確実な術前診断は生検診断であるが，自験例の症例2のごとく盲腸粘膜表面に浸潤のない粘膜下腫瘍様腫瘤を呈する場合，診断は困難である．大腸内

視鏡検査で術前診断された症例が散見されるが[7)9)]，いずれも虫垂入口部の発赤，びらん，易出血性を呈する隆起性病変を観察し，生検で腺癌の所見を得ている．注腸造影では盲腸の粘膜下腫瘍様の管外圧排所見が特徴的で，その形状は辺縁不整，結節状，平滑の順に多く，偏側性圧排が多い[10)]．虫垂切除術を受けていないのに虫垂が描出されないことも重要な所見である．腹部超音波検査はその非侵襲性，簡便性から有用と考えられ，小野ら[11)]は辺縁に hypoechoic な層をもち，内部に不均一な実質性の strong echo を認める虫垂超音波像

Table 1　Cases of double cancer of appendix and other organs in our country

author year	age sex	chief complaint	preoperative diagnosis	operation method	histopathological findings of appendix	site of doubled cancer
Hino 1959	63 M	difficulty on defecation	rectal cancer	rectal amputation, appendectomy	adenocarcinoma papillare	rectum
Fujimori 1972	65 F	abdominal pain	Crohn or T.B	ileal resection, appendectomy	adenocarcinoma papillotubulare scirrhosum	ileum
Shinoda 1975	83 F	abdominal distension	ileus	appendectomy, gastrectomy	mucinous cystadenocarcinoma	stomach
Waki 1975	71 F	epigastralgia	gastric cancer	gastrectomy, ileocaecal resection	adenocarcinoma papillare	stomach
Matsumoto 1979	71 M	right lower abdominal pain	appendicitis	illeocaecal resection	cystadenocarcinoma	stomach, kidney
Iwanaga 1981	73 F	constipation	rectal cancer	rectal amputation, appendectomy	cystadenocarcinoma	rectum
Kono 1982	69 M	anal bleeding	gastric cancer	gastrectomy, appendectomy	adenocarcinoma papillare	stomach
Kimura 1985	73 M	lead-pencil stool	sigmoid colon cancer	sigmoid colectomy, appendectomy	cystadenocarcinoma	sigmoid colon
Kiriyama 1986	72 M	vulvar discomfort	rectal cancer	rectal amputation, appendectomy	adenocarcinoma papillare	rectum
Maemura 1986	50 M	anal bleeding	transverse colon cancer	right hemicolectomy	moderatery difierentiated adenocarcinoma	transverse colon
Niimi 1987	57 M	right lower abdominal pain	ascending colon cancer	right hemicolectomy	well difierentiated adenocarcinoma	ascending colon
Syudo 1987	83 F	anal bleeding	multiple colon cancer	rectal amputation, appendectomy	cancer in villous adenoma	rectum, sigmoid colon
Suzaki 1989	39 M	right lower abdominal pain	caecal tumor	ileocaecal resection	well difierentiated adenocarcinoma	caecum
Maekawa 1991	75 F	constipation	descending colon cancer	descending colectomy, appendectomy	mucinous cystadenocarcinoma	descending colon
Tabuchi 1991	83 F	fever of unknown origin	tumors of appendix and gallbladder	right hemicolectomy, cholecystectomy	mucinous cystadenocarcinoma	gall-bladder
Yamanaka 1992	74 F	weight loss	transverse colon cancer	right hemicolectomy	well difierentiated adenocarcinoma	transverse colon
our case 1990	79 F	occult blood in stool	caecal cancer, caecal sub-mucodal tumor	right hemicolectomy	mucinous cystadenocarcinoma	caecum

は，虫垂癌を疑わせる所見としている．

虫垂癌の手術術式に一定の基準はないが，リンパ節郭清を伴う広範な結腸切除術が最も望ましいと考えられる．しかし虫垂切除術施行後に虫垂癌と判明した場合，嚢胞型，結腸型の特徴とともに，組織学的所見を考慮し，治療方針を決定することが肝要と考えられる．すなわち，癌組織が粘膜内にとどまり，しかも断端の癌残存が確実に否定され，周囲組織への浸潤もない場合を除き，再手術による結腸切除術を行うことで虫垂癌の予後も改善されるものと思われる．自験例の症例1では大網への浸潤が認められたため，広範な大網切除を含む右半結腸切除術を後日行った．

われわれが検索しえた限り，原発性虫垂癌と他臓器癌の重複症例は，本邦では16例の報告をみるのみであった（**Table 1**）．自験例を含む本邦報告17例についてみてみると，男女ほぼ同数で，年齢分布は39～83歳（平均69.4歳）で39歳の1例を除き全て50歳以上であった．重複した癌は大腸癌が11例と最も多く，松元ら[12]の1例を除き全て同時性であった．症状は虫垂癌単独の場合と異なり，重複した癌による症状が前面に出ており，術前に虫垂癌と診断された症例はなかった．虫垂癌，重複した癌がともに右半結腸切除術の切除範囲内に入る場合を除き，虫垂癌に対しては虫垂切除術のみ施行された症例が多かった．盲腸癌との重複癌症例は自験例が本邦2例目であり，きわめてまれな症例であると思われた．

文　献

1) 金森辰次郎：腹水中における絮状片の鏡検的価値．東京医　14：486—501，1900
2) 川上和彦，馬場正三，萩原裕之ほか：絨毛状発育を内視鏡的に認めた虫垂絨毛癌の1例．胃と腸　25：1227—1230，1990
3) 大腸癌研究会編：臨床・病理．大腸癌取扱い規約．改訂第4版，金原出版，東京，1985
4) 山際裕史，清水　武，田中　誠ほか：虫垂癌の3例．治療　62：1029—1032，1980
5) Lenriot JP, Huguier M: Adonocarcinoma of the appendix. Am J Surg 155：470—475，1988
6) Uihlein A, McDonald JR: Primary carcinoma of the appendix resembling carcinoma of the colon.Surg Gynecol Obstet 76：711—714，0000
7) 村上義昭，友安敏博，津村裕昭ほか：大腸内視鏡検査にて術前に診断しえた早期原発性虫垂癌の1例—最近の本邦報告100例の検討—．日臨外医会誌　47：1316—1321，1986
8) 木村忠弘，水野照久，印牧武人ほか：S状結腸癌を併発した虫垂粘液嚢胞腺癌の1例．日消外会誌　18：2077—2080，1985
9) 西脇由朗，馬場正三，森岡　暁ほか：内視鏡的に診断し得た原発性虫垂腺癌の1例．Gastroenterol Endosc 26：1573，1984
10) 北村晋二，本岡　慎，平田展章ほか：虫垂腫瘤様病変における注腸X線所見．胃と腸　25：1155—1168，1990
11) 小野成樹，森安史典，伴　信之ほか：超音波検査が術前診断に有用であった虫垂癌の1例．Jpn J Med Ultrasonics 15：518—523，1988
12) 松元定次，鮫島恭彦，林　輝義ほか：三重癌としての原発性虫垂癌の1例．日臨外医会誌　1：143—144，1979

Two Cases of Primary Carcinoma of the Vermiform Appendix, Including One Case of Double Cancer of Vermiform Appendix and Caecum

Kuniyuki Katano, Hideo Sakamoto, Hiroki Kawasumi, Eiichi Yurugi and Juro Abe
Department of Surgery, Saisei-kai Gotsu Hospital
Yoichi Kinugasa and Makoto Tanida
Department of Surgery, Yonago Hakuai Hospital

Primary carcinoma of the vermiform appendix is uncommon, and cases of double cancer of the vermiform appendix and other organs are rare. In this paper two cases of vermiform appendix, including one case of double cancer of vermiform appendix and caecum, are reported together with some discussion of the literature. Case 1 was a 70-year-old woman with the chief complaint of right lower abdominal pain. A small mass with a smooth and elastic hard surface was palpated in this region. Perityphilitic abscess caused by acute appendicitis was suspected. Appendectomy and partial resection of the greater omentum were performed. Histopathological examinations indicated a diagnosis of mucinous cystadenocarcinoma with invasion to the greater omentum, so right hemicolectomy was then performed. Case 2 was a 79-year-old woman who was admitted to the hospital to determine the cause of occult blood in stool. Barium enema studies and colon fiber studies indicated caecal cancer and caecal submucosal tumor. Right hemicolectomy was performed. The mass preoperatively diagnosed as caecal submucosal tumor was proved to be appendicular tumor. The histopathological diagnoses were moderately differentiated adenocarcinoma for the caecal tumor and well differentiated mucinous cystadenocarcinoma for the appendicular tumor.

Reprint requests: Kuniyuki Katano　Department of Surgery, Saisei-kai Gotsu Hospital
1551 Gotsu Town, Gotsu City, 695 JAPAN