日消外会誌　27（8）：2049～2053，1994年

卒後教育セミナー2

胆嚢胆管における laparoscopic surgery の手技と適応

大分医科大学第1外科
北　野　　正　剛

腹腔鏡下手術は胆石症に対してはいまや第1選択といえる．その手技の要点は出来るだけ良好な視野のもと総胆管を損傷しないよう胆嚢壁に沿って切離を進めることである．視野確保には斜視型の腹腔鏡が有用である．腹腔鏡下胆嚢摘出術の自験例564例の成績では開腹術への移行は10例（1.7%）で術前DICにて胆嚢が描出されなかった108例中では8.0%を占めていた．その内訳は高度癒着4例，胆嚢動脈よりの出血1例，総胆管損傷1例，胆嚢癌4例であった．術後合併症のため開腹を行った症例は腸間膜血管よりの出血1例，総胆管損傷1例，肝硬変症例における肝床部出血1例の計3例であった．総胆管結石症例20例では術前ESTによる切石8例，Tチューブ挿入6例，経胆嚢管的切石3例，総胆管1次閉鎖およびCチューブ挿入3例であった．Tチューブ挿入例では術後約1か月の入院が必要であったが，経胆嚢管的切石とCチューブ挿入例では低侵襲手術の利点が得られた．

Key words: laparoscopic surgery, gallstones, common bile duct exploration

はじめに

わが国に腹腔鏡下胆嚢摘出術がもたらされて[1]はや4年が経過し，今や胆嚢摘出術の第1選択とされる術式となったといえる．当初は機器の未発達や手技上の問題点から，胆嚢炎による癒着症例を中心にかなりのものが適応外として開腹術を余儀なくされたが，現在では手技への習熟とともにますます従来の開腹術の適応に近づいているのが現状である（**Table 1**）．これには光学機器として解像度が優れたビデオシステムが開発され，肉眼よりも詳細な観察が可能となったことや，手術器具が改良され開腹術における操作とほぼ同じことが出来るようになったハード面での充実も大きく寄与している．したがって腹腔鏡下胆嚢摘出術の適応拡大のみでなく，総胆管結石に対しても種々の腹腔鏡下手術が応用されるようになった．

本稿では筆者が行ってきた胆嚢および総胆管結石症に対する腹腔鏡下手術の手技と工夫，さらに成績および適応について申し述べたい．

腹腔鏡下手術の方法

腹腔鏡下胆嚢摘出術と総胆管手術の手技を述べる．

1．機器の配置と術者助手の位置

術者とビデオカメラを操作する第2助手が患者の左側に，第1助手とナースが右側に立つ（**Fig. 1A**）．

2．各種器具の操作

手術手技の手順に沿って器具の操作法を述べる．

① トラカールの挿入部位

Table 1　Contraindication for laparoscopic cholecystectomy (Ref. 7)

Absolute contraindication	Relative contraindication
Severe bleeding tendency	Portal hypertension
Septic panperitonitis	CBD stones
Acute cholangitis	Acute cholecystitis
High risk for general anaesthesia	Previous abdominal surgery
Jaundice	Pregnancy (selective cases)

＊第24回・Laparoscopic Surgery

＜1994年6月8日受理＞別刷請求先：北野　正剛
〒879-55　大分郡挾間町医大ケ丘1－1　大分医科大学第1外科

Fig. 1A　Operating room layout
S: Surgeon　A: Anesthetician　$A_{1,2}$: Asisstants　$M_{1,2}$: Monitors　N: Nurse　P: Pneumatic apparatus　E: Electro-coagulator
Fig. 1B　Sites of trocars

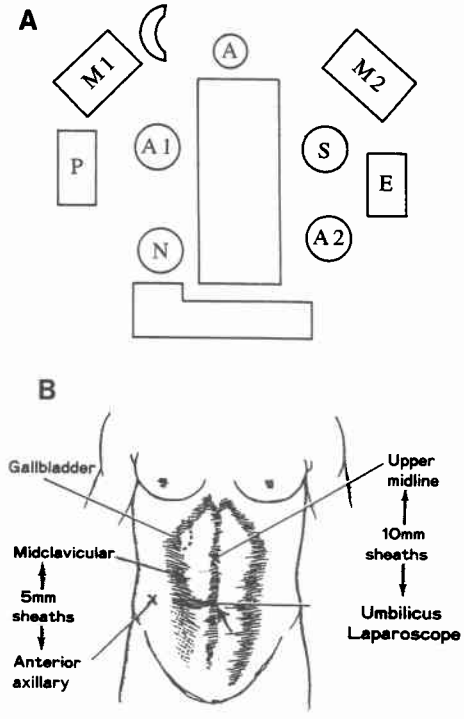

Fig. 2　GCP forceps. This dissector has three functions; Grasping, Cutting and Parting the tissues.

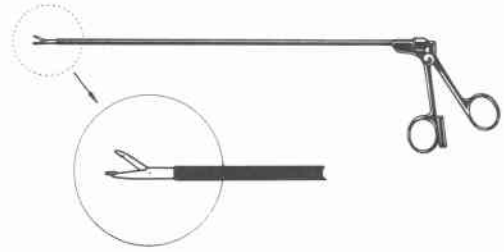

Fig. 3　U-shaped retractor elevation of the abdominal wall for laparoscopic cholecystectomy

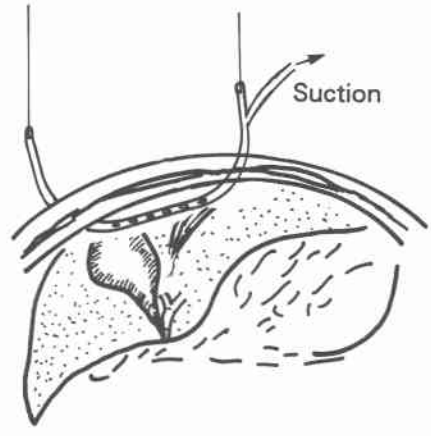

Verres 針による穿刺法に比べてより安全な Open laparoscopy を用いる．すなわち臍輪下部に1cm 強の切開を置き腹膜まで少し切開して先端が鈍のトラカールを挿入し炭酸ガスを注入する．腹腔鏡を挿入し観察下に他の 3 本のトラカールの位置を決め挿入する (**Fig. 1B**).

② 腹腔鏡

斜視型腹腔鏡の使用を勧めたい．直視型に比べて腹腔鏡を回転させるので，操作に慣れないと視野も同時に回転して手術操作に困難を覚えるが，少し慣れると術野をいろいろな角度から観察できるので胆嚢管の剝離には大変有用である．また総胆管手術には術野をのぞきこめる点で必須といえる．

③ 鉗子類

術者が 1 本のみの鉗子を操作する方法は，鉗子先端の動きが微細に調節できるので，手技修得の初期段階では用いても良いが，術者が 2 本の鉗子を操作するほうが後に複雑な操作となる Advanced surgery の修得のためにも良いと考えられる．フックやヘラなどを用いて剝離を進める．われわれは手術の操作—組織の把持，鋭的鈍的剝離および電気凝固—が 1 本で出来る GCP 鉗子 (Grasping, Cutting, Parting)[2]を作成し，手技の簡素化を図っている (**Fig. 2**).

④ 超音波メス

血管や胆管などの硬い組織を残して脂肪組織などの柔らかい組織を先端の振動ブレードで乳化させるので，安全な剝離操作が可能となる．癒着症例において威力を発揮する．

⑤ 腹壁吊り上げ法

気腹の代わりに腹壁を吊り上げることにより視野を確保する方法である．筆者は癒着症例や高齢者には U 型リトラクター[3] (**Fig. 3**) を頻用している．心循環器系に負担が少なく，切開創も通常のトラカール大から適宜手技の困難さに応じて追加切開が可能で，通常の手術用鉗子類が使える利点がある．

3. 胆嚢摘出の手技

Fig. 4 Initial approach for laparoscopic dissection of the diseased gallbladder

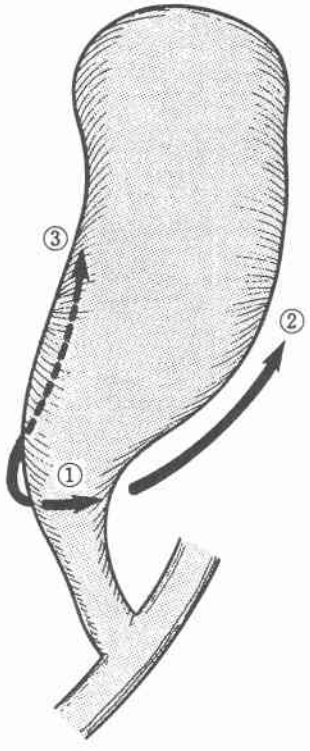

① 胆嚢管の剝離と切離

胆嚢頸部を把持しCalot三角を展開した後，胆嚢管前面の胆嚢頸部から胆嚢管への移行部の漿膜を先細の鉗子で摘み，電気凝固で剝離を進める(**Fig. 4**)．胆嚢頸部の後面を肝表面近くまで先細のGCP鉗子などを用いて少しずつ剝離を進めると胆嚢管が持ち上がる．胆嚢頸部近くで左右両面から剝離を進め胆嚢管を遊離する．胆嚢管が十分剝離されたらクリップにて胆嚢管を処理する．胆嚢管が肥厚している場合は体外結紮法[4]を用いて結紮し切離する．

② 術中胆道造影

胆嚢管へのカテーテル挿入手技の修得目的と術前DICにて胆嚢が描出されない症例に適宜胆嚢管よりの胆道造影を施行していている．

③ 胆嚢動脈の処理

われわれは通常胆嚢動脈の本幹の剝離はあまり行わない．胆嚢寄りで剝離し，かつGCP鉗子で胆嚢動脈の分枝をしっかり掴み，電気凝固させ切離することが多い．

④ 肝床部よりの剝離

Table 2 Surgical management of CBD stones

Preoperative EST
Transcystic removal
DBD Exploration
T-tube insertion
C-tube indertion

胆嚢の漿膜を剝離した層を肝床部へと剝離を進める．肝床部からの出血は丁寧に電気凝固止血し，必要であればフィブリン糊を使用する．

⑤ 胆嚢の取り出し

胆嚢壁に炎症があったり，胆石が大きい場合は胆嚢頸部を切開し胆汁を吸引した後モニターで観察しながらペアン鉗子で胆嚢内の結石を砕くと取り出し容易となる．臍下部の切開創から取り出すのも良い．

⑥ 洗浄

少量でも出血や胆汁が漏れたときには洗浄水が透明になるまで洗浄する．コック式のものよりトランペットタイプが使いやすい．

⑦ ドレーンの留置

あらかじめ上腹部正中のトラカールの先端を肝門部まで誘導しておき，剝離鉗子でペンローズドレーンの先端近くをはさみモニターを見ながら一気に挿入する．剝離鉗子ではさんだままトラカールを鉗子に沿って引き抜いたあと，ドレーンを離しゆっくり鉗子を抜く．

4．総胆管結石に対する手術手技

種々の方法が報告されている(**Table 2**)．経内視鏡的乳頭切開(EST)および切石術の不成功例に腹腔鏡下に総胆管へアプローチする．

① 経胆嚢管的アプローチ

胆嚢管に拡張が見られる場合，バルーンなどを用いてさらに拡張し細径のファイバーを径胆嚢管的に挿入し種々の器具で砕石する．バスケット鉗子による切石，電気水圧破砕装置，レーザー破砕による方法がある．

② 総胆管切開

結石が大きめで個数が多くなれば総胆管切開が必要となる．切開部より胆道鏡下にバスケット鉗子で結石を除去する．肝内結石や遺残結石などがなければ総胆管は結節縫合によるPrimary closureを行い胆嚢管からいわゆるCチューブを挿入し，弾性糸で結紮すると5日ほどで抜去できる(**Fig. 5**)．結石多数例や遺残結石が疑われる場合はTチューブを挿入，術後の検索および胆道内視鏡下の処置を講じる．Tチューブの挿入

Fig. 5 C-tube insertion following CBD exploration

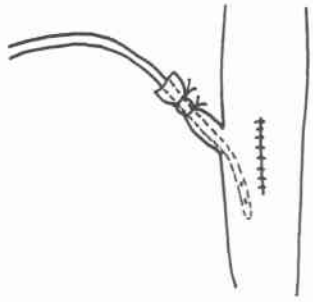

には径10mmのオーバーチューブを使用すると手技が容易となる[5]．癒着が強い場合や結石がさらに多数で嵌頓しているような場合は腹壁吊り上げ法に変え[6]，小切開を加え開腹術の操作と同様に行う．

成　績

急性腹膜炎合併例や明らかな胆嚢癌症例を除いた535例に腹腔鏡下胆嚢摘出術を施行した．開腹術への移行は10例（1.7%）で術前DICにて胆嚢が描出されなかった108例中では8.0%を占めていた．その内訳は高度癒着4例，胆嚢動脈よりの出血1例，総胆管損傷1例，胆嚢癌4例であった．術後合併症のため開腹を行った症例は腸間膜血管よりの出血1例，総胆管損傷1例，肝硬変症例における肝床部出血1例の計3例であった．総胆管結石症例20例に対し腹腔鏡下手術を施行した．術前ESTによる切石8例，総胆管切開Tチューブ挿入6例，経胆嚢管的切石3例，総胆管切開1次閉鎖およびCチューブ挿入3例であった．いずれも，特別な合併症なく退院となった．Tチューブ挿入例では術後約1か月の入院が必要であったが，経胆嚢管的切石とCチューブ挿入例ではMinimally invasive surgeryの利点が得られた．

考　察

腹腔鏡下胆嚢摘出術の成績に関しては多くの報告がある（**Table 3**）[7]いずれも，開腹術への変更は3～5%，合併症としても1～2%と安全な手技であることを表している．ただこれはいずれも多数例を経験した施設からの報告であり，新たに本手術を始めた施設で経験が少ない時点で総胆管離断などの合併症もまれではないようであるので，開始当初は特に慎重なる操作が肝要である．ついで現時点での種々の手技の適応と選択について述べる．

1．胆嚢結石

従来の待期的開腹術の適応とほとんど同様と考えて良い．

2．総胆管結石

結石の大きさと個数により術前内視鏡的砕石術，経胆嚢管的砕石と総胆管切開のいずれかが選択される．

内視鏡的乳頭切開砕石：第1選択とする．

経胆嚢管的砕石：少数個の落下結石で胆嚢管が拡張している場合は経胆道鏡的にバスケット鉗子などを用いて切石する．

総胆管切開：結石が大で多数の場合は総胆管切開を行い十分な切開口より結石を摘出する．その後はCチューブ留置か術後胆道鏡が必要な場合はTチューブ挿入を行う．

文　献

1) 山川達郎，酒井　滋，石川泰郎ほか：腹鏡下胆嚢摘出術の手技．臨外 **45**：125—1259，1990
2) Kitano S, Tomikawa M, Iso Y et al: A safe and simple method to maintain a clear field of vision during laparoscopic cholecystectomy. Surg Endosc **6**：197—198，1992
3) Kitano S, Iso Y, Moriyama M et al: A newly-

Table 3 Documenyed results of laparoscopic cholecystectomy (Ref. 7)

	No. pts	Conversion rate(%)	Complication rate(%)	Bile duct injury (including cystic duct injury) (%)
Cushieri	1,236	3.6	1.6	0.32
Voyles	453	5.3		0.22
Berci	418	5.3		0.48
Bailey	375	5.3	3.5	1.6
Davis	622	4.2	3.8	0.32
The Southern Surgeons Club	1,518	4.7	5.1	0.5
Larson	1,983	4.5	2.1	0.25
Kimura	1,989	2.7	1.75	0.55

designed single dissector useful for laparoscopic cholecystectomy. Surg Endosc 6: 144—146, 1992
4) Kitano S, Moriyama M, Sugimachi K: A simple and rapid technique for suture ligation during laparoscopic cholecyst ectomy. Surg Laparosc Endosc 2: 321—322, 1992
5) Kitano S, Iso Y, Moriyama M et al: A rapid and simple technique for insertion of a T tube into the minimally incised common bile duct at lapraroscopic surgery. Surg Endosc 7: 104—105, 1993
6) Kitano S, Iso Y, Tomikawa M et al: A prospective randomized trial comparing pneumoperitoneum and U-sh retractor elevation for laparoscopic cholecy stectomy. Surg Endosc 7: 311—314, 1993
7) Kitano S, Sugimachi K: Laparoscopic cholecystectomy has opened the door to minimally invasive surgery. J Gastroenterol Hepatol 8: 476—482, 1993

Laparoscopic Surgery in the Management of Gallstones

Seigo Kitano
Department of Surgery I, Oita Medical University

In the surgical treatment of a diseased gallbladder, laparoscopic cholecystectomy has gained a world-wide popularity since 1989, with the advantages of less pain, good cosmesis, short hospital stay and early ecovery. Since 1990, 564 laparoscopic cholecystectomies have been carried out in our institution. The rate of convertion to open surgery is about 3.5% and the postoperative complications occurred in 3 of the patients; a bleeding from the mesenteric vessel, CBD injury and a bleeding from the cirrhotic liver bed. The more complicated procedures have been done in some of the selected institutions. In case of CBD exploration, we used a C-tube to be inserted into the cystic duct following primary closure of the CBD, instead of a T-tube.

Reprint requests: Seigo Kitano Department of Surgery I, Oita Medical University
1-1 Idaigaoka, Hasama-machi, Oita, 879-55 JAPAN