日消外会誌　27（9）：2063～2072，1994年

会長講演

胃癌・大腸癌の組織発生から見た治療

東京大学医学部第3外科
大　原　　毅

胃癌の組織発生母地として胃潰瘍・腸上皮化生・再生上皮を実験的・臨床的に検討した．この3者の関係は，胃粘膜の再生が起こると，いったん幼若な腸上皮（preintestinalization）となるが，このpreintestinalizationが発癌と深く関係することであった．臨床面では分化度・深達度別の治療としては，早期胃癌には縮小手術，進行癌には術中に分化度に応じた化学療法が有効であった．

大腸癌の組織発生・進展からみると，腺腫を経由する癌はポリープ状に隆起し，腺腫成分は認められず深部進展は遅いが，de novo癌では平坦型が多く腺腫成分はなく深部進展はきわめて早かった．このことは治療上極めて重要で，de novo癌は小さいうちから非常に早く深部進展するので大多数の進行癌のルーツであること，組織学的にはde novo癌，肉眼的には平坦型の大腸癌をさがすことが非常に大切であること，さらにポリープだけを切除していたのでは大腸癌の予防は出来ないことが指摘できる．

Key words: gastric cancer; histogenesis, treatment, large intestinal cancer; histogenesis, de novo cancer, adenoma-carcinoma sequence, intestinal metaplasia of the gastric mucosa

外科を選んだのが直接的に治療できるという単純な発想からであったので，外科の中でももっとも患者の多い疾患である，消化管の癌に取組むようになったのは当然の帰結かもしれない．さらにその中でも日本人にもっとも多い胃癌を最初は選び，次に同様な理由から大腸癌にも目を向け，同一の消化管癌として胃癌・大腸癌の組織発生とその治療について検索したというのが私のすべてであろうかと思う．

そこで今回は総説的に胃癌・大腸癌の組織発生からみた治療について述べる．

I．胃癌の組織発生

胃癌の発生母地として従来からポリープ，胃潰瘍，腺腫（いわゆる異型上皮巣），慢性胃炎―特に萎縮性胃炎と腸上皮化生性胃炎―が挙げられてきたが（**Table 1**），この中から特に重要と思われる胃潰瘍および腸上皮化生にしぼって述べる．その理由としては，(1) 胃のポリープはほとんど過形成性ポリープ（非腫瘍性ポリープ）であるので癌化は少ないので問題にならない．(2) 腺腫は追跡してもそう癌化しないしまた腸上皮化生との関係がきわめて深い，さらに萎縮性胃炎は腸上皮化生胃炎の終末像であると考えられる事実とから，まとめて腸上皮化生として論ずることが出来ると考えたからである．すなわち発癌の問題は，結局は胃粘膜の改築（再生）および腸上皮化生の問題に帰結するだろうということである．

Table 1 Background changes of gastric carcinogenesis

1. Gastric polyp
2. Gastric adenoma
3. Gastric ulcer
4. Chronic gastritis
   a）atrophic gastritis
   b）hyperplastic gastritis
   c）intestinal metaplasia
   d）regenerative gastritis

1．慢性胃潰瘍の癌化

まず胃潰瘍であるが胃潰瘍と胃癌の関係について言及している文献は非常に多い．それは，1950年以前に発見された胃癌は潰瘍を合併することが非常に多かったからである．胃潰瘍から癌化するという説は非常に古くからあり，1960年代に早期胃癌が多数発見されるに伴い，この研究でも潰瘍から発生する癌が大多数で

＊第43回日消外学会総会
＜1994年7月6日受理＞
別刷請求先：大原　毅
〒112　文京区目白台3―28―6　東京大学医学部第3外科

Fig. 1 Experimental formation of gastric ulcer by mucosal resection. left ; ulcer at the fundopyloric gland border (FP border), right ; ulcer at the pyloric gland region (P).

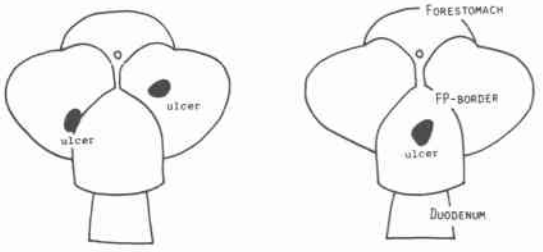

Fig. 2 Relationship between location of ulcer formation wounds and there chronicity.

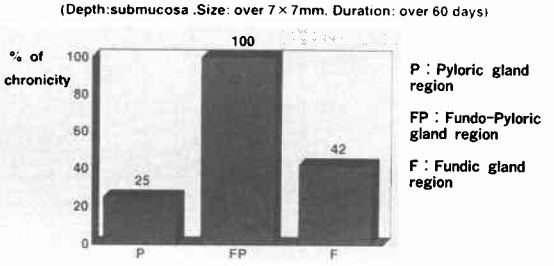

あるといわれた．しかし長径5mm以内の微小癌の研究から，胃癌と胃潰瘍との関係はほとんどないこととされ現在に至っている．

私は慢性胃潰瘍の特に再生上皮はその改築の機転からして，当然癌化のポテンシャルをもつはずと考え，以下の2つの実験と臨床材料の検討を行った．

まず実験的に慢性胃潰瘍を作製する必要があったが，実験動物に慢性胃潰瘍を作製するのは不可能といわれていた[1]．その背景があることを十分知りながらも次の実験を行った．

(1) 実験的慢性胃潰瘍[2]

ラットの腺胃の前後壁ほぼ胃底腺―幽門腺境界部と(**Fig. 1左**)，さらに幽門腺部に(**Fig. 1右**)人工的にUl-IIの直径1cmの潰瘍を作製した．すなわち前胃に胃切開をおいて，腺胃に鋏を用いて粘膜と粘膜下層とを切除した潰瘍を作製した．

これを経日的に追跡して行くと540日経過してもUl-IVの開放性慢性胃潰瘍が存在していた．ラットの寿命はほぼ2年であるから，ほぼ一生涯慢性胃潰瘍をもっているラットを作ることができた．

胃潰瘍作成部位によって慢性胃潰瘍のできる頻度をみると(**Fig. 2**)，図の左からPは幽門腺部，FPは胃底腺―幽門腺境界部，Fは胃底腺部を示すが，FPに作ったものは100%慢性開放性潰瘍であった．

(2) 発癌剤投与による実験的胃潰瘍癌の発生

この実験的慢性胃潰瘍に対し，発癌剤のNMNG(N-メチル，N'-ニトロ，N-ニトロソグアニジン) 86mg/Lを7か月にわたり長期間投与し，12か月で犠死させたところ，胃潰瘍作製部に完全に一致して腺癌と異型上皮巣や腺腫を含む腫瘍性病変が多数発生した[3]．

この実験を模式的にまとめると(**Fig. 3**)，左が潰瘍作製後に発癌剤を加えた群，右が発癌剤だけのませたコントロール群である．癌・異型上皮・腺腫を含む腫瘍性病変は，コントロール群（図右）では胃前庭部にしか発生しないが，左の潰瘍作製群では，胃潰瘍に完全に一致して癌を含む腫瘍性病変が多数発生した．この領域はもし潰瘍を作製しておかなければ癌は絶対に発生しないから，いいかえれば慢性胃潰瘍が存在したから癌が発生したのであるから，慢性胃潰瘍を母地として癌が発生した実験的な確証となった．

それでは，いったい慢性胃潰瘍の何が癌と関連するのであろうか？　このようにしてえられた実験的慢性胃潰瘍再生上皮を経時的に追跡すると，再生上皮にはAlcian-blue陽性細胞，刷子縁，パネート細胞，杯細胞などの腸上皮の性格が540日後もずっと残っていた(**Fig. 4**)．これは再生上皮が一度先祖がえりとして，腸上皮の性格をもつことを示したものである．

そこで今度は実験的腸上皮化生を作製することとした．

2. 実験的再生上皮―腸上皮化生系作製と発癌

(1) 実験的腸上皮化生の作製[4]

ラット胃の食道と十二指腸をクランプしておき，胃内にネラトン挿入の後，0.5規定の水酸化ナトリウム(NaOH)を7cc注入して1分間作用させた(**Fig. 5**)．すると胃の粘膜はすべて剝脱するので胃の粘膜全体が再生上皮に変化することになる．これを12か月後に屠殺して調べると，再生上皮となった粘膜に杯細胞(goblet cell)が多数発見できた．これにAlcian-blue PAS染色を行うと青色に染色され腸上皮化生であることは確実であった(**Fg. 6**)．これで再生上皮は腸上皮化生となっているという結論がえられた．

(2) 再生―腸上皮化生系に対する発癌剤投与の影響

この再生―腸上皮化生系に対して発癌剤(NMMG) 100mg/Lを7か月間投与した実験を示す(**Fig. 7**)．第1群は発癌剤だけのコントロール群で，第2群は上記

Fig. 3 Total numbers of experimental gastric tumors.

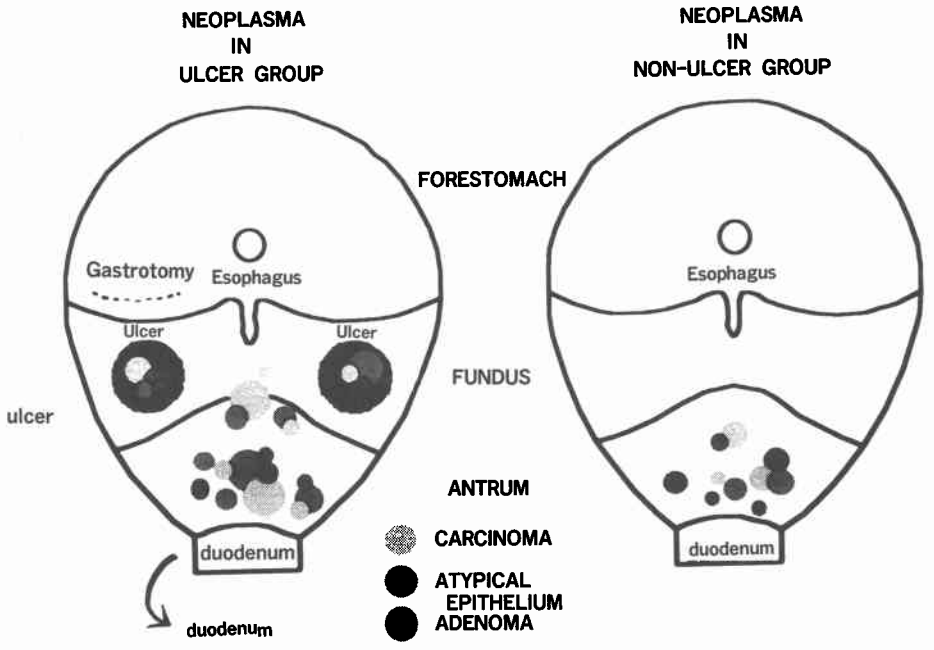

Fig. 4 Histologic findings of the gastric regenerative mucosa. Alcian-blue positive stained gland, brush border, Paneth's cell and goblet cell show the characteristics of intestinal metaplasia

findings	days											
	1	14	30	60	90	120	150	210	300	360	480	540
AB* positive gland	−	++	+++	+++	+++	++	++	++	±	++	++	+
Brush border	±	++	+++	+++	+++	+++	+++	++	±	++	++	+
Paneth's cell	−	+	+	+	−	−	+	−	−	−	−	−
Goblet cell	−	−	+	+	+	−	+	+	−	+	+	−

*Alcian-blue
(−) ; negative stained, (+)〜(+++) ; positively stanined

のNaOHによる再生—腸上皮化生刺激を加えてその1か月後から発癌剤を投与したもの，第3群は発癌剤投与中，1か月後に再生—腸上皮化生刺激を加えたもの，第4群は発癌剤投与終了直後に再生—腸上皮化生刺激を加えた群である．

発癌率をみるとコントロール群に比べて第2群でも発癌率は高い傾向にあり，また第3群ではコントロール群と比較して有意に発癌率は上昇していた（$p<0.05$）．このことはこの再生—腸上皮化生系は前癌病変としての意味だけではなく，プロモーターとしての意義をもっていることを示している．さらに，プロモーターとして作用するのは，薬剤や化学物質だけではなく，再生などという現象そのものでもありうることを示している．

次はヒトではどうなっているかを調べた．

3．人体材料における検討[5)]

手術的に切除されたヒトの慢性胃潰瘍549例の再生上皮を5mm幅で全割して調べた．すると，腸上皮化生は全体としてまったく見られない胃粘膜のなかに，胃潰瘍再生上皮のなかだけにfocalに腸上皮化生が存在する例や，open ulcerの辺縁の房状（tufty）の再生上皮のなかに明確な腸上皮化生がみられる例も含め，非常に高い確率で再生上皮のなかに腸上皮化生が認められた．

Fig. 5 Experimental formation of intestinal metaplasia. 7cc of 0.5N NaOH is filled in the stomach, so all the mucosa are exfoliated and are replaced by regenerative mucosa.

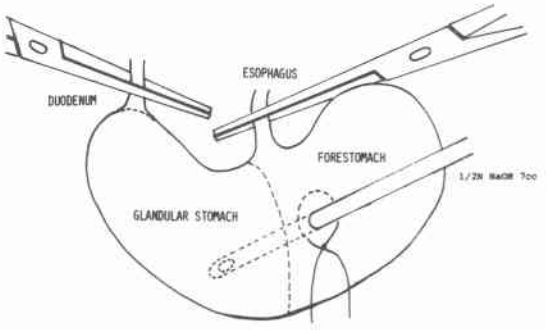

Fig. 6 Alcian-blue-PAS staining of the regenerative mucosa (×100). Black stained cells show Alcian-blue positive goblet cells meaning intestinal metaplasia.

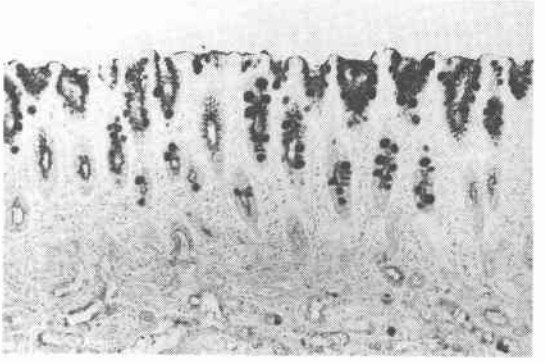

Fig. 7 Relation between experimental regeneration (intestinalization) and MNNG-induced gastric cancer.

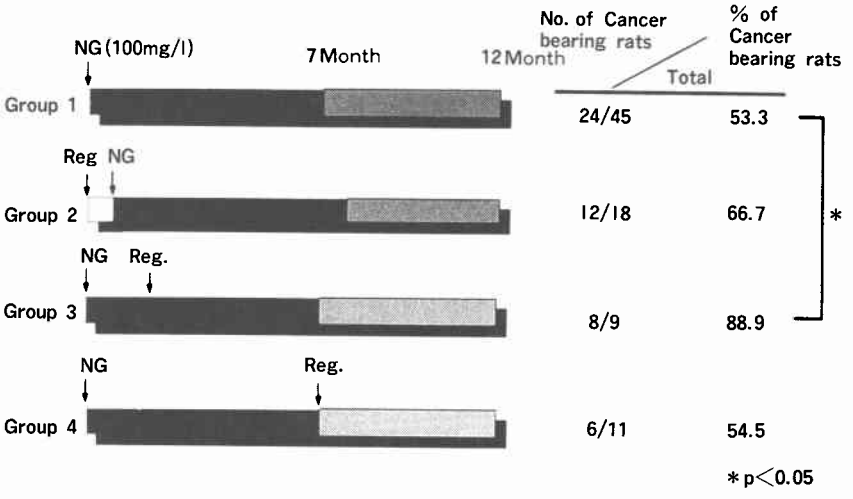

これらをまとめてみると，549個の対象とした胃潰瘍のうち，再生上皮の認められた胃潰瘍471個の検索では，その再生上皮に腸上皮化生の見られたものはほぼ70%の高率であった（**Fig. 8**）.

4. 再生上皮—腸上皮化生系と発癌との関係推論

そこで，これら再生上皮—腸上皮化生と発癌との関連を推論してみた（**Fig. 9**）. まず再生が起こるとその上皮は一度「先祖帰りの現象」すなわちretrodifferentiationを起こして腸上皮の性格をもつが，これはかなり不安定な別の言葉でいうと未熟な(inmature)腸上皮であり，（これを私はpreintestinalizationと呼ぶことにしている.）さらにこれから胃の固有粘膜や安定した腸上皮化生となると考えている. 癌と関係があるのはこのpreintestinalizationの時期であろう. またこの再生現象そのものが，腸上皮化生を通じて発癌のイニシエーションに関係しているのみではなく，再生現象そのものが発癌のプロモーションとなっていると考えている.

5. 再生上皮の遺伝子変化

広島大学第1病理学教室との共同研究として，ヒト胃潰瘍の再生上皮の遺伝子変化を見て結果を示す（**Fig. 10**）. 再生上皮でもすでにcrypto, nm23, p53などの遺伝子の変化があることが判明した. しかしp53のエクソン5～7までの突然変異はまだみられていな

Fig. 8 Frequency of intestinal metaplasia just on the 549 human gastric ulcers. About 70% of the regenerative mucosa of the ulcers show intestinal metaplasia.

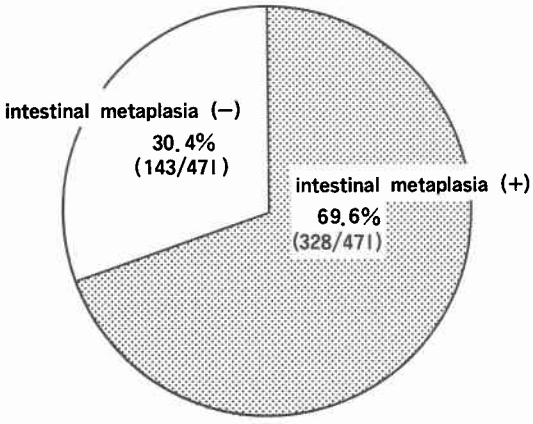

い．

II．癌の分化度に基づいた胃癌の治療[6)7)]

これらに基づいて教室で行っている胃癌の治療についてのべる．再発形式を各因子により多変量解析してみると，分化型では血行再発が未分化型では腹膜再発がもっとも多いので，癌の分化度すなわち分化型癌と未分化型癌とで治療を変えることとした．

現在教室で prospective randamized study として行っている胃癌治療の原則を述べると，まず，術前検査によって，早期胃癌と進行胃癌とに分け，早期胃癌に対してはすでに以前から主張しているように，深達度 m の癌に対しては縮小手術 (R1＋7) を，sm 癌に対しては R2の手術を行う．進行胃癌については，R2－3の手術を行った後，術中に分化型に対しては抗癌剤の門脈内投与を，未分化型に対しては腹腔内投与を行っている．

Fig. 9 Schema for the regeneration of gastric mucosa in case of gastric ulcer.

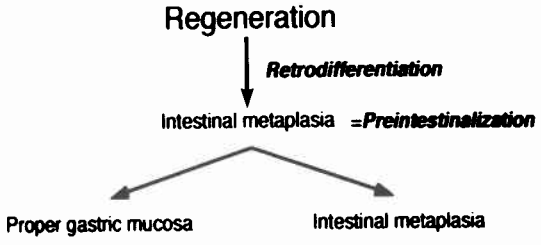

結果であるが，早期胃癌についてはこの方針で1970年以来行っており，満足できる結果を得ている．さらに進行胃癌については1988年以来この方針で行っており，全体の生存率についてみると，術中療法を行った群の予後は行わない群よりも生存率は良い傾向があった．未分化型に限ってみると有意差 ($p<0.05$) をもって術中療法を行った群が予後良好であった (**Fig. 11**)．

小括：胃癌の組織発生はわかっているようでまだわかっていないところもおおいと思う．たとえば本稿でも未分化型の胃癌の発生については触れていない．したがってこのギャップを埋める努力として，これからは分子生物学的な手法も取入れていく必要があろう．胃癌の治療に関しては，進行度・深達度別の従来の治療法に加えて，分化度に応じた治療の選択も必要となってくるだろう．

III．大腸癌の組織発生

1．Adenoma-carcinoma sequence 説と de novo 癌

Fig. 10 Oncogenetic changes of the regenerative mucosa

	Case 1				Case 2		
	#6		#7		#13		#22
	cancer	IM	cancer	IM	cancer	reg	reg
crypto	++	+	+	±	+	+	+
EGF	−	−	−	−	−	−	−
TGFa	−	−	−	−	−	−	−
EGF-R	−	−	−	−	−	−	−
erbB2	−	−	−	−	−	−	−
nm23	++	+	++	+	+++	+	+～++
p53	−	−	+++	−	+	+(local)	+

reg : regenerafive epithelium
IM : iutestinal metaplasia

Fig. 11 Survival curve of all advanced diffuse typed gastric cancers (Kaplan-Meier). 3 years survival curve of the advanced diffuse-typed gastric cancers. Intraoperatively treated group (OK-432 and MMC group) shows better survival rate than non-treated group (−). *: p<0.05

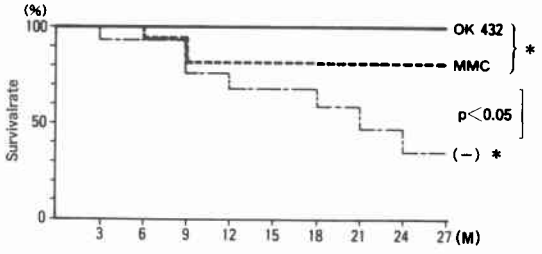

Table 2 Two theories regarding histogenesis of large intestinal cancer

(1) adenoma-carcinoma sequence (Dukes, Morson, Muto)
(2) de novo cancer (Spratt, Castleman, Nakamura, Oohara)

説

従来，大腸癌の組織発生論としては，腺腫を経由するものすなわち adenoma-carcinoma sequence 説と，腺腫を経由しないものすなわち de novo 癌説の2つが考えられてきた (**Table 2**)．周知のように，1980年の初めまでは大腸癌の発生は前者の adenoma-carcinoma sequence からのみであり，その他のルートはありえないということが定説になっていた．現在でも外国ではこれが常識となっている．この根拠は，家族性大腸腺腫症といういわば人における発癌モデルのような疾患があり必ず発癌すること，また腺腫以外の前癌性病変が見出されなかったことなどによっていた．

一方，腺腫を経由しないいわゆる de novo 癌説も主張されたが，同じポリープという隆起を対象としていたために，単にそれを組織学的な判定基準の差であり，同じ病変をみてある人は腺腫の癌化を考え，ある人は de novo 癌と考えるといういわば不毛の議論が長く続いた．私たちは誰がみても癌であるものだけを癌としようという方針で，組織学的判定をしてきた．この認識はとくに重要である．1つの標本をこちらからみては癌，あちらからみては腺腫などといっていたのでは，共通の認識を持つことが出来ず，物事の本質には迫れないからである．

Fig. 12 Histologic examination method of the entire length of resected large intestine by step sectioning.

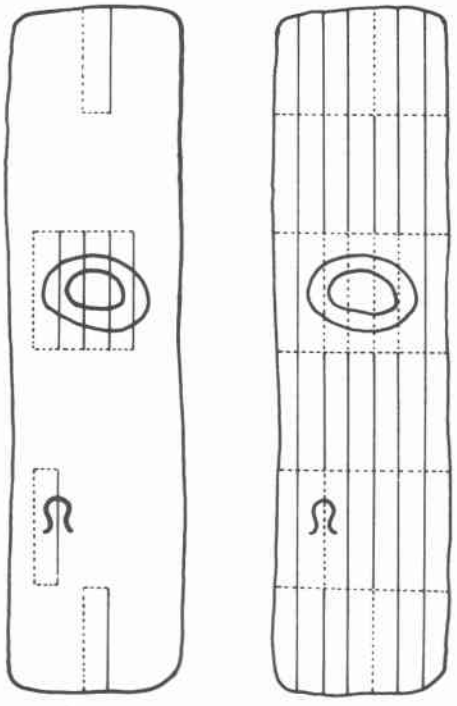

After the standard postoperative pathologic examination (left), the entire length of the resected specimen is step sectioned in 5-mm widths (right).

大腸の進行癌はほとんどはボルマン2型の陥凹型なので，ポリープ状隆起が主体の腺腫由来の癌からこのような陥凹型の進行癌になると考えるのには相当無理があることが指摘されてきた．この両説の矛盾点をあげてみると，adenoma-carcinoma sequence 説では，早期の癌と進行癌との形の不連続性があること，また de novo 説ではこれに相当するような癌が発見できなかったことであった．

そこで，上記の2説のどちらにもくみせず，まず基礎的なデータをうることを主眼として組織病理学的研究を始めた．

2．検索方法

まず大腸癌によって切除された大腸全体を全割して調べてみることから始めた．切除大腸38例について幅7mm で全割して検索した (**Fig. 12**)．対象は進行大腸癌・良性疾患（回盲部膿瘍など）・大腸ポリポーシスなどであり，標本枚数は1症例200枚に及んだ[3]．

3．結果

Fig. 13 Two minute de novo cancers, not seen on the naked eye, are present at the arrows.

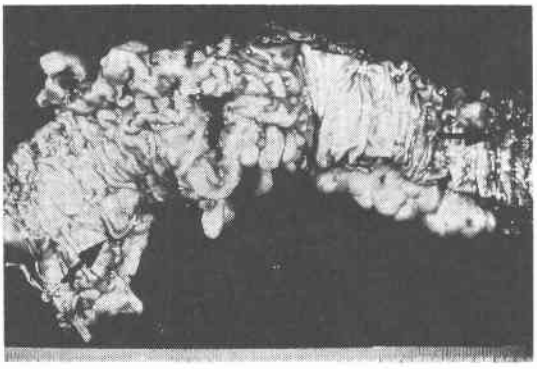

Fig. 14 Flat type tubular adenocarcinoma is seen at the top of fold (HE, ×40). As adenomatous components are absent, de novo cancer are indicated.

例えば，肉眼的には存在が全く識別できない微小の癌が2個存在した例（**Fig. 13**）は，切除対象となった2型の進行癌のほかに，矢印の2か所に平坦な深達度mのde novoの腺管腺癌があり，腺腫の成分はまったく存在しなかった（**Fig. 14**）．

このシリーズでは38例の全割例のなかからde novoの微小癌を6個発見することが出来た．同時に腺腫内癌も6個発見できたので，その発生の比率を一応1：1と考えることにした．

次は横行結腸に狭窄を伴った大きな癌があるため，手術中に口側の内視鏡観察を行いその結果により結腸亜全剔を施行した症例である．切除標本のシェーマを示すと（**Fig. 15**），切除対象となった2型の進行癌の他に，IIa+IIc，IIa，IIcなどを含めた腺腫成分のないde novo癌が6個，別に腺腫内癌が1個存在した．

Fig. 15 One advanced adenocarcinoma, six de novo cancer (IIa, IIa+IIc and IIc in the figure) and one adenoma-carcinoma sequence (cancer in adenoma in the figure) are seen in this case.

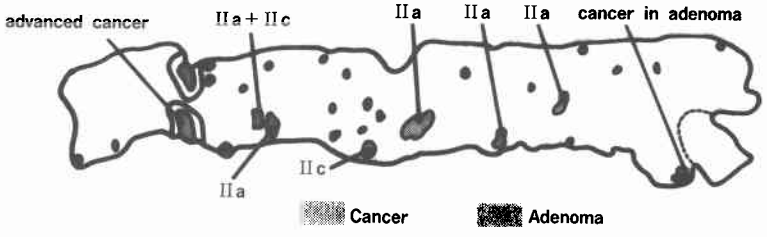

Fig. 16 Depressed IIc+IIa type early cancer is seen at the center.

この例は，切除標本では1.5cm大のIIc+IIa型の癌であり（**Fig. 16**），このような形の早期癌がそのまま深部進展して進行癌になると考える方が，ポリープの先端に出来た癌が進行癌になっていくと考えるよりも，ずっと自然である．

4．平坦型早期大腸癌について

このようにして発見された平坦型早期大腸癌は，ほとんどすべてde novo癌であったが，これらの癌の存

Fig. 17　Site of flat type early cancer.

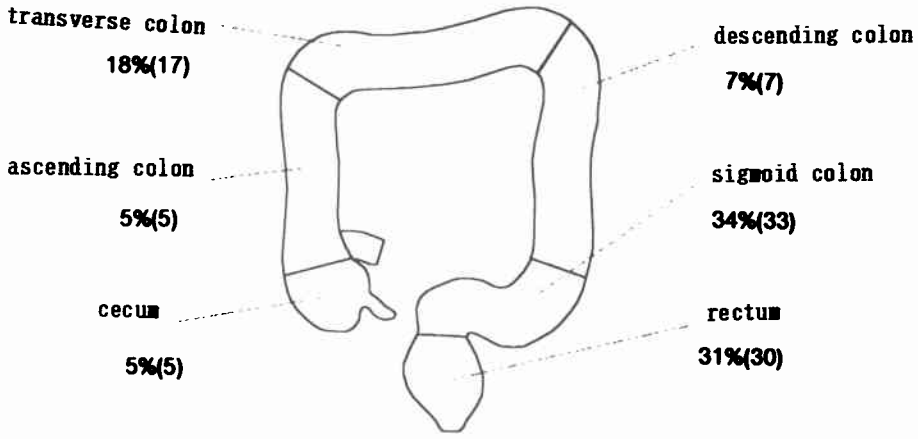

Fig. 18　Rate pf flat type early cancer to all the operated large intestinal cancer.

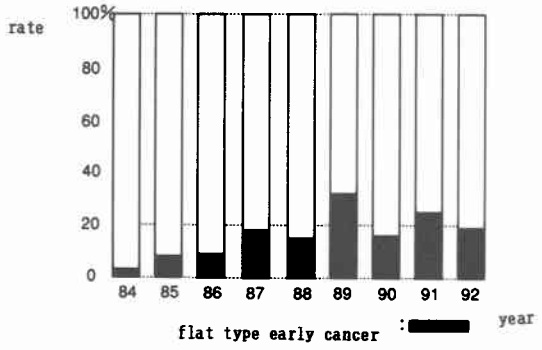

Fig. 19　Macroscopic appearence of flat type early cancer and submucosal invasion (parenthesis)

在部位は，進行癌の分布と同様に好発部位である直腸・S状結腸に多いことと，横行結腸に比較的多いのが特徴であった（**Fig. 17**）.

平坦型早期大腸癌は日常診療の上でどのくらいの頻度で認められるのであろうか？　当教室では1984年から1992年までの大腸癌手術のなかで，平坦型早期胃癌はコンスタントに約20%を占めている（**Fig. 18**）[9].

このような平坦型早期癌の肉眼型とsm浸潤との関係をのべるが（**Fig. 19**），図のなかの数字は癌の実数を，括弧内はsm癌の数を示している．すると肉眼型としてはIIa，IIa+IIc型が多いが，IIb型やIIc型もある．そしてsmへ浸潤している率が極めて高率で52.6%と半数以上を占めていた．特に(IIa+IIc)'型と私たちが命名した型は，癌が粘膜表層には露出せず，つまり粘膜の肩のところには癌が存在しない形の癌であるが，この形はすべてsm浸潤を起こしていたのが特徴であった．これをみてもこのような平坦型の早期癌がいかに早く深部浸潤を起こすかが示された[10].

5．直径1cm以下の早期大腸癌の分析

早期の大腸癌である，直径1cm以下の早期大腸癌だけをとりあげて，その深部浸潤率を円グラフで示す（**Fig. 20**）．これをみると，直径1cm以下の小さな癌でも，平坦型は半数以上は粘膜下に浸潤していたが，隆起型ではほとんど粘膜下浸潤は認められなかった．

そこで，de novoの早期大腸癌の特徴は，(1) 平坦であるという意識を持たないと見逃される．(2) 大きさに比べて浸潤傾向が強いの2点であることがわかった．

6．adenoma-carcinoma癌とde novo癌との相違[11]

腺腫由来の癌とde novo癌との差を示す（**Table**

Fig. 20 Submucosal invasion rate of small early cancer (under 1cm in diameter) between protruded type cancer and flat type cancer.



Table 3 Difference between adenoma-carcinoma aequence(ACS) and de novo cancer

	ACS	de novo
Macroscopic type	protruded(I)	flat(IIa, IIb, IIa+IIc) depressed(IIc)
Adenomatous component	(+)	(−)
Speed of deep invasion	low	high
Rate of occurrence	3	7

Fig. 21 Treatment of flat type early cancer

depth m ⟶ mucosectomy
depth sm ⟶ local resection or standard resection
(IIa+IIc') ⟶ standard resection

3)．腺腫由来の癌はポリープ状に隆起しており腺腫成分があり，深部浸潤は遅いが，de novo 癌は平坦型を呈しており腺腫成分はなく深部浸潤はきわめて早いうちに起こる．これは癌の発生部位と粘膜筋板の存在部位を考えてみると極めて容易に想像できることで，粘膜筋板に近い癌は当然粘膜筋板を破壊して深部に進展しやすく，また形態上も表面型の癌が進行大腸癌の形態にもっとも近いことはすぐに理解できる．したがって，進行大腸癌になるメインルートは de novo 癌ではないかと強く推定される．

両者の発生率は，最初は1：1位と考えていたが，現在では3：7位で de novo 癌が多いと思っている．

IV．平坦型早期大腸癌の治療方針

以上の所見に基づいたわれわれの平坦型早期大腸癌の治療方針は，深達度 m の癌には粘膜切除，深達度 sm の癌には少なくとも局所切除，(IIa+IIc)′は R2郭清を行っている(**Fig. 21**)．現在までこの方針で100例以上の平坦型早期大腸癌を治療して来たが，再発は1例もみとめなかった．

小括：大腸癌の組織発生は単に病理学的な興味だけではなく，臨床的にその肉眼形態，および進行癌への進展にまで大きな影響を及ぼして来るので大変重要な概念である．

さらに単にポリープだけを切除していれば大腸癌が予防できる訳ではないことも教えてくれる．

最後に自分のきた道をふりかえってみると，結局は人間が一生のうちに出来ることはただ1つのことかもしれないとも思う．「一人一志」(毎日新聞1992．5．22．より）ということかもしれない．さらに研究ということにも運が必要だということも強く感じている．もっとも強く感じているのは，既存の概念を打破るのがいかに困難であるか，しかしいったん打破られてしまった後は極めて急速に世間が順応し，既存の概念がどうであったかなどは問題にならないということであろう．それが世の中の自然の流れであろう．

研究協力者
東京大学医学部第3外科学教室
上西紀夫，倉本　秋，山川　満，城島嘉昭，安田秀光，酒井　滋，小川利久，小林正則，明石秀親，下山省二，山口浩和，橋本政典，小長谷一郎，伊原　治，昼川亀松，荻野彰人，宇治　元，御手洗義貴
城所　仂，藤間弘行，相馬　智，竹添和英，鵜川四郎，青野義一，黒坂判造，神保勝一，浅倉礼浩，荒木駿二，片柳照雄，三芳　端，立野一郎
東京大学医学部病理学教室
広島大学医学部第1病理学教室

文 献

1) 大井 実：胃潰瘍症．南江堂，東京，1957，p125—220
2) 大原 毅：ラットにおける実験的胃潰瘍．癌の臨 17：457—464，1971
3) 大原 毅：胃潰瘍癌の実験的研究．実験的慢性胃潰瘍を有するラットにおける N-methyl-N′-nitro-N-nitrosoguanidine (NG) 投与の効果．癌の臨 17：543—550，1971
4) Oohara T, Sadatuki H, Kaminishi M et al: Simple alkaline treatment induces intestinal metaplasia in the stomach of rats. Pathol Res Pract 175：365—372，1982
5) Oohara T, Tohama T, Aono G et al: Intestinal metaplasia of the regenerative epithelia in 549 gastric ulcers. Hum Pathol 14：1066—1071，1983
6) 大原 毅，城島嘉昭，定月英一ほか：早期胃癌に対する縮小手術の可能性．消外 8：15—19，1985
7) 大原 毅：早期胃癌に対する縮小手術とその考え方．日消外会誌 24：167—171，1991
8) Oohara T, Ogino A, Saji K et al: Studies on the difference of background mucosa among single advanced carcinoma and benign diseases of the large intestine, and familial polyposis coli. Cancer 45：1637—1645，1980
9) 伊原 治，倉本 秋，黒坂判造ほか（大原 毅監）：Colonoscopy．ベクトルコア，東京，1990
10) Kuramoto S, Oohara T: Minute cancers arising de novo in the human large intestine. Cancer 61：829—834，1988
11) 大原 毅，倉本 秋：早期大腸癌：総説．日本大腸肛門病会誌 41：865—872，1988

Gastric and Colon Cancer Therapy in Accordance with the Pathological Carcinogenesis

Takeshi Oohara
The Third Department of Surgery, University of Tokyo

We have been investigating the histology of gastric ulcer, intestinal metaplasia and regenerated gastric mucosa in terms of the pathological background of carcinogenesis. Consequently, these three proved to interact with one another. In the process of regeneration of gastric mucosa, preintestinalization which proved to be related to carcinogenesis occurs at the early stage and then stable intestinal metaplasia takes the place of it. The experimental carcinogenesis using NMMG for chronic gastric ulcer or intestinal metaplasia and the pathological observation of healing process of human gastric ulcer, about 70% of which turns into intestinal metaplasia, can explain this interaction. Thus the regeneration of gastric mucosa-intestinalization system plays an important role not only as an initiator but also as a promoter of carcinogenesis. Another study we have concentrated on is a prospective randomized study to determine the clearance level of surgical operation for gastric cancer dependent on the pathological differentiation and the depth of cancer invasion. From the results so far, modified surgery proved to be effective for early cancers, but careful determination dependent on each grade of differentiation was suggested to be necessary for advanced cancers.

Concerning the pathological development of colon cancer, there are two theories dependent on the preceding status. "Adenoma-carcinoma sequence" which supports the presence of adenoma before cancer developes and "de novo carcinogenesis theory" which does not support it. According to our step-sectioning study of resected colon specimens of 38 colon cancer patients, 12 minute early cancers were discovered from macroscopically normal lesions. Six of them were cancers developed on adenoma and another six belonged to de novo cancers. There was a remarkable difference between cancer on adenoma and de novo cancer, the former one developed polyp like protruded lesion and invaded slowly. The latter one, appeared flat at the earliest stage, however, invaded vertically very fast. This fact is consistent with the results of another investigation into sm invasion rate of 32 early colon cancers less than 1 cm in diameter/ Only 7.1% (1/14) of the cancer developed after adenoma invaded into sm layer, versus 55.6% (19.18) of de novo cancers showed sm invasion. For the treatment of colon cancer, one of the most important things is to know the relationship between macroscopical or pathological findings and the degree of vertical invasion of early cancer. Since de novo cancer is invading very fast even if it's diameter is small, the majority of advanced cancers are supposed to develop from this type of early cancers. Thus, it's significant to search for de novo cancer histologically and flattyped colon cancer macroscopically. Another thing we have to stress on is that advanced colon cancers cannot be prevented just by polypectomy.

Reprint requests: Takeshi Oohara The Third Department of Surgery, University of Tokyo
3-28-6 Mejirodai, Bunkyoku, Tokyo, 112 JAPAN