日消外会誌　27（9）：2113～2118，1994年

大腸癌の血行性転移再発例の組織亜型よりみた組織学的悪性度

東北大学医学部第1外科
斉藤　善広　　椎葉　健一　　溝井　賢幸
安西　良一　　鈴木　幸正　　浅沼　　拓
佐藤　正幸　　佐々木　巌　　松野　正紀

大腸癌の血行性転移再発の組織学的予知因子の検索を行った．進行大腸癌の治癒切除症例で，術後の血行性転移再発症例（A群）25例，非再発症例（B群）32例の合計57例を対象とし，浸潤に伴う，より低い分化程度への形態変化の有無，癌深部での先進部における低分化腺癌の要素（以下，por compo.）の有無，粘液成分（以下，muc compo.）の有無の点より検討した．形態変化は，A群では25例中16例64.0％にみられ，B群の32例中8例25.0％に比べ有意に高頻度であった．またpor compo.もA群では21例84.0％にみられ，B群の13例40.6％に比べ有意に高頻度であった．しかし，muc compo.に関しては両群間に有意差を認めなかった．以上より，癌組織内で浸潤につれ低い分化形態への形態変化を認める症例，特に癌先進部において低分化腺癌の要素を認める症例は，血行性転移再発の可能性が高く，組織学的予知因子となるものと考えられた．

Key words: histological grade of malignancy, hematogenous metastasis of colorectal carcinoma, histological subtype of colorectal carcinoma

はじめに

大腸癌の組織型はその約90％は分化型腺癌が占め[1]，胃癌に比べるとほぼ単一の組織形態といえる．しかし，同様の組織型，深達度であっても術後に血行性転移再発を認める症例もあり，癌組織個々の生物学的悪性度にはそれぞれ相違を認める．今回著者らは，大腸癌組織の組織亜型に着目し組織学的悪性度の検討を行ったので報告する．

対　象

東北大学第1外科学教室において過去20年間に手術を行った進行大腸癌症例のうち，予後の明らかな治癒切除症例57例を対象とした（**Table 1**）．内訳は，術後に血行性転移再発を認めた再発群（A群）25例，10年以上再発を認めない非再発群（B群）32例であり，対象症例の背景因子は，ss（a1）以上の頻度にA，B群間で差を認めるものの（$p<0.05$），他の因子には差を認めなかった（**Table 2**）．

方　法

組織学的悪性度は以下の各項目に関して検討し，対象の各群との比較検討を行った．

＜1994年5月11日受理＞別刷請求先：斉藤　善広
〒980　仙台市青葉区星陵町1－1　東北大学医学部第1外科

Table 1　Prognosis of colorectal carcinoma after curative resection

Groyp A	Hematogenous recurrent cases	25 cases
Group B	Disease free cases	32 cases
Total		57 cases

Table 2　Clinico-pathological features of operated colorectal carcinoma

		Group A	Group B	Total
Macroscopic type	1	3	5	8
	2	16	19	35
	3	6	8	14
Histological type	well	8	12	20
	mod	14	18	32
	por	1	2	3
	muc	2	0	2
Depth of invasion	pm	1	8	9
	ss(a1)	8	19	27
	s(a2)	16	5	21

1．癌組織の形態変化の有無

癌組織内において，表層部と深部での先進部の組織形態を比較し，先進部のほうが表層部より小腺管，ま

Fig. 1a Microscopic view showing the change in the histological grade of differentiation as tumor invasion. (×10 H.E. stain) Left photo shows well differentiated type of cancer in the superficial layer and right one shows moderately differentiated type in the deeper layer.

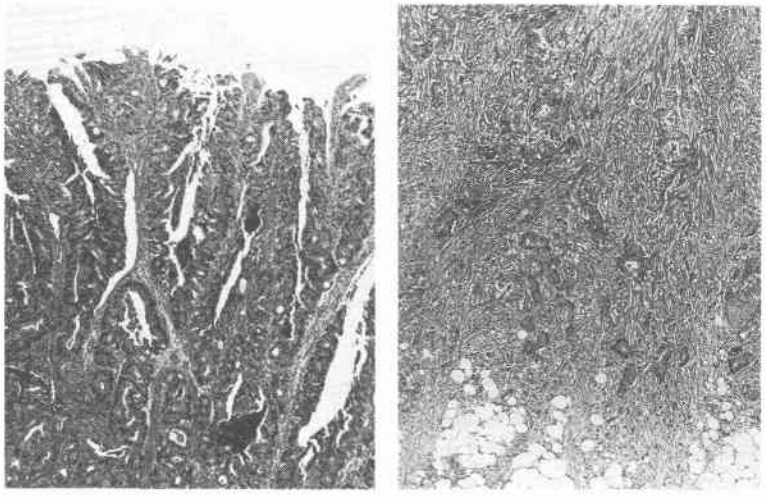

Fig. 1b Microscopic view showing the "por component" at the invading margin of the tumor (×25 H.E. stain)

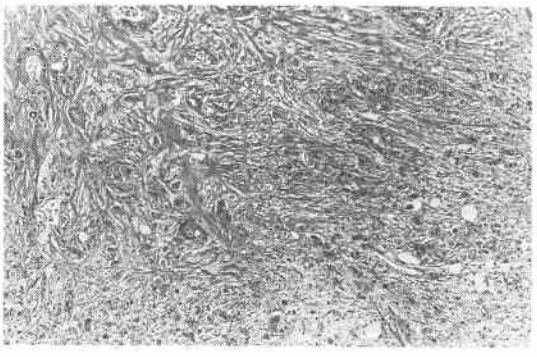

Fig. 1c Microscopic view showing the "mucinous component" in the tumor (×5 H.E. stain)

たは低分化形態となるなどの形態変化を有する症例(例えばwellよりmod，porまたはmodよりporへの変移）を形態変化ありとした（**Fig. 1a**）.

2．低分化腺癌の要素（por component）の有無

癌組織の深部での先進部において，癌細胞の単離，索状構造などの低分化腺癌の要素を有する症例をpor component（以下，por compo. と略記）ありとした（**Fig. 1b**）.

3．粘液成分（mucinous component）の有無

癌組織内に多少なりとも粘液成分を有する症例をmucinous component（以下，muc compo. と略記）ありとした（**Fig. 1c**）.

有意差検定はχ^2検定で行い，危険率5％以下を有意差ありと判定した．また，大腸癌の臨床病理学的記載は大腸癌取扱い規約[2]にのっとった．

結　果

1．癌組織の形態変化と再発

癌組織の形態変化より再発の有無を検討すると，A群では25例中16例64.0％に形態変化を認め，B群の32例中8例25.0％に比べ有意に再発群に高率であった（**Fig. 2**，$p<0.05$）.

2．por componentの有無と再発

por compo. の有無と再発との関連性を検討すると，

Fig. 2 Histological change and recurrence

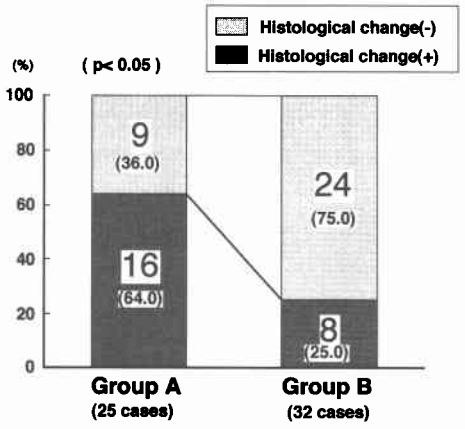

Fig. 3 por component and recurrence

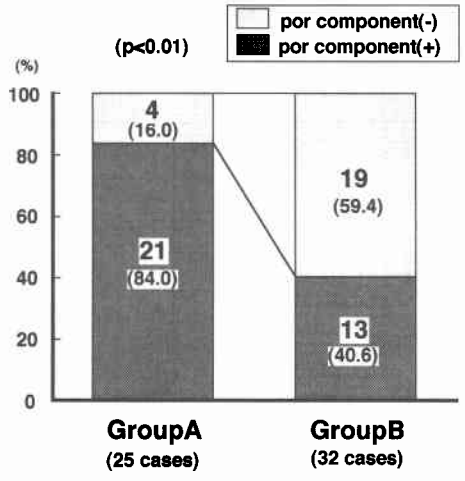

Fig. 4 mucinous component and recurrence

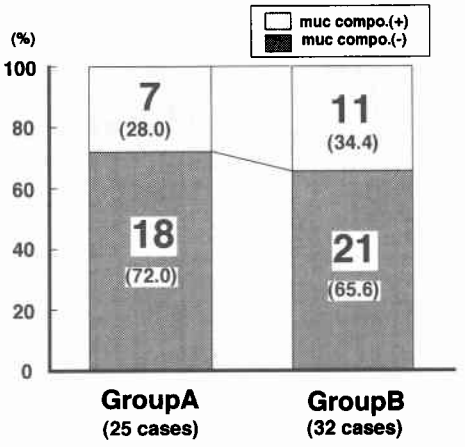

Fig. 5 Lymph node metastasis and recurrence

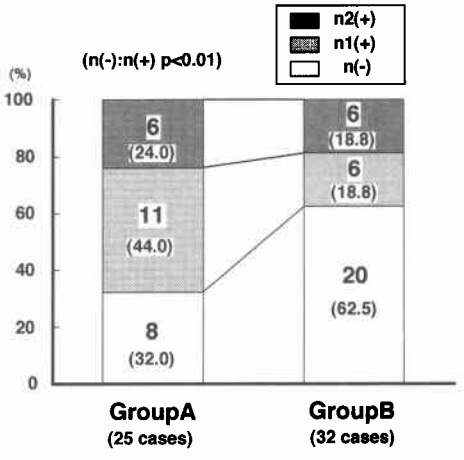

A群では25例中21例84.0%にpor compo.を認め，B群の32例中13例40.6%に比べ有意に再発群に高率であった（**Fig. 3**, $p<0.01$）.

3. mucinous componentと再発

muc compo.の有無を，A，B群間で比較した（**Fig. 4**）. muc compo.を有する症例はA群では25例中7例28.0%であるのに対し，B群では32例中11例34.4%と両群間に差を認めなかった.

4. リンパ節転移と再発

リンパ節転移の状況をA，B群間で比較した（**Fig. 5**）. A群では1群リンパ節転移症例が25例中11例44.0%，2群転移症例が6例24.0%と転移陽性例が68.0%を占めた．一方，B群では，1群，2群リンパ節転移症例が32例中ともに6例18.8%と，陽性例が37.5%であり，B群に比べA群のリンパ節転移率が有意に高率であった（$p<0.01$）.

5. 癌組織の形態変化とリンパ節転移

癌組織の形態変化の有無とリンパ節転移との関連性を検討した（**Fig. 6**）. 形態変化を有する症例は全体で24例存在し，このうち1群，2群リンパ節転移症例はともに6例25.0%であり，転移陽性例が50.0%を占めた．一方，形態変化の見られない症例は33例存在し，このうち1群リンパ節転移症例は11例33.3%，2群転移症例が6例18.2%と転移陽性例が51.5%であり，2群間には差を認めなかった.

6. por componentとリンパ節転移

por compo.の有無とリンパ節転移の関連性を検討した（**Fig. 7**）. por compo.を有する症例は全体で34

Fig. 6 Histological change and lymph node metastasis

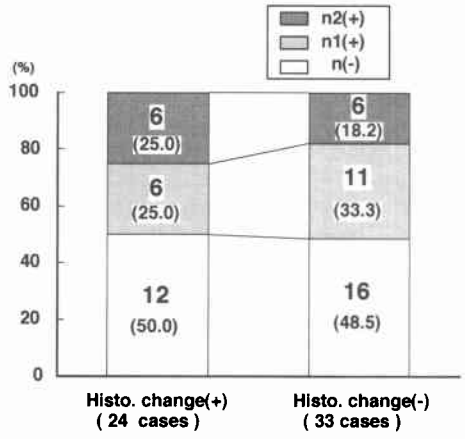

Fig. 7 por component and lymph node metastasis

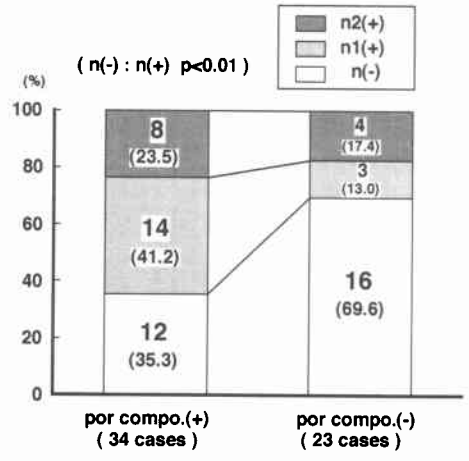

例存在し，このうち，1群リンパ節転移症例は14例41.2%，2群転移症例が8例23.5%と転移陽性例が64.7%を占めた．一方，por compo. を認めない症例は23例存在し，このうち，1群リンパ節転移症例が3例13.0%，2群転移症例が4例17.4%と転移陽性例は30.4%であり por compo. を有する症例における転移率が有意に高率であった（$p<0.01$）．

考　察

大腸癌症例は胃癌症例に比べ血行性転移の頻度が高く，転移巣に対する治療法も切除術をはじめ化学療法，免疫療法およびそれらの集学的治療など種々の方法が考案され試みられている[3)~10)]．また，近年の診断技術の向上により，術後の血行性転移再発もより早期に発見されるようになり，予後の向上も認められている．しかし，顕在化した転移巣の治療にはおのずから限界があり，さらに，早期発見を目指して術中超音波検査[11)]，胆汁中 CEA の検索[12)]なども行われている．著者ら[13)]も手術標本を用いた脈管侵襲の詳細な検討より血行性転移再発の high risk 症例の検索を行ってきたが，今回は組織形態の面より再発の予知因子を検討した．

大腸癌の組織型はその約90%が分化型腺癌であり，胃癌に比べると variation に乏しく，現行の大腸癌取扱い規約にのっとって分類された組織型から悪性度を類推するのは困難と考えられる[14)~16)]．そこで著者らは癌巣内における形態変化に着目し，血行性転移再発との関連性を検討した．対象とした症例は同時期の進行大腸癌の治癒切除症例であり，予後の明らかな57症例を検索した．

muc compo. の有無は特徴的な組織形態として古くより検索されており，muc compo. を有する症例は予後が悪いとの報告[17)]も見られる．しかし今回の検討では，57例中18例31.6%に mucin の産生がみられたが，転移再発とは特に関連性を認めなかった．大腸粘液癌に関しても，一般的に進行例が多いが，stage をそろえれば予後には差を認めないという報告[18)19)]が多く，muc compo. の有無は癌の分化傾向の現れであり悪性度とは特に関連はないものと思われた．

次に，癌巣内の組織形態の変化に着目すると，癌巣内において表層部と深部での先進部の組織形態に変化を認める症例は57例中24例と約40%存在した．胃癌においても種々の組織型が混在することは周知の事実であるが[20)]，その意義に関して論じた報告は少ない．しかし，近年癌巣の組織形態をその周囲の間質との関連性よりとらえようとする研究が進んでいる．溝井ら[21)]も，スキルス胃癌の間質の線維化は stromal cell より分泌される TGF-β1が関与している可能性があると指摘している．つまり癌細胞はその発生時点より浸潤するにつれ，周囲の炎症性細胞を含めた間質細胞との間で，何らかの intermediater を介した相互作用により癌巣の形態を形成するものと考えられる．また，一般的によく知られている特徴的な間質反応を示すある種の癌，例えば乳癌の medullary carcinoma with lymphoid stroma や，同様の間質反応を伴う大腸癌症例は一般的に予後が良いとされ[22)~25)]，スキルス胃癌はリンパ節転移率が高いとされている[20)]．これらは間質も含めた癌巣の形態がその生物学的動態を規定しているとも考えられる．胃癌における著者ら[26)]の検討でも，

tub_2から浸潤につれ por へと変化する形態を有する早期胃癌は，リンパ節転移率が高く再発率も高率であった．発生から間もない早期胃癌にもかかわらず，1つの癌巣内で浸潤につれ形態変化を示すものは，ある特異的な性格を有する形態として1つの category に入れうるものと考えられた．

同様の観点より大腸癌症例に関して検討すると，やはり形態変化を有する症例，先進部に por compo. を有する症例は血行性転移再発と有意の相関を認めた．特に，por compo. を有する症例は34例中21例61.8%が再発し，また再発群の84%を占めており組織学的な悪性度の指標になるものと考えられた．滝沢[27]も直腸癌に関して高分化腺癌を2型に分け，先進部に分化度の低い組織所見を見るものを $well_2$ として予後，間質反応との関連を検討している．滝沢の $well_2$ は高分化腺癌のみの検討であるが，著者の形態変化を有する症例と低分化腺癌の要素を有する症例を包括した分類に入るものと考えられるが，リンパ節転移率からみると $well_2$ が64.0%と，著者の por compo. の転移率64.7%と全く一致する．しかし形態変化の有無からリンパ節転移率をみると，形態変化の存在する症例，存在しない症例とも転移率は約50%と差がなく，リンパ節転移との関連性は認めなかった．つまり，形態変化と por compo. はともに再発との関連性は認めるが，リンパ節転移との関連性に関しては por compo. を有する症例がより強い関連性を有していたことを意味する．大腸癌のリンパ節転移は，一般的に腫瘍分化程度が低いほど転移率が高いとされ[28]，この点から優勢型が高分化腺癌であっても，先進部に por compo. を有する症例は臨床的には分化程度が低い，悪性度の高いものと考えられた．

胃癌における転移は，一般的には分化型は血行性転移，未分化型はリンパ節転移とされ[20]，リンパ節転移の多い低分化腺癌は必ずしも血行性転移の頻度は高くはない．これは，リンパ節転移の成立にはある種の免疫学的寛容が関連するとされ，低分化になるほど免疫原性が低下することによるとの報告[29]もある．また，血行性転移には間質，血管の侵襲性とともに，癌細胞の結合性が関与するとされ[30][31]，この点において低分化腺癌は着床の面より血行性転移が成立しにくいのではないかと推論される．今回の検討における先進部に por compo.を有する分化型腺癌は，前記の低い免疫原性，間質，脈管の侵襲性とともに癌細胞自体の結合性と，転移に関する必要な性格をほぼ内包しているのではないかと考えられた．

文　献

1) 広田映五，滝澤隆史，板橋正幸：病理形態発生．西満正 編．大腸癌の臨床．へるす出版，東京，1988，p128—143
2) 大腸癌研究会編：大腸癌取扱い規約．改訂第4版．金原出版，東京，1988
3) Foster JH: Survival after liver resection for secondary tumor . Am J Surg **135**：389—394, 1978
4) Fortner JG, Silva JS, Golbey RB et al: Multivariate analysis of a personal series of 247 consective patients with metastases from colorectal cancer. 1. Treatment by hepatic resection. Ann Surg **199**：306—316, 1983
5) Sadi A, Miniton JP, Nieroda C et al: Multiple reoperations in recurrent colorectal carcinoma. An analysis of morbidity, mortality, and survival. Cancer **61**：1913—1919, 1988
6) Stagg RJ, Lewis BJ, Friedman MA et al: Hepatic arterial chemotherapy for colorectal metastasis to the liver. Ann Intern Med **100**：736—743, 1984
7) 椎葉健一，大内明夫，山本協二ほか：大腸癌の切除不能肝転移に対する動注化学療法の有用性に関する検討．癌と化療 **20**：1811—1816, 1993
8) 折田薫三：消化器癌の血行性転移に対する免疫化学療法．日消外会誌 **21**：2210—2214, 1988
9) Petrelli F, Nambisan RN, Herrera L et al: Hepatic resection for isolated metastasis from colorectal carcinoma. Am J Surg **149**：205—209, 1985
10) 吉田英晃，深井泰俊，吉井高志ほか：大腸癌肝転移症例に対し制癌剤混入 Lipiodol を併用した肝動注塞栓術後に肝切除を行った7治験例．日消外会誌 **20**：2619—2122, 1987
11) 初瀬一夫，小野　聡，胡居郁郎ほか：腫瘍マーカー及び術前・術中超音波検査の大腸癌肝転移診断能に関する臨床的検討．日消外会誌 **21**：2287—2291, 1988
12) Yeatman TJ, Bland KI, Coperand EM et al: Relationship between colorectal liver metastases and CEA levels in gallbladder bile. Ann Surg **210**：505—512, 1989
13) 斉藤善広，大内明夫，後藤慎二ほか：静脈侵襲よりみた大腸癌の血行性転移の特性．日外会誌 **93**：133—138, 1992
14) 高橋　孝，古島　薫，高橋知之ほか：肝転移，肝再発を来す因子とその予防対策．日臨 **39**：2150—2157, 1981
15) 丸岡康洋，前谷俊三，戸部隆吉：大腸癌の予後に関

する病理学的因子の統計学的解析．日外会誌 **89**：181—191，1988
16) 小棚木均，永沢　治，丹波　誠ほか：数量化による直腸癌の血行性転移と局所再発の予知の可能性．日外会誌 **89**：1022—1027，1988
17) Symonds DA, Vickery AL: Mucinous carcinoma of the colon and rectum. Cancer **37**: 1891—1900, 1976
18) 佐々木一晃，筒井　完，秋山守文ほか：大腸粘液癌の検討．日消外会誌 **22**：814—818，1989
19) 鈴木章一，関根　毅，須田雍夫：大腸粘液癌の臨床病理学的検討．日消外会誌 **22**：2666—2670，1989
20) 中村恭一：胃癌の構造．医学書院，東京，1987，p7—30
21) Mizoi T, Ohtani H, Miyazono K et al: Imunoelectron microscopic localization of transforming growth factor β1 and latent transforming growth factor β1 binding protein in human gastrointestinal carcinomas: Qualitative difference between cancer cells and stromal cells. Cancer Res **53**: 183—190, 1993
22) Mcdivitt RW, Stewart FW, Berg JW: Tumors of the breast. Armed forces institute of pathology, Washington, 1968, p57—61
23) Pretlow TP, Keith EF, Cryar AK et al: Eosinophil infiltration of human colonic carcinomas as a prognostic indicator. Cancer Res **43**: 2997—3000, 1983
24) Svennevig JL, Lunde OC, Holter J et al: Lymphoid infiltration and prognosis in colorectal carcinoma. Br J Cancer **49**: 375—377, 1984
25) Horny HP, Horst HA: Lymphoreticular infiltrates in adenocarcinoma of the large intestine. Pathol Res Pract **182**: 222—227, 1987
26) 斉藤善広，椎葉健一，蝦名宣夫ほか：早期胃癌治癒切除後再発例の組織亜型よりみた組織学的悪性度．日消外会誌 **25**：19—23，1992
27) 滝沢　建：直腸癌の予後因子に関する病理組織学的研究—組織型と細胞性間質反応を中心に—．日本大腸肛門病会誌 **42**：190—201，1989
28) 八田昌樹，泉本源太郎，久保隆一ほか：癌の病理組織学的性状と組織反応からみた大腸癌のリンパ節転移に関する研究．日本大腸肛門病会誌 **40**：1—7，1987
29) Alexander P: Escape from immune destruction by the host through shedding of surface antigens: Is this a characteristic shared by malignant and embryonic cells. Cancer Res **34**: 2077—2082, 1974
30) Watanabe S: The metastasizability of tumor cells. Cancer **7**: 215—223, 1954
31) 北岡久三，末舛恵一，広田映五：細胞間結合様式と転移．癌の臨 **18**：534—537，1972

Histological Grade of Malignancy of Colorectal Carcinoma with Hematogenous Metastasis after Curative Resection

Yoshihiro Saitoh, Kenichi Shiiba, Takayuki Mizoi, Ryoichi Anzai, Yukimasa Suzuki, Taku Asanuma, Masayuki Satoh, Iwao Sasaki and Seiki Matsuno
First Department of Surgery, Tohoku University School of Medicine

Fifty-seven patients with advanced colorectal carcinoma who had undergone curative resection during the previous 20 years were clinico-pathologically studied. Among them, 25 cases showed hematogenous recurrence after surgery (Group A), and 32 cases remained disease free for at least 10 years after surgery (Group B). The histological grade of malignancy was investigated with regrad to histological subtype as follows: (1) histological change (changes in the histological grade of differentiation as tumor invasion); (2) por component (tumor with single cells like those of poorly differentiated adenocarcinoma at the invading margin; (3) mucinous component (tumor with mucinous component). The incidence of histological change in group A (64.0%) was significantly higher than that in group B (25.0%). The incidence of por component in group A (84.0%) was also significantly higher than that in group B (40.0%), whereas the incidence of mucinous component in group A (28.0%) was almost the same that in group B (34.4%). Furthermore, the incidence of lymph node metastasis in the cases with por component (64.7%) was significantly higher than that in the cases without por compoment. In conclusion, colorectal carcinoma with por component at the invading margin of the tumor was considered a high risk factor for hematogenous recurrence.

Reprint requests: Yoshihiro Saitoh First Department of Surgery, Tohoku University School of Medicine
1-1 Seiryomachi, Aobaku, Sendai, 980 JAPAN