日消外会誌　27（9）：2135～2140，1994年

消化器外科手術後の急性肺塞栓症例の検討

大垣市民病院外科
新井　利幸　蜂須賀喜多男　山口　晃弘　磯谷　正敏
堀　明洋　青野　景也　森　直治　前田　敦行
河合　正巳　高野　学　山口　竜三

最近10年間に経験した消化器外科手術後に発症した急性肺塞栓症例８例を臨床的に検討した．それらは同期間の手術例の0.07％に相当し，平均年齢65.5歳(55～75)，１例が男性，７例が女性，また７例が悪性疾患，１例が胆石症であった．術後の安静解除の時期に呼吸困難，胸痛，胸部不快感あるいは急性循環不全の症状がみられ，心エコーで右心の拡張が認められれば急性肺塞栓症が強く疑われる．肺動脈造影は診断のもっとも確実な方法であり，これを施行した５例全例で塞栓が証明された．８例中５例は線溶・抗凝固療法で軽快したが，３例は死亡した．そのうち２例は発症後数時間で失ったが，１例は補助循環下に線溶・抗凝固療法を行い11日間の生存が得られた．

急性肺塞栓症に対しては，必要なら補助循環を併施し，強力な循環管理下に線溶・抗凝固療法をまず行うのがよいと思われる．

Key words: acute pulmonary embolism, postoperative complication, thrombolytic and anticoagulant therapy, digital subtraction angiography

目　的

肺血栓・塞栓・梗塞症の発症頻度は欧米で高く，本邦では少ないといわれてきたが，近年本邦でも経年的に増加傾向が認められている[1]．このうち術後に発症する急性肺塞栓症は消化器外科領域でも時に経験する重篤な術後合併症の１つであり，術後の突然死の中に本症が多数含まれていることが判明している．術後という特殊な状況下での診断の遅れから急速な経過をたどることもあり，また，線溶・抗凝固療法という術後の止血に相反する治療を行うという問題点もある．著者らは最近10年間に開腹術後早期の急性肺塞栓症８例を経験した．これら８例の概要を述べるとともに，術後の急性肺塞栓症の早期診断と治療について検討する．

対象と方法

1983年１月から1992年２月までに経験した開腹術後早期の急性肺塞栓症８例を対象にした（**Table 1**）．これは同期間の開腹手術例（虫垂切除を除く）の0.07％に相当する．年齢は55歳から73歳，７例が女性であった．原疾患は症例１の胆石症を除いて全例が悪性疾患であり，しかもほとんどが高度進行例であった．これらの症例を，臨床経過から診断・治療について検討した．

結　果

1．臨床症状

肺塞栓症の発症は術後０日から16日の間にみられ，そのうち４例が手術後の安静解除の時期，とくに歩行直後に発症していた．従来から肺塞栓症の risk factor といわれている肥満は症例３，症例５の２例に過ぎなかった．肺塞栓症治療後の再発例である症例７を除くと，術前の凝固系，心肺機能に異常は認めなかった．深部静脈血栓症（deep vein thrombosis：以下，DVT と略記）の先行が４例にみられ，１例はその治療中の発症であった．臨床症状は呼吸困難，胸痛，胸部不快感，血痰などの胸部症状や，頻拍，冷汗，ショックなどの急性循環不全の症状であった(**Table 2**)．しかし，臨床的に問題となる以前にすでに，軽度の呼吸困難，胸痛，頻脈など，肺塞栓症を疑うべき症状が８例中５例に認められていた．

2．検査所見

胸部単純撮影では心拡大，肺門肺動脈の拡大，肺野の透過性亢進などが肺塞栓に特徴的な所見であり，それぞれ５例，２例，２例にみられた（**Table 2**）．これ

＜1994年５月11日受理＞別刷請求先：新井　利幸
〒503　大垣市南頬町４－86　大垣市民病院外科

Table 1 Clinical data for 8 patients with acute pulmonary embolism after surgery

Pt.	Age/Sex	Disease (gross stage*)	Surgical procedure	Onset (post-operative day)	DVT	Outcome
1	71/F	cholelithiasis	cholecystectomy	8	+	deceased (2h)
2	61/F	gastric cancer (Stage 4)	gastrojejunostomy	3	+	deceased (5h)
3	65/F	gastric cancer (Stage 3)	total gastrectomy	10	−	survived
4	59/F	gastric cancer (Stage 3)	partial gastrectomy	4	−	survived
5	55/F	gastric cancer (Stage 4)	total gastrectomy	16	+	survived
6	70/F	colonic cancer (Stage 3)	right hemicolectomy	1	−	deceased (11days)
7	73/M	cholangiocarcinoma (Stage 4)	cholecystectomy, choledochoduodenostomy, gastrojejunostomy	0	+	survied
8	70/F	recurrence of gastric cancer	ileosigmoidostomy	0	−	survived

*Gross stage was described according to the General Rules of Japanese Research Society for Cancer Study.
DVT : anticipation of Deep Vein Thrombosis

Table 2 Clinical symptoms and examination findings of 8 patients

Clinical symptom		Chest radiograph		Electrocardiogram	
dyspnea	8	cardiac enlargement	5	sinus tachycardia	8
chest pain	5	enlargement of hilar pulmonary artery	2	$S_IQ_{III}T_{III}$	4
chest discomfort	4	hyperlucency of lung	2	right axis deviation	1
bloody sputum	1			right bundle branch block	2
tachycardia	8			inverted T	4
cold sweat	7			clockwise rotation	3
shock	5				

Fig. 1 Case 4. Chest radiograph shows cardiac enlargement, hilar-enlarged pulmonary artery and hyperlucency of the lung.

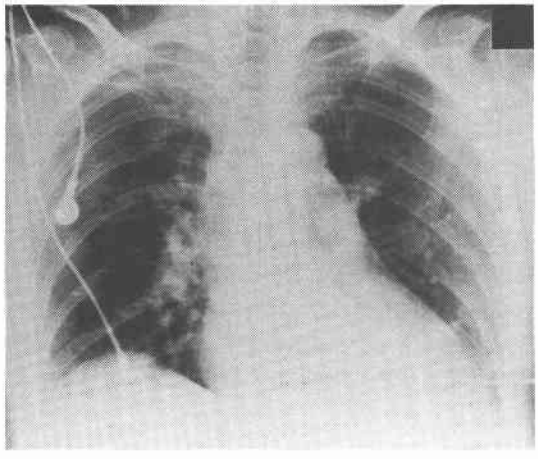

らは術前の写真と比較するとその特徴が明瞭となるが，患者の体動，ポータブル撮影による不明瞭さもあり，しばしば見落としがちであった（**Fig. 1**）.

心電図では，洞性頻拍が8例，右心負荷の所見であるいわゆる $S_IQ_{III}T_{III}$ pattern が4例，右軸偏位が1例，右脚ブロックが2例，T 波陰転が4例，clockwise rotation が3例にみられた（**Table 2, Fig. 2**）. これら胸部X線，心電図は有所見率が低く，肺塞栓症の確診には至らなかった.

一方，心エコーは施行した7例全例で右心系の拡大の所見が認められた（**Fig. 3**）.

Digital subtraction angiography（以下，DSA と略記）による肺動脈造影は施行した5例全例で肺動脈内の塞栓が証明された（**Fig. 4**）. 肺動脈造影による合併症はみられなかった.

肺血流シンチグラフィーは施行した3例全例で血流欠損が認められた.

また，発症直後の動脈血ガス分析では，呼吸停止を来した，1例を除き，施行した他の6例では，PaO_2 42.0〜58.0 (50.3) mmHg，$PaCO_2$ 27.0〜34.3 (29.7) mmHg と，ともに著明な低下がみられた.

Fig. 2 Case 4. Electrocardiogram shows sinus tachycardia, $S_IQ_{III}T_{III}$ pattern and clockwise rotation.

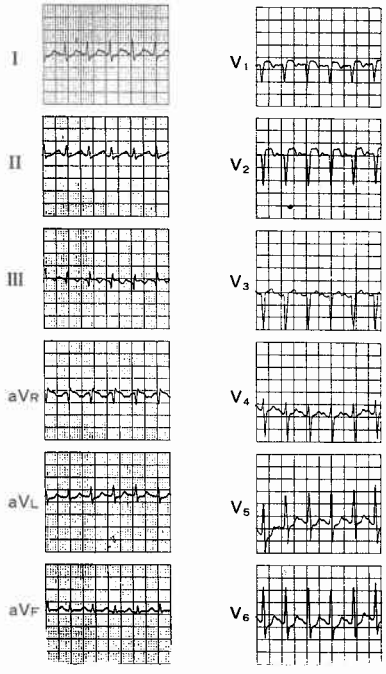

Fig. 3 Case 4. Echocardiogram shows dilatation of right ventricle (RV).
LV: left ventricle, LA: left atrium, RA: right atrium

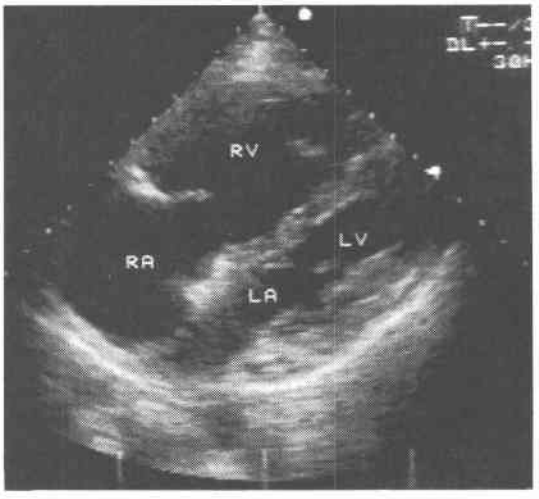

3. 臨床経過

症例1，2は，通常の蘇生術を行ったがいずれも数時間以内に失った．通常の蘇生術では対処できなかった症例6に対しはV-Aバイパスによる補助循環を併施した．

発症後数時間以内に失った2例（症例1，2）および手術直後に発症したが循環不全が軽度であった1例（症例7）を除き，5例に診断後直ちに線溶・抗凝固療法を行った．Urokinase（以下，UKと略記）はいずれも肺動脈造影時に留置したSwan-Ganzカテーテルから持続点滴し，肺動脈圧あるいは動脈血ガス分析を参考にして投与を中止した．UK総投与量は150万から384万単位，投与期間は4日から11日間であった．ヘパリンは活性化部分トロンボプラスチン時間が1.5～2倍になるように持続静注し，経口摂取の開始とともにワーファリンの内服による変更した．これにより同治

Fig. 4 Case 8. Pulmonary angiographs before (left) and after (right) administration of urokinase. The filling defects of pulmonary arteries decreased on the 8th day following onset.

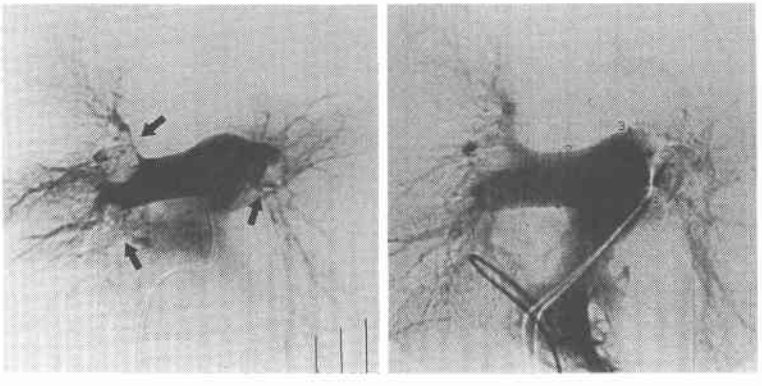

Table 3 Thrombolytic and anticoagulant therapy for acute pulmonary embolism

Pt.	Thrombolytic therapy and anticoagulant therapy	Result
3	UK1,500,000U/8days Heparin → Warfarin	Improvement in lung perfusion on the 7th day of onset(PLS)
4	UK1,560,000U/4days Heparin → Warfarin	Disappearance of thrombi on the 22nd day of onset(PAG)
5	UK2,280,000U/8days Heparin → Warfarin	Disappearance of thrombi on the 43rd day of onset(PAG)
6	UK3,840,000U/11days Heparin	Decrease of thrombi on the 11th day of onset(PAG)
8	UK2,400,000U/8days Heparin → Warfarin	Decrease of thrombi on the 8th day of onset(PAG)

UK : urokinase　PLS : perfusion lung scanning　PAG : pulmonary angiograph

療を行った5例全例で7日から22日の間に塞栓の消失あるいは減少が認められた（**Table 3**）．症例6はショックに陥ってから直ちに補助循環を開始し，線溶・抗凝固療法を行うことにより，11日間の生存が得られ，死亡後に行った肺動脈造影上も血栓の減少が認められた．他の4例は軽快した．線溶・抗凝固療法にともなう大きな合併症はなかったが，肺内出血が症例6に認められた．これは心肺蘇生にともなう外傷の関与が考えられたが自然に消退した．

考　察

肺血栓・塞栓症，肺梗塞症は欧米では剖検例の13～15%にみられるのに対し[2]，本邦では日本剖検輯報の集計（1965～1986）によると剖検総数の1.52%と欧米に比較して少ないとされている[3]．国枝らは臨床症状を有する肺血栓塞栓症を検討し，急性例39例の基礎疾患は，片麻痺23%，心疾患13%，術後3%と報告している[4]．術後の肺塞栓症は欧米では0.8～3.4%にみられるが[5]，著者らが検討した消化器外科手術後に発症した急性肺塞栓症8例は同期間の開腹手術例（虫垂切除は除く）の0.07%に相当した．その背景として，7例が悪性疾患であったこと，4例にDVTの先行がみられたことが特徴的であった．

術中・術後は麻酔や安静臥床などによる下肢の血流停滞や手術侵襲による全身の凝固能亢進など，血栓形成機序を助長する状態にある[6]．また，悪性腫瘍にともなう凝固能亢進については，Sunらが108例の固形癌（肺，乳，結腸癌など）患者の98%に凝固能異常があり，最も頻度が高いのはFDPの上昇とトロンビン時間の延長であり，血小板の上昇が57%，フィブリノーゲンの上昇が46%にあったと報告している[7]．著者らは術前の凝固系に関するルーチン検査としてトロンボテスト，ヘパプラスチンテスト，プロトロンビン時間，活性化部分トロンボプラスチン時間を行っているが，肺塞栓治療中の再発例1例を除く他の7例ではこれらに異常を認めなかった．

急性肺塞栓症の原因は95%が骨盤あるいは下肢におけるDVTといわれている[8]．BorowはDVTの50%は術後第1病日に，30%は第2病日に認められ，血栓の形成は術中から始まり，術後48時間以内に大部分が形成され，また，手術時間とDVTの発生にも相関があると報告している[9]．術後肺塞栓症の発症は自験例では0日から16日であった．しかしSeidenらは肺塞栓症が最も高率に起こるのは術後24時間以内であり，その後も繰り返し起こっているため，この時期から予防策をとるべきとしている[10]．自験例でも臨床的に問題となる以前に肺塞栓を疑うべき症候が8例中5例に認められていた．

8例中4例が，術後の歩行開始直後に発症しており，安静解除の時期に突然発症するショック，胸部症状は肺塞栓症を強く疑う経過である．胸部X線写真では，心拡大，肺動脈幹の拡張，末梢肺野の透過性亢進などがとらえられたが，患者の体動，ポータブル撮影などにより，変化をとらえにくい場合が多い．さらに心電図では$S_IQ_{III}T_{III}$ pattern，右軸偏位，不完全右脚ブロック，ST変化（V1～V5），洞性頻拍などが特徴的といわれているが，自験例では頻拍は全例にみられたが，$S_IQ_{III}T_{III}$ pattern，ST変化は半数の症例に認められたにすぎなかった．一方，動脈血液ガス分析におけるPaO_2，$PaCO_2$の低下は肺塞栓症に比較的特徴的であり，心肺蘇生後の1例を除くと，測定した5例でこれが認められた．心エコー図は右心系の拡大の所見が施行した7例全例で認められ，特異的であると同時に

ベッドサイドで行えるという簡便さもあり，肺塞栓症のスクリーニングとしてきわめて有用であった．心エコー図で肺塞栓症を疑った場合，DSA による肺動脈造影が確診に至る検査として有用であり，施行した5例全例で塞栓が証明された．自験例では肺動脈造影による合併症はみられなかったが，Dalen らは造影剤アレルギー，最近の心筋梗栓の既往，心室の易刺激性などの禁忌を除けば，肺塞栓疑診例に積極的に肺動脈造影を行うとし，367例のうち，合併症は13例，4％，死亡は1例0.3％にみられたと報告している[11]．

肺塞栓症の治療の第1は急性期の呼吸循環不全の管理である．通常の蘇生術で対処できなければ積極的にV-A バイパスによる体外式心肺補助を行うべきであり[12)~14)]，自験例でも発症直後にショックとなり呼吸停止を来した重症例に，補助循環下に線溶・抗凝固療法を行い11日間の生存が得られ，補助循環による救命の可能性が示唆された．また，補助循環により右心機能が保たれれば治療後の右心不全を防止する意義もあると思われる．

急性例に対して線溶・抗凝固療法を行うか，塞栓除去術を行うかは議論のあるところである．内科的治療に抵抗する場合や，手術直後のため線溶療法が禁忌とされる場合などが塞栓除去術の適応とされ[15)16)]，塞栓除去術による救命例や手術成績の向上が報告されている[12)17)]．一方，Miller らはショック状態にありながら発症後2時間以上生存している患者では塞栓除去でも線溶療法でも成績がかわらないことから線溶療法を第1選択としている[16)]．また，国枝[18)]は急性期の肺血栓塞栓では線溶・抗凝固療法によりほとんどの症例が塞栓の溶解，縮少を認めることから，まずは UK の大量持続点滴静注を行い，24時間は経過をみることを推奨している．我々もこの立場からまず線溶・抗凝固療法を行い，施行した5例全例で血栓の減少あるいは消失が認められた．このうちには手術後4日以内の患者が3例あったが出血による重篤な合併症はみられなかった．1例で肺内出血がみられたが，心肺蘇生に起因したものと考えられた．UK の投与方法としては，1日60万単位，5日間の点滴静注[1)]，一万単位/Kg/日を5～7日間持続静注しその後2日間で漸減して中止する[18)]，などが一般的である．自験例でもこれに準じて行い，投与の中止は肺動脈圧，動脈血ガス分析を参考にした．一方，近年 tissue plasminogen activator（以下，t-PA と略記）が UK よりも急速な血栓溶解作用を有し，出血の副作用も少ないとしてその有用性が報告されている[19)~21)]．一般には線溶療法が禁忌とされる術後における投与方法についてはさらに検討が必要であると考えられるが，t-PA と体外式心肺補助の併用により本症における内科的治療の適応が広まるものと思われる．

術後の DVT，肺塞栓症の予防として，low-dose heparin の投与や heparin と dihydroergotamine 同時投与などが提唱されている[6)]がその適応については議論のあるところである．

文　献

1) 村尾　誠，長谷川淳：肺血栓・塞栓・梗塞症．克誠堂出版，東京，1987，p2—8，p146—195
2) 服部　晃，笹川康夫，花野政晴ほか：肺血栓塞栓症の内科的治療と予防．最新医　43：574-589，1988
3) 三重野龍彦，北村　諭：肺血栓・塞栓症—最近の動き．呼吸と循環　37：923—928，1989
4) 国枝武義，内藤雅裕，大久保俊平ほか：日胸疾患会誌　26：463—472，1988
5) Terblanche J, Bernatar SR, Immelman EJ: Prophylaxis against fatal postoperative pulmonary embolism. Surgery 91：534—536，1982
6) Merli GJ, Martinez J: Prophylaxis for deep vein thrombosis and pulmonary embolism in the surgical patient. Med Clin North Am 71：377—397，1987
7) Sun NC, McAfee WM, Hum GJ et al: Hemostatic abnormalities in malignancy, a prospective study of one hundred eitht patients. Am J Clin Pathol 71：10—16，1979
8) Moser KM: Venous Thromboembolism. Am Rev Respir Dis 141：235—249，1990
9) Borow M, Goldson H: Postoperative venous thrombosis. Am J Surg 141：245—251，1981
10) Seiden AM, Pensak ML: Postoperative deep venous thrombosis and pulmonary embolism. Am J Otol 7：377—383，1986
11) Dalen JE, Brooks HL, Johnson LV et al: Pulmonary angiography in acute pulmonary embolism. Am Heart J 81：177—185，1971
12) Clarke DB, Abrams LD: Pulmomary embolectomy: A 25 year experience. J Thorac Cardiovasc Surg 92：442—445，1986
13) Reichman RD, Joyo CI, Dembitsky WP et al: Improved patient survival after cardiac arrest using a cardiopulmonary support system. Ann Thorac Surg 49：101—105，1990
14) Rees MR, Browne T, Sivananthan UM et al: Cardiac resuscitation with percutaneous cardiopulmonary support. Lancet 340：513—514，1992
15) Sasahara AA, Barsamin EM: Another look at

pulmorary embolectomy. Ann Thorac Surg **16**: 317—320, 1973
16) Miller GAH, Hall RJC, Paneth M: Pulmonary embolectomy, heparin and streptokinase: Their place in the treatment of acute massive pulmonary embolism. Am Heart J **93**: 567—574, 1977
17) Gray HH, Morgan JM, Paneth M et al: Pulmonary embolectomy for acute massive embolism: an analysis of 71 cases. Br Heart J **60**: 196—200, 1988
18) 国枝武義：肺血栓塞栓症の臨床をめぐる諸問題. 日胸臨 **45**: 924—935, 1986
19) Goldhaber SZ, Vaughan DE, Markis JE et al: Acute pulmonary embolism treated with tissue plasminogen activator. Lancet **2**: 886—888, 1986
20) Verstraete M, Miller GAH, Bounameaux H et al: Intravenous and intrapulmonary recombinant tissue-type plasminogen activator in the treatment of acute massive pulmonary embolism. Circulation **77**: 353—360, 1988
21) PIOPED investigators: Tissue plasminogen activator for the treatment of acute pulmonary embolism. Chest **97**: 528—533, 1990

Acute Pulmonary Embolism Following Gastroenterological Surgery

Toshiyuki Arai, Kitao Hachisuka, Akihiro Yamaguchi, Masatoshi Isogai, Akihiro Hori, Keiya Aono, Naoharu Mori, Atsuyuki Maeda, Masami Kawai, Manabu Takano and Ryuzo Yamaguchi
Department of Surgery, Ogaki Municipal Hospital

Eight cases in which acute pulmonary embolism (PE) developed during the past ten years following gastroenterological surgery were clinically reviewed. These cases represented 0.07% of all surgically treated patients for the same period. The average age of these patients was 65.5 years (55—73), including one man and seven women. There were seven cases of malignacy and one case of cholelithiasis. Acute PE is strongly suspected if symptoms of dyspnea, chest pain, chest discomfort and acute circulatory insufficiency are observed towards the end of the recuperative period and if right ventricular dilatation is demonstrated by subsequent echocardiogram. Pulmonary arteriography is the most reliable method of diagnosing PE, as thrombi were recognized in all of the five cases examined. Five of eight patients survived following thrombolytic and anticoagulant therapy, but three patients died. Two of those three patients died within a few hours following the onset, but the other patient survived for 11 days by means of thrombolytic and anticoagulant therapy combined with a cardiopulmonary partial bypass procedure. Thromblytic and anticoagulant therapy are recommended as initial treatment for acute PE in addition to controlling circulation by employing a partial cardiopulmonary bypass procedure as circumstances demand.

Reprint requests: Toshiyuki Arai Department of Surgery, Ogaki Municipal Hospital
48-6 Minaminokawa-machi, Ogaki, 503 JAPAN