日消外会誌　27（9）：2141～2145，1994年

症例報告

尾状葉に限局した原発性純コレステロール肝内結石症の1例

大阪市立桃山市民病院外科，大阪市立大学医学部第2外科*
半羽　宏之　　山崎　　修　　李　　光春
木下　博明*　　広橋　一裕*

症例は胆嚢摘出術の既往を有する65歳の男性．肝膿瘍を繰り返すため胆道疾患の合併を疑い入院した．精査の結果，総胆管結石症の他に早期胃癌を偶然発見し，総胆管切開，切石術と胃亜全摘術を施行した．その際尾状葉の肉眼所見，術中胆道造影および超音波検査により尾状葉に限局する原発性肝内結石症を発見したため尾状葉切除術も追加した．結石成分は肝内・総胆管内ともコレステロール100％であった．尾状葉に限局する肝内結石症はまれな疾患であり，術前診断は困難であったが，尾状葉胆管の拡張と結石充満を反映する索状低吸収域を術前のCT像上看過していたことが判明した．一方，術中超音波検査は簡便で結石の描出能に優れ，部位診断にも有用であるため，肝内病変の疑われる症例には励行されるべきである．

Key words: hepatolithiasis, primary intrahepatic pure cholesterol stones, caudate lobe

緒　言

肝内結石症は難治性の外科的疾患の1つであるが，1978年より厚生省特定疾患・肝内結石症調査研究班を中心として研究が行われ，診断や治療において大きな進歩を遂げつつある．しかし尾状葉肝内結石症の報告は少なく，また原発性コレステロール肝内結石症の診断は各種の画像診断法の普及した今日でもなお困難とされている[1]．自験例は尾状葉に限局した純コレステロール石であり，術前CT像上の結石所見は看過されたが，術中精査により診断しえたので文献的考察を加えて報告する．

症　例

患者：65歳，男性

主訴：発熱

家族歴：特記すべきことなし．

既往歴：53歳時，胆石症にて胆嚢摘出術を受けた．

現病歴：3年前より38°C以上の発熱と右季肋部痛をともなう単発の細菌性肝膿瘍に2度罹患し，その都度当院内科で経皮経肝的膿瘍ドレナージ術が施行され，軽快した．初回は1991年9月で肝左葉外側域に発生し，2回目は1992年4月で右葉後区域であった（**Fig. 1**）．1993年6月23日，再度発熱と右季肋部痛があり，肝膿

＜1994年5月11日受理＞別刷請求先：半羽　宏之
〒545　大阪市阿倍野区旭町1－5－7　大阪市立大学医学部第2外科

Fig. 1 Radiograph of a previous liver abscess through the drainage tube. Upper: The first abscess occurred in the lateral segment of the left lobe. Lower: The second abscess occurred in the posterior segment of the right lobe.

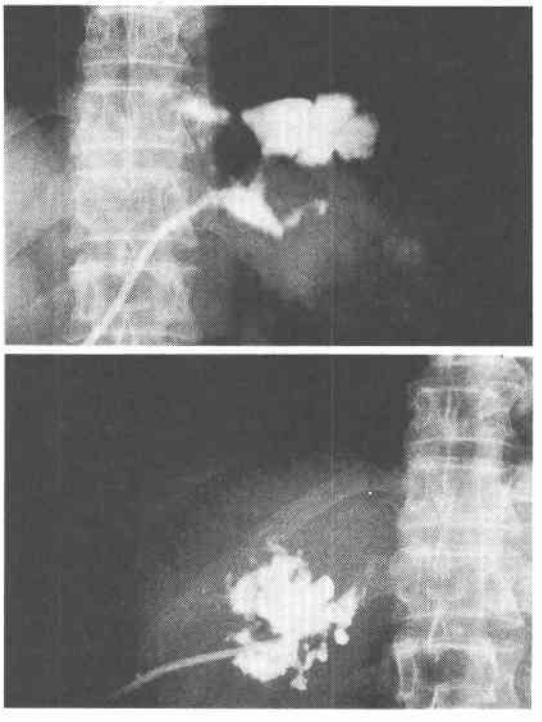

Fig. 2 Preoperative ultrasonogram shows the last abscess in the medial segment of the left lobe (left). However, the caudate lobe could not be scanned sufficiently (right).

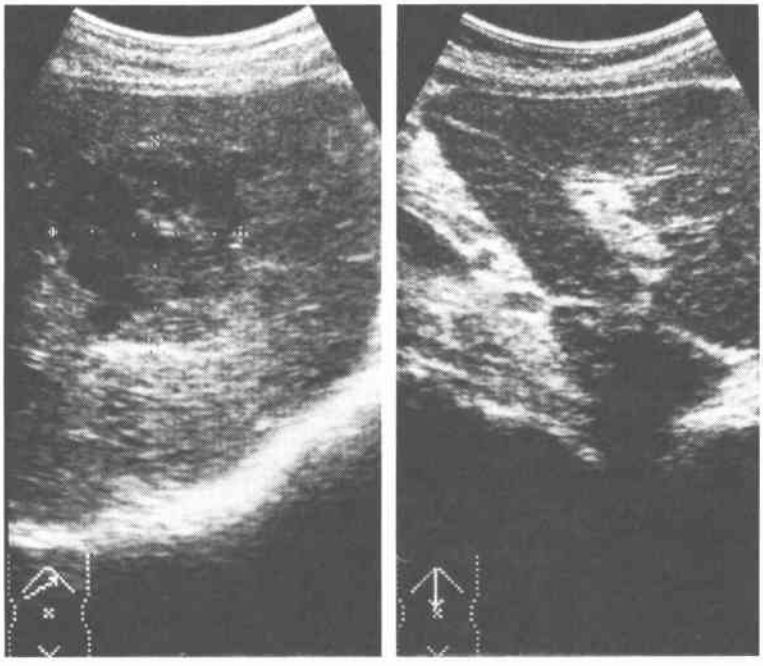

瘍の再燃を疑った．また経過中黄疸はみられなかったが，初回の肝膿瘍発症以降，右季肋部痛がたびたびみられた．そこで肝膿瘍の原因として胆道疾患の合併も疑い，同年6月25日に当科へ入院した．

入院時現症：体温37.7℃，貧血，黄疸はなく，全身状態は良好．腹部所見では右肋弓下に手術瘢痕を認め，心窩部に圧痛を認めた．しかし腹部膨満や腹壁緊張はなかった．

血液検査所見：白血球数の増多（11,800/mm³）とCRP(43.5mg/dl)の高値をみとめたが，胆道系酵素の上昇はなく，腫瘍マーカーは正常範囲内であった．

腹部超音波検査：肝左葉内側区域にscattered signをともなう低エコーの占拠性病変像を認めるが，その周辺に異常所見はみられず，また胆嚢摘出術や肝膿瘍のドレナージによる腹腔内臓器の癒着のためか肝門部や尾状葉は描出困難であった（**Fig. 2**）．

CT検査：肝左葉内側域に中心部に液状化をともなう径約4cm大の低吸収域と総胆管・肝内胆管の軽度拡張像を認めたが，他の異常像を指摘することはできなかった(**Fig. 3**)．そこで肝左葉内側区域の単発性肝膿瘍と診断し7月9日に経皮経肝的ドレナージ術が施行

Fig. 3 Computed tomogram shows a low density area in the medial segment and dilatated bile duct (arrow) in the caudate lobe of the liver.

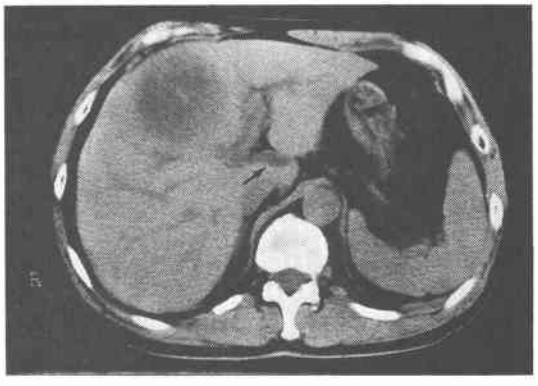

され，膿瘍は消失した．膿汁からKlebsiella pneumoniaeが検出され細菌性肝膿瘍と診断した．ドレナージチューブ留置期間は12日間であった．

排泄性胆道造影（drip infusion cholangiography；以下，DICと略記）：膿瘍ドレナージ後施行したDIC像上軽度拡張した総胆管末端に陰影欠損像をみとめ

Fig. 4 Drip infusion cholangiogram reveals a stone at the distal portion of the common bile duct (arrow).

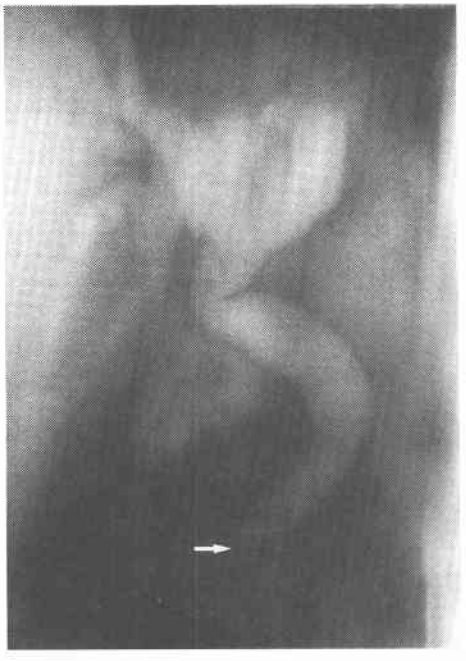

Fig. 5 Intraoperative cholangiogram shows intrahepatic stones (arrow), although their exact location in the biliary tract is difficult to determine.

(**Fig. 4**)，総胆管結石症が繰り返す肝膿瘍の原因ではないかと考えた．

総胆管結石症に対する手術を予定したが，術前スクリーニングとして施行した食道胃透視・内視鏡検査で胃角部大彎側後壁のIIa型早期胃癌が検出された．以上より同年8月11日，総胆管結石症および早期胃癌に対し手術を施行した．

手術所見：上腹部正中切開で開腹，肝周囲に著明な癒着を認め，これを剝離後総胆管切開を施し，径約15 mmのコレステロール系結石1個を摘出，さらに術中胆道内視鏡検査で総胆管内に結石の遺残がないことを確認，Tチューブを留置した．続いて幽門側胃亜全摘術を行った．小網肝付着部を切開した際，肝尾状葉表

Fig. 6 Intraoperative ultrasonogram shows a strong echo with an acoustic shadow in the Spiegel liver lobe (a). After resection of the Spiegel lobe, a strong echo with an acoustic shadow remains in the paracaval portion of the caudate lobe (b). After removal of residual stones, this strong echo in the same position in the liver is not observed (c).

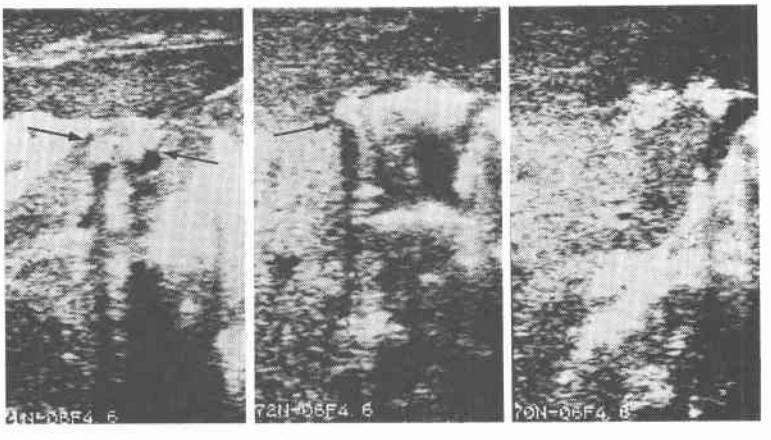

Fig. 7 This specimen reveals the macroscopic appearance of the pure cholesterol intrahepatic stones (small arrow) and the liver. Dilatation and inflammatory changes of the bile ducts do not appear severe (arrow head), and there is little parenchymal atrophy.

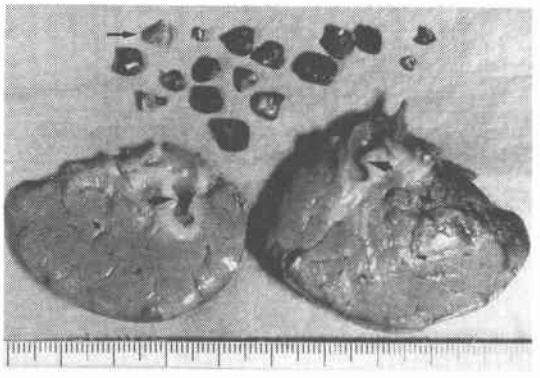

面に炎症性変化を認め，連珠状の硬結を触知した．そこでTチューブより胆道を造影したところ拡張した左肝管に連続する肝内胆管枝内に陰影欠損像を認めた(**Fig. 5**)．さらに術中超音波検査ではSpiegel葉から下大静脈右近傍の肝内に音響陰影を有する高輝度エコーを認めた（**Fig. 6a**)．他の肝内には同様の所見はみられず，尾状葉または左葉内側域深部に限局する肝内結石症と診断し，Spiegel葉切除術を施した．ここで再度超音波検査を行うと下大静脈の右近傍に結石の遺残を認めた(**Fig. 6b**)．そこでSpiegel葉胆管枝と共通管を形成する尾状葉傍下大静脈部胆管枝を見いだし，Spiegel葉胆管枝断端から切開を加えると結石を認めた．切石後の超音波検査で結石像は消失したため結石はすべて尾状葉に限局したものと診断した(**Fig. 6c**)．

摘出結石所見：一部に黒色の外殻がみられたが割面は黄白色調で放射状構造がみられ，成分分析では総胆管，肝内ともにコレステロール100%であった．

肝切除標本肉眼所見：結石を有するSpiegel葉胆管枝の円筒状拡張を認めたが，狭窄はなく，肝実質の萎縮や炎症性変化はともに軽度であった（**Fig. 7**)．

病理組織学的所見：拡張した胆管の過形成と周囲組織に炎症性細胞浸潤がみられ，胆管炎の所見を呈していたが，ビリルビン系石を有する肝内結石症に特徴的とされる胆管付属腺上皮細胞の増生は軽度であった(**Fig. 8**)．

以上より尾状葉に限局する原発性純コレステロール肝内結石症と診断した．また総胆管結石の性状は肝内

Fig. 8 This section reveals the microscopic appearance of the intrahepatic bile duct. There is moderate infiltration of lymphocytes adjacent to the bile duct. Dilatation of the bile duct and proliferation of both biliary and peribiliary glandular epithelium (arrows) do not appear severe. (hematoxylin and eosin stain, ×50)

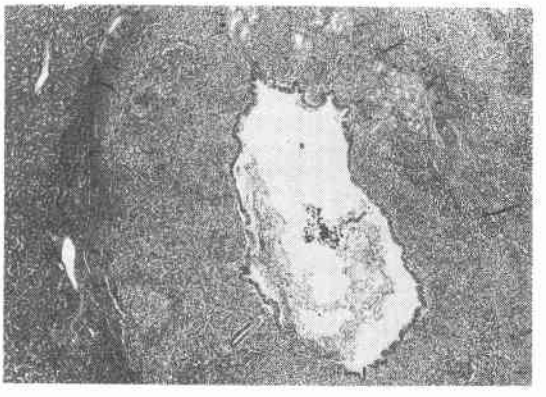

のものと同様で，尾状葉胆管に狭窄がないことから肝内結石の落下によるものであり，これらが頻発する肝膿瘍の原因と考えた．また術前CT像を再検討したところ，尾状葉に索状低吸収域を認め(**Fig. 3**)，尾状葉胆管の拡張と結石充満を反映するものと思われた．

考　察

肝内結石症（以下，本症と略記）のなかでも肝内優位型では尾状葉内に存在する結石が術前診断，治療法の選択および治療後の結石遺残などの点で問題となる[2)~7)]．すなわち尾状葉に結石が限局するものは自験例以外では最近10年間で1例[8)]の報告をみるにすぎず，また尾状葉胆管枝とその病変に関する認識は他の肝区域に比べ低く，不十分なため[8)~14)]胆石症の治療上留意する必要がある．

本症の診断法として有用とされる超音波検査や直接胆道造影[1)]でも付近の肝内に病変が及んでいる場合や消化管の癒着がみられる場合などでは尾状葉の描出そのものが不十分なことがある[3)4)8)]．一方，CT検査は拡張肝内胆管を索状の低吸収域として描出するため，診断に有用とされている[2)4)12)]．さらにビリルビンカルシウム石などカルシウム成分を有する本症の場合は拡張した胆管内に高吸収像として描出されるため[1)]その診断は比較的容易である．しかし自験例のように純コレステロール石の場合はCT像上結石そのものも低吸収像として描出され[2)]，超音波検査でも結石像に音響陰影をともなわないことがある[1)]など単独の検査による

確定診断は困難であり種々の画像所見の総合診断が必要である．自験例では術前より肝膿瘍に至る胆道病変が疑われながら，CT 像上尾状葉胆管の拡張を看過しており反省された．しかし本例では胃癌に対する手術を同時に施したことにより術中尾状葉を直接，視触診する機会に恵まれたため診断が可能となった．また術中胆道造影検査では結石が存在する胆管の同定はなお困難であったが，術中超音波検査は手術の進行状況にあわせて繰返し施行することができ部位診断にも有用であった．尾状葉に限局する原発性コレステロール肝内結石症はまれな病態であるが，近年原発性コレステロール肝内結石症の報告例が増加しつつあり[2]，尾状葉肝内結石に対する認識が高まれば，診断技術の進歩とともに症例の増加が予想される．しかしかかる病型では術前診断にかなりの難渋が多いと思われるため，開腹手術中に肝内病変が疑われる際には超音波検査をはじめとする術中胆道精査を積極的に行うべきである．

文　献

1) 高林有道，小林展章，小澤和恵：肝内結石症の診断・分類とその問題点．肝・胆・膵　21：463—467，1990
2) 金　祐鎬，二村雄次，神谷順一ほか：肝右葉前上腹側亜区域および前上外側亜区域の萎縮をともなった肝内コレステロール結石の1例．日外会誌　93：550—552，1992
3) 遠藤正章，高橋賢一，仲地広美智ほか：尾状葉胆管枝内結石を超音波および超音波内視鏡で観察した肝内結石症の1例．Gastroenterol Endosc 32：442—499，1990
4) 西村興亜，川角博規，梶谷真司ほか：尾状葉遺残により難治性瘻孔を形成した肝内結石症の1手術例．日消外会誌　22：2728—2731，1989
5) 金子哲也，秋田昌利，川辺　博ほか：経皮経肝胆道内視鏡検査（PTCS）にて切石し得た原発性肝内コレステロール結石症の1例．胆道　2：496—500，1988
6) 大橋直樹，伊佐地秀司，小坂　篤ほか：後区域枝胆管が左主肝管に合流する肝内結石症例の検討．胆と膵　9：365—372，1988
7) 浅井俊夫，梶川　学，山本義樹ほか：肝切除により根治しえた肝内結石症の1例．胃と腸　19：455—458，1984
8) 閑啓太郎，鴻巣　寛，塚本賢治ほか：尾状葉に限局した肝内結石症の1例．胆道　4：494—498，1990
9) 遠藤正章，仲地広美智，百田行雄ほか：超音波検査法により尾状葉胆管枝を同定し得た肝門部胆管癌の1例．Jpn J Med Ultrasonics 16：86—91，1989
10) 遠藤正章，百田行雄，仲地広美智ほか：肝門部胆管癌における尾状葉胆管枝の超音波診断．Jpn J Med Ultrasonics 15：209—210，1988
11) 神谷順一，二村雄次，早川直和ほか：尾状葉胆管造影のための頭前斜位について．胆道　2：63—67，1988
12) 梛野正人，二村雄次，早川直和ほか：肝門部胆管癌の尾状葉胆管枝への浸潤に関するCTの診断的意義．日外会誌　89：889—987，1988
13) 早川直和，二村雄次：尾状葉胆管枝のX線解剖学的研究．日外会誌　89：45—54，1988
14) 早川直和，二村雄次，神谷順一ほか：尾状葉胆管枝のX線学的検討—内視鏡的逆行性胆道造影について—．日外会誌　88：839—844，1987

A Case of Intrahepatic Pure Cholesterol Stones Localized in the Caudate Lobe

Hiroyuki Hamba, Osamu Yamazaki, Kwang Choon Lee, Hiroaki Kinoshita* and Kazuhiro Hirohashi*
Department of Surgery, Osaka City Momoyama Municipal Hospital
*Second Department of Surgery, Osaka City University Medical School

A case of common bile duct (CBD) stone and intrahepatic, pure cholesterol stones localized in the caudate lobe of the liver with coexisting early gastric cancer is reported. A 65-year-old man had undergone percutaneous transhepatic drainage for liver abscess and cholecystectomy. The early gastric cancer and CBD stone were diagnosed before the operation, but the intrahepatic stone was diagnosed during the operation. Subsequently, the patient underwent subtotal gastrectomy, choledochotomy with T-tube drainage, and resection of the Spiegel lobe of the liver. It is difficult to screen the caudate lobe and detect pure cholesterol stones in the liver by ultrasonography (US) and computed tomography (CT). In our case, examinations of the biliary tract using US, CT, and drip infusion cholangiography (DIC) detected stones in the CBD but not in the liver before the operation. Both intraoperative cholangiography and intraoperative US revealed the stones in the liver. Intraoperative US is especially useful for screening the caudate lobe, because it can scan from any direction of the liver and can be used anytime during the operation.

Reprint requests: Hiroyuki Hamba　Second Department of Surgery, Osaka City University Medical School
1-5-7 Asahi-machi, Abeno-ku Osaka, 545 JAPAN