日消外会誌　27（9）：2146～2150，1994年

肝内胆管癌との鑑別が困難であった良性肝内胆管狭窄の3例

信州大学第1外科，同　臨床検査医学*

三輪　史郎　橋倉　泰彦　北村　宏　池上　俊彦
嘉数　徹　松波　英寿　野口　徹　川崎　誠治
幕内　雅敏　太田　浩良*

良性肝内胆管狭窄はまれな疾患とされている．我々は肝内胆管癌による悪性肝内胆管狭窄を疑って手術を施行し，術後に良性肝内胆管狭窄と診断された3例を経験したので報告した．症例1；61歳の男性，右前上亜区域胆管の狭窄を認め同区域の動脈にencasementを認めたため，悪性病変を疑い肝右葉切除を施行した．症例2；58歳の男性，左外側区域胆管の不整な狭窄像を認め，悪性を否定できず肝左葉切除を施行した．症例3；45歳の女性，肝左葉外側区域胆管に完全閉塞を認め，胆管癌を疑い左葉切除を施行した．術後経過はいずれも良好であり，症例1，2では腫瘍マーカーの正常化，症例3では症状の改善が得られた．肝内胆管狭窄の治療方針の選択においては，悪性を否定しえない症例や胆管炎を繰り返す症例に対しては肝切除も考慮すべきと考えられる．

Key words: bile duct stricture, hepatic resection, cholangiocellular carcinoma

はじめに

肝内胆管狭窄は悪性疾患に伴う悪性肝内胆管狭窄と，その他の原因による良性肝内胆管狭窄とに分類される[1)2)]が，良性肝内胆管狭窄は肝外胆管狭窄に比べるとその報告例は少ない[3)]．最近，我々は肝内胆管癌を否定できずに肝切除を施行し，術後の組織学的検査によって良性肝内胆管狭窄と診断された3例を経験したので，若干の文献的考察を加えて報告する．

症　例

症例1：61歳，男性

主訴：なし．

既往歴：10歳時に肝機能障害．

現病歴：近医の検診にて耐糖能異常を指摘され，膵精査の目的でCTを施行したところ，肝右葉前上亜区域（S8）に肝内胆管の拡張を認めた．

入院時血液検査成績：血算，生化学検査に異常はなく，腫瘍マーカーはCA19-9が42.9U/mlと高値を示したがα-fetoprotein（以下，AFPと略記），carcinoembryonic antigen（以下，CEAと略記）は正常範囲内であった．

腹部超音波検査：肝右葉前上亜区域に高エコーの斑状陰影とその末梢の胆管拡張を認めた．

逆行性胆管造影（以下，ERCと略記）：前上亜区域胆管の狭窄像とその末梢胆管の拡張を認め，さらに後下亜区域胆管の圧排像を認めたが，肝内結石を示す透亮

Fig. 1　ERCP showed the stenosis (arrow) and the dilatation (arrows) of the intrahepatic bile duct (case 1).

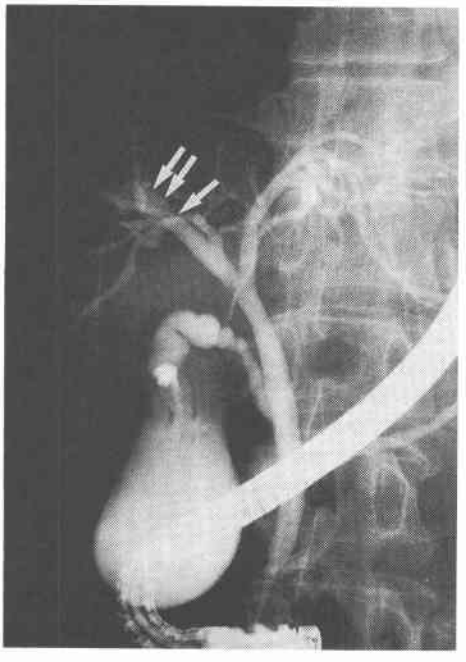

＜1994年5月11日受理＞別刷請求先：三輪　史郎
〒390　長野県松本市旭3－1－1　信州大学医学部第1外科

Fig. 2 Angiography demonstrated the encasement of right anterior branch of the hepatic artery (arrow heads) (case 1).

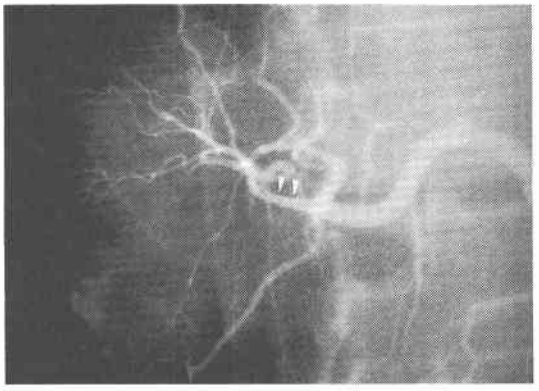

像はなかった（**Fig. 1**）.

腹部血管造影：腹腔動脈造影で，胆管狭窄部に一致する右前上亜区域枝に encasement を認めたが，血管新生や腫瘍濃染を認めなかった（**Fig. 2**）.

以上の画像所見，特に動脈の encasement を伴う点から悪性肝内胆管狭窄を疑い，1991年3月12日手術を施行した．術中超音波検査で，肝内胆管の拡張とその肝門側の低エコー領域を認めた．低エコー領域に一致する右肝管の迅速組織診において悪性病変を否定できないとの結果から肝右葉切除を施行した．

切除標本で狭窄部の胆管は肥厚しており組織学的検査では，胆管周囲の線維増生とその線維組織の中を通る肝動脈を認め，さらに動脈壁中膜の平滑筋の一部が膠原線維に置換されていた．血管造影で見られた encasement は，これらの組織所見を反映していたものと考えられた．悪性所見はなく，良性肝内胆管狭窄と診断した．手術後の経過は順調で術後25日目に退院した．

症例2：58歳，男性

主訴：体重減少

既往歴：特になし．

現病歴：数年前より肝機能障害を指摘されていたが放置していた．1年前より体重減少（55kg →42kg）があり近医を受診し肝内胆管の異常を指摘され当科へ入院となった．

入院時血液検査成績：血清アルカリフォスファターゼが469mIU/ml と高値を示すほかは血算，生化学検査に異常値はなかった．腫瘍マーカーは CEA が6.2ng/ml と軽度の高値を示したが，AFP は正常であった．

Fig. 3 ERCP showed the stenosis (arrow) and dilatation (arrow heads) of the intrahepatic bile duct in the lateral segment (case 2).

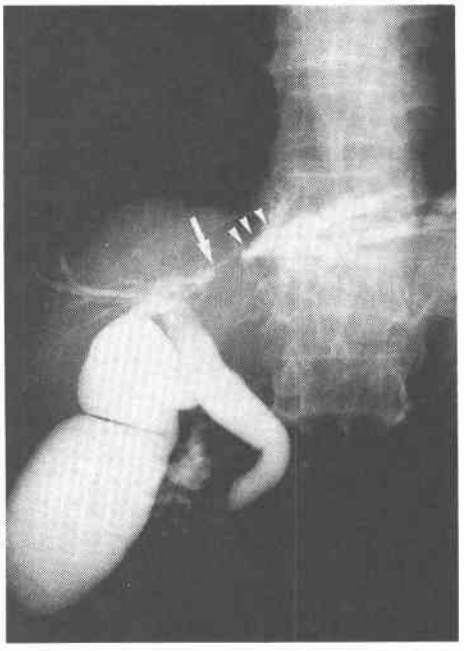

腹部超音波検査：左外側区域肝内胆管の拡張と総胆管の軽度の拡張（径1.1cm）を認め，腫瘤および肝内結石は認めなかった．

腹部 CT：肝内胆管（B3，B2）の拡張とその中枢側に径1cm の low density area を認めた．

ERC：左外側区域枝の長さ12mm の狭窄と末梢胆管の拡張を認めた．狭窄部における経乳頭的胆管生検で炎症所見，悪性所見ともに認めなかった（**Fig. 3**）.

腹部血管造影：異常所見なし．

以上の臨床所見，血液検査，画像診断所見から肝内胆管癌も否定できず，1991年4月17日肝左葉切除を施行した（**Fig. 4**）.

切除標本で狭窄部の壁の肥厚と胆管拡張を認め，組織学的検査では左胆管から末梢の胆管に至るまで胆管周囲の繊維化とリンパ球あるいは好中球を主体とした炎症細胞浸潤が認められたが，胆管上皮には異常を認めず（**Fig. 5**），慢性胆管炎を合併した良性肝内胆管狭窄と診断された．

術後経過は順調で，術後27日目に退院した．

症例3：45歳，女性

主訴：心窩部痛

既往歴：特になし．

Fig. 4 Cut surface of the resected liver. Wall-thickening of the bile duct (arrows) can be seen as well as the stenosis and dilatation of the bile duct. The thrombi in the portal vein (arrow heads) were due to preoperative portal embilization? (case 2).

Fig. 5 Histological findings of resected specimen. Fibrosis and lymphocyte infiltration around the bile duct can be seen (case 2). (Hematoxyline-Eosin stain ×400)

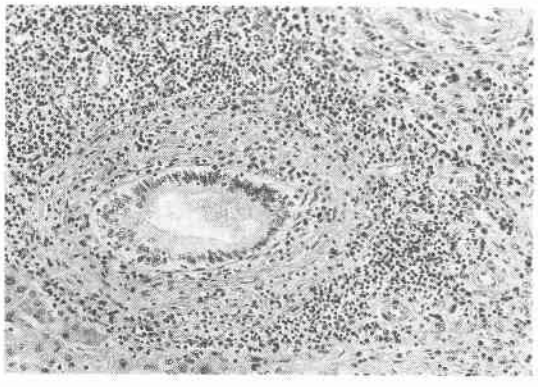

現病歴：心窩部痛にて近医を受診．腹部超音波検査が施行され肝内胆管拡張を認め当科へ入院となった．

入院時血液検査成績：空腹時血糖が110mg/dl と高値のほかは血液検査所見に異常なく，腫瘍マーカーは正常であった．

腹部超音波検査，CT 検査：肝外側区域の萎縮とその部位の肝内胆管拡張と総胆管拡張を認め，明らかな腫瘤像および肝内結石を認めなかった（**Fig. 6**）．

ERC：胆管外側区域枝の不整な完全閉塞像が認められ肝内結石は認めず，総胆管は径28mm と拡張し結石を1個認めた．経乳頭的胆管生検が施行されたが，

Fig. 6 CT showed dilated intrahepatic bile duct and atrophy of the lateral segment (case 3).

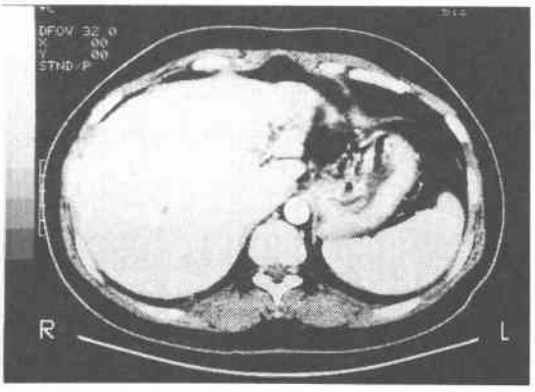

Fig. 7 ERCP showed complete obstruction of the bile duct of the lateral segment. Dilated common bile duct and choledocholithiasis are visualized (case 3).

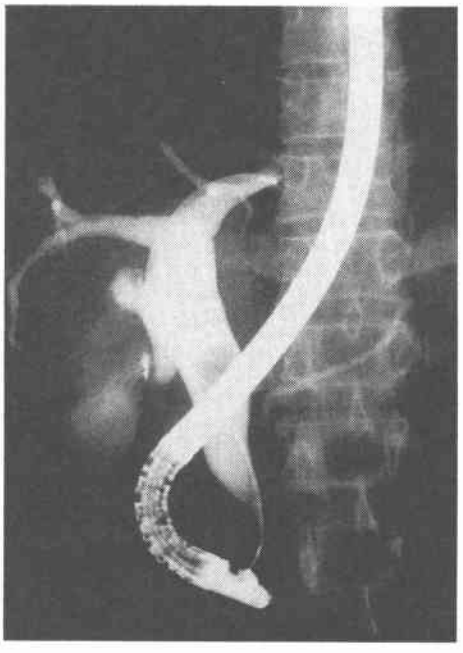

リンパ球と形質細胞浸潤を認め慢性炎症が疑われた（**Fig. 7**）．

腹部血管造影：外側区域全体に濃染像．慢性炎症に伴う胆管病変を疑ったが癌の併存も否定できずに，1991年5月10日左葉切除，胆嚢摘出術，総胆管切石術を施行した．術中所見では外側区域は萎縮し表面凹凸不整で，術中超音波検査では胆管の拡張と多発した腫

Fig. 8 Intraoperative ultrasonography showed multiple abscess formation in the liver (arrows) (case 3).

瘤像を認めた(**Fig. 8**). 切除標本で胆管閉塞部に一致した部位に胆管の狭窄と嵌頓した肝内結石を認め，また複数個の肝内結石を認めた．組織学的には拡張した胆管周囲の線維増生がみられ，リンパ球や形質細胞の浸潤を伴う肝膿瘍が多発していた．慢性胆管炎および結石を伴う良性肝内胆管狭窄と診断された．術後肝切離面の胆汁瘻を合併したが保存的治療にて軽快し術後36日目に退院した．

考　察

肝内および肝外の良性胆管狭窄の原因としては，先天性胆管狭窄，外傷性および術後胆管狭窄，肝内結石に伴うものを含めた炎症性胆管狭窄，そのほか原発性硬化性胆管炎などがある[1]．先天性胆管狭窄は，発生学的に肝内胆管と肝外胆管が別々に発生するため，両者の接点となる肝門部に多いことが知られている[4]．またそのほかの原因についても，肝内結石に合併する場合を除くと肝内に胆管狭窄が生じることが少ないことから，良性肝内胆管狭窄はまれな病態とされる[3]．一方，悪性胆管狭窄の原因には胆管癌が多いが，肝細胞癌による肝内胆管狭窄とその末梢胆管の拡張も報告されている[2]．

臨床症状および血液検査所見は，胆管炎による腹痛，発熱，黄疸，胆道系酵素の上昇など，肝外胆管狭窄におけるものと同様なこともあるが，無症状で経過していることも多い．今回の検討でも症状を有した症例は1例（症例3）のみであった．

画像診断において肝内胆管狭窄は，超音波検査，CTで末梢胆管の拡張像として認められることが多い．また胆管造影上，良性狭窄は短くリング状の狭窄を，悪性狭窄は狭窄の距離が長く壁の不整を認めることが多いとされる[5]．また良性狭窄では血管病変を伴わないことも鑑別点の1つであるが，症例1は動脈のencasementを伴った極めてまれな症例である．また症例2では不整で長い胆管狭窄像を示し，さらに胆管炎の肝実質への波及による腫瘤像を認めている．症例3もERC上胆管の不整な完全閉塞像を呈した．このように，肝内胆管狭窄の良悪性を術前に診断することは困難である[5)~7)]．我々は確定診断を得るために内視鏡的経乳頭的胆管生検を全例に試みた．牛丸ら[8]は悪性の12例中9例（75%）に悪性所見を認め，その信頼性は高いとしている．今回の症例で，症例1は狭窄部にまで鉗子を誘導できずに不成功におわり，また症例2，3は癌陰性であった．我々が症例2，3においてもなお悪性肝内胆管狭窄を否定しなかった理由は，肝内の末梢胆管の微小な悪性病変の可能性は生検の結果のみでは除外しえないと考えたためである．症例2，症例3の組織所見で見られたように，良性胆管狭窄であっても狭窄により胆汁うっ滞が起こり，肝内結石や慢性胆管炎，肝膿瘍を引き起こす可能性がある．また，Gallagherら[9]は長年の胆汁うっ滞は発癌の引き金になるとしている．Kurashinaら[10]は肝内胆管のhyperplasiaが胆管癌の前癌状態であり，hyperplasiaが炎症性変化のある胆管にしばしばみられると報告している．さらにPaulら[11]は先天性の肝内胆管の拡張の7%に胆管癌の発生を認めたとしている．これらの報告によれば，肝内胆管狭窄およびその末梢の拡張は肝内胆管癌のhigh risk stateといえる．

肝内胆管狭窄の治療方針の選択にあたっては，上述のような悪性病変との鑑別が困難であること，および肝切除術が安全な術式として確立されていること[12]から，特に悪性を否定しえない症例や胆管炎を繰り返す症例に対しては肝切除も考慮すべきと考えられる．

文　献

1) 東　秀史，黒木直哉，木ノ脇堅：良性胆管狭窄の病態と外科治療．外科診療　64：147—152，1991
2) Choi S, Nakamura H, Tanaka K et al:

Computed tomography of hepatocellular carcinoma—Delataton of intrahepatic bile duct. Rinsho Hoshasen **28**：1049—1053, 1983
3) Matsumoto Y, Fujii H, Yosioka M et al：Biliary stricutres as a cause of primary intrahepatic bile duct stones. World J Surg **10**：867—875, 1986
4) Sadler TE（沢野十蔵訳）：ラングマン人体発生学．第5版，医歯薬出版，東京，1989，p201—205
5) Mercadier M, Fingerhut A：Strictures of the intrahepatic bile ducts. Woeld J Surg **83**：15—21, 1984
6) Araki T, Itai Y, Tasaka A：Computed tomography of localized dilatation of the intrahepatic bile ducts. Radiology **141**：733—736, 1981
7) Horie Y, Hirayama C, Katsube Y：Case report：bile duct carcinoma in a focal dilatation of the intrahepatic bile ducct. Clin Radiol **38**：209—211, 1987
8) 牛丸博泰，松田至晃，長谷川修ほか：経乳頭的膵胆管生検の検討．Gastroenterol Endosc **33**：708, 1990
9) Gallagher PJ, Millis RR, Mitchinson MJ：Congenital dilatation of the intrahepatic bile ducts with cholangiocatrcinoma. J Clin Pathol **25**：804—808, 1972
10) Kurashina M, Kpzuka S, Nakasima N：Relationship of intrahep atic bile duct hyperplasia to cholangiocellul carcinoma. Cancer **61**：2469—2474, 1988
11) Bloustein PA：Association of carcinoma with congenital cystic condition of the liver and bile ducts. Am J Gastroenterol **67**：40—46, 1977
12) Makuuchi M, Takao M, Peter G：Safty of hemihepatic vascular occlusion during resection of the liver. Surg Gynecol Obstet **164**：155—158, 1987

Three Cases of Benign Intrahepatic Bile Duct Strictures Suggesting Difficulties

Shiroh Miwa, Yasuhiko Hashikura, Hiroshi Kitamura, Toshihiko Ikegami, Tohru Kakazu, Hidetoshi Matsunami, Tohru Noguchi, Seiji Kawasaki, Masatoshi Makuuchi and Hiroyoshi Ota*

First Department of Surgery and *Department of Clinical Laboratory Medicine, Shinshu University School of Medicin

We present three cases of benign intrahepatic bile duct stricture which mimicked malignant stricture due to cholangiocellular carcinoma. Case 1 was a 61-year-old man with intrahepatic bile duct stricture in the right lobe coinciding with arterial involvement. Case 2 was a 58-year-old man with irregular biliary stenosis and a tumorous lesion on its proximal side in the lateral segment of the liver. Case 3 was a 45-year-old woman with complete obstruction of the bile duct in the lateral segment. In this case, tumorous lesions were demonstrated on intraoperative ultrasonography and proveed to be multiple abscess formation in the liver. For all the three cases we performed hepatic resection, and the histological examination revealed benign stricture. Since their operations, all patients are leading normal lives without any complaints or recurrence. The differential diagnosis is sometimes very difficult in such cases and the existence of bile duct stricture could cause cholangitis or cholangiocellular carcinoma, therefore, resection of the liver including abnormal biliary trees should be considered for the patients with undeniable malignancy and/or repeated cholangitis.

Reprint requests: Miwa Shiro First Department of Surgery, School of Medicine, Shinshu University 3-1-1 Asahi, Matsumoto-shi, 390 JAPAN