日消外会誌　27（9）：2151～2155，1994年

胆管穿孔により仮性嚢胞を形成した乳児総胆管結石症の1例

国立長崎中央病院外科
安部　要蔵　古川　正人　中田　俊則　酒井　敦
古井純一郎　三根　義和　山田　雅史　近藤　敏
城野　英利　伊佐　勉　八坂　貴宏　藤原　弘義
玉井　修

症例は4か月の女児（在胎29週，出生時体重1,432g）で，発熱と痙攣発作にて，平成2年6月29日入院した．入院後徐々に腹部が膨隆するために，腹部エコーを施行，右上腹部，肝下部にcystic mass（5×5×5cm）を認め，腹部CT，胆道シンチ所見と併せ総胆管嚢腫と診断，開腹した．嚢胞壁は肥厚し，周囲との癒着が強く剝離が困難なため嚢胞を切開したところ，嚢胞底部に径約1mmの小孔を認めた．同部より術中造影を行うと，最大径4mmと拡張のない，ほぼ正常の胆管が描出され，総胆管の穿孔と診断した．精査を目的に，胆管を縦に約1cm切部，総胆管内に径約1mmのビ系石を2個認めた．手術は，胆嚢とともに嚢胞を摘出，胆管の切開部よりretrograde transhepatic biliary drainage-tube（RTBD-tube）を挿入した後4-0バイクリル6針にてprimaryに縫合閉鎖した．術後経過は良好で，第53日目にRTBD-tubeを抜去，術後1年8か月の現在，胆石再発の徴もなく健在である．

Key words: choledocholithiasis in infant, bile duct perforation, biloma

I. はじめに

胆石症は成人においては日常的な疾患であるが，小児においては比較的少なく特に乳児期においては極めてまれ[1)~3)]である．

今回我々は，総胆管穿孔を合併した4か月女児の総胆管結石症の1例を経験したので，若干の文献的考察を加えて報告する．

II. 症　例

患者：4か月，女児

主訴：下痢，痙攣発作

家族歴：特記すべきことなし．

現病歴：平成4年2月27日，在胎29週2日，1,432g，Apgar Score 6点（1分）9点（5分）で出生し，当院小児科へ入院，呼吸窮迫症候群のためサーファクタントを使用し，人工換気11日間，O_2投与20日間施行した．また，動脈管開存症が心エコー上確認されたため，メフェナム酸を投与し，閉鎖が確認された．さらに，経過中無呼吸発作を頻発したためネオフィリンを31日間投与，高ビリルビン血症のため光線療法を6日間，貧血のため輸血（17ml）を1回行い，いずれも軽快し，哺乳，体重増加とも良好で，生後76日目，体重2,516gで退院した．

平成4年6月22日（生後4か月時），下痢を主訴に近医受診するも軽快せず，6月29日になり痙攣発作を認めたため当院小児科へ再入院となった．

入院時現症：貧血，黄疸は認められず，体温は40.5度と上昇していたが，表在リンパ節，また，肝臓，脾臓も触知されなかった．

入院時検査成績：血液検査では白血球，CRP（C-reactive protein）が上昇しており，また血清ビリルビン，肝胆道系酵素の上昇も認めていた（**Table 1**）．

入院後経過：40.5°Cの発熱と白血球数の増加（15,600）を認めたため，抗生剤の投与をはじめとする

Table 1　Laboratory data on admission

WBC	15,600 /mm³	BUN	9.3 mg/dl
RBC	377×10³ /mm³	Crea	0.3 mg/dl
Hb	9.9 g/dl	CRP	16.8 mg/dl
Plt	36×10⁴ /mm³	TP	6.0 g/dl
T.B.	2.8 mg/dl	Alb	4.0 g/dl
D.B.	2.2 mg/dl	TTT	0.3 U
GOT	28 IU/L	ZTT	1.2 U
GPT	23 IU/L	Ch-E	0.64 ⊿pH
LDH	556 IU/L	T-Chol	120 mg/dl
ALP	729 IU/L	TG	105 mg/dl
γ-GTP	407 IU/L		
LAP	304 IU/L		

＜1994年5月11日受理＞別刷請求先：安部　要蔵
〒856　大村市久原2－1001－1　国立長崎中央病院外科

Fig. 1 A. Abdominal sonography. B. Abdominal CT demonsrated a large cystic lesion and calcification of retrocystic area (arrow). C. Biliary scintigram (^{99m}TC-PMT). demonstrated a cyst in communication with bile duct at the subhepatic area.

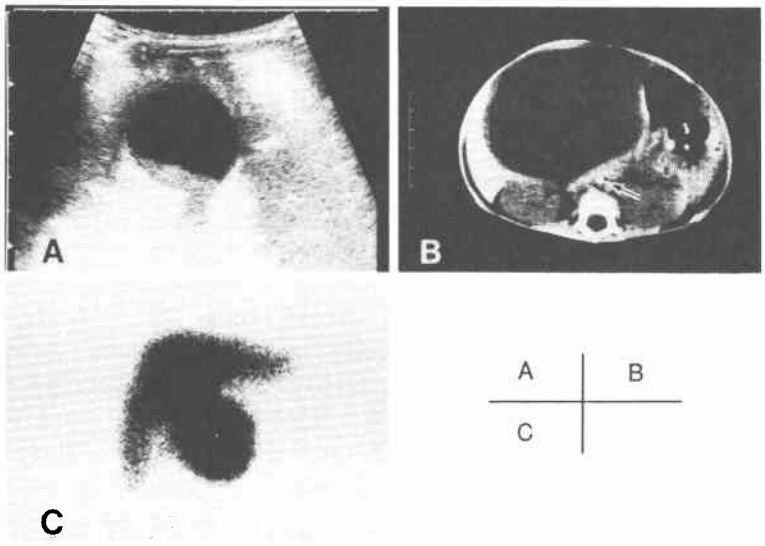

内科的治療を開始したが改善せず，徐々に腹部の膨隆を認めるようになったため腹部超音波検査を行い，右上腹部，肝下部に径5×5×4cmのsludgeを伴ったcystic massを認め総胆管嚢腫が疑われた（**Fig. 1A**）．また，腹部CTでは肝門部に一致して8×9×9cmのcystic massを認め，その後方に石灰化像を認め結石を疑わせる所見であった（**Fig. 1B**）．^{99m}Tc PTM (pyridoxyl-5-methyl triptophan)による胆道シンチグラムでも胆管系に嚢腫状の拡張を認め（**Fig. 1C**），さらに，嚢腫の経皮的な直接穿刺による造影像で，著明に拡張した嚢腫を認めたことより総胆管嚢腫と診断し，平成4年7月13日外科へ転科，手術を施行した．

手術所見：上腹部横切開にて開腹した．嚢胞の剝離は炎症が強く容易でなく，嚢胞を切開して内腔を見ると，通常見られる胆道系の粘膜上皮と異なって炎症性の結合織面を思わせる所見であった．また，胆汁の流出部や肝内胆管，胆嚢に通じる管腔は認められなかった．そこで，胆嚢を切開してネラトンカテーテルを挿入し生食水を注入したところ嚢胞の底部に径約1mmの小孔を認め，この部より造影剤を注入して術中造影を行うと，最大径4mmと細く拡張のない，ほぼ正常の肝内，肝外胆管が描出され(**Fig. 2**左)，この小孔が総胆管の穿孔と診断された．なお，膵管は造影されなかった．精査の目的で，総胆管の穿孔部を中心に約1cm縦に切開し，胆管内を検索すると，柔らかくてもろい，

Fig. 2 Left : Intraoperative cholangiography shows no dilatation of the extrahapatic bile duct. Right : Postoperative cholangiography shows no dilatation and stenosis of the extrahapatic bile duct without pancretcico-biliary maljunction.

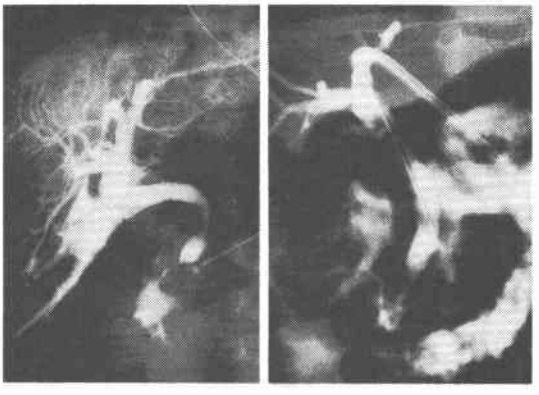

径約3mmのビリルビン結石が2個認められた．

以上より胆道穿孔に伴う胆汁漏出，仮性嚢胞形成を呈した総胆管結石症と診断し，胆嚢とともに嚢胞を摘出し，胆管の切開部よりretrograde transhepatic biliary drainage-tube（以下，RTBD-tubeと略記）を挿入した後，4-0バイクリル6針にて縫合閉鎖して手術を終了した（**Fig. 3**）．

なお，術中に採取した胆汁の細菌培養は陰性で，胆汁中のアミラーゼ値も4IU/Lと低値であった．

Fig. 3 Schematic illustration of the operative finding

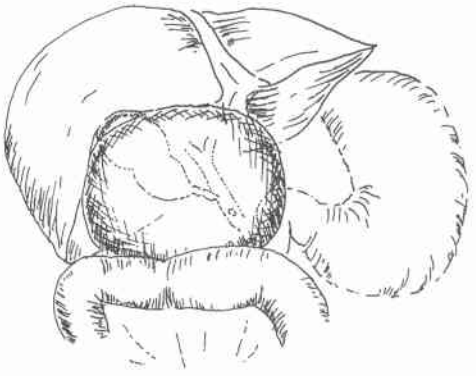

切除標本：嚢胞の内腔面は表面平滑で光沢があり，胆管内より取り出した結石は柔らかくてもろい，2個の径約3mmのビリルビン結石であった（**Fig. 4左上**）.

病理組織学的所見：胆嚢は慢性胆嚢炎であり，嚢胞には上皮は存在せず，増生した繊維組織を主体とする炎症像を呈しており胆管仮性嚢腫と診断された（**Fig. 4右上，下**）.

術後経過：術後のRTBD-tubeよりの1日胆汁排泄量を測定すると，5〜108mlであったが，ミルク投与開始とともに増加し，1日排泄量が70mlを越えると便が灰白色となるため術後11日目よりRTBD-tubeを間欠的にクランプし，術後15日目より完全クランプにした（**Fig. 5**）.

胆管が細く，切開・縫合部の狭窄が懸念されたため，術後26日目（平成4年8月7日）RTBD-tubeを挿入したまま退院し，術後53日目（9月3日）にRTBD-tubeを抜去したが，合併症も認められず，術後7週目に行ったRTBD-tube造影では，胆管縫合部に狭窄変形なく，胆管系の拡張もなく，膵胆管合流異常も認められなかった（**Fig. 2右**）.

1年8か月後の現在，胆石再発の兆候もなく，外来にて経過観察中である.

胆汁中胆汁酸測定：留置したRTBD-tubeより排泄される胆汁について，総胆汁酸量と胆汁酸分画を経時的に測定し，成人胆石症例の胆汁と比較した．胆汁中胆汁酸はSMIプリストル社に依頼し，高速液体クロマトグラフィ法にて測定した．総胆汁酸量は，術中の胆汁では1,683μmol/Lで，次第に増加し，術後10日目には5,256μmol/Lとなったが，成人6例の平均

Fig. 4 Left upper: The left shows, a dumbbell shaped, opend pseudocyst. The dark area of the left upper side is the unopened gallbladder. There are two pigment stones. Left lower: The schema of the surgical specimen. Right lower: The serosal side of the gallbladder is thickened with fibrovascular tissues and continous to the above described pseudocyst. Right lower: The wall of the pseudocyst consisits of about 3mm thick, fibrovascular connective tissues and shows no lining epithel.

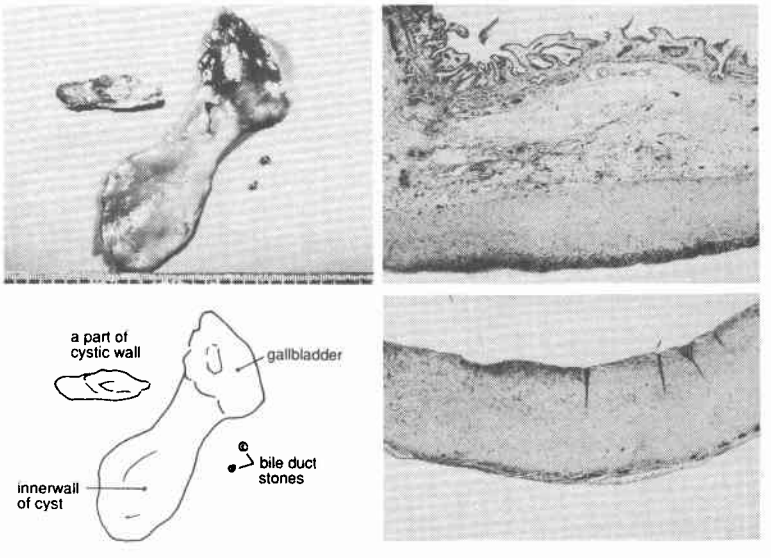

Table 2　Concentration of bile acids in infant and adult bile with choledocholithiasis

Concentration of bile acids(μmol/L)	infant bile				adult bile(n=6) (mean±SD)
	ope.	3pod	7pod	10pod	
CA	1,049	1,549	3,786	3,655	14,952.7±9,790.1
CDCA	634	731	881	1,290.7	11,962.2±9,588.9
UDCA	—	—	30.4	31.6	1,437±1,267.3
DCA	—	—	—	—	3,304.0±3,196.0
LCA	—	—	—	—	33.4
Total bile acid	1,683	2,280	4,697.4	5,261.7	28,979.7±21,039.6
CA/CDCA	1.65	2.11	4.3	2.83	1.55±0.47

pod : post operative days

Fig. 5　Baily volume of bile from RTBD-tube

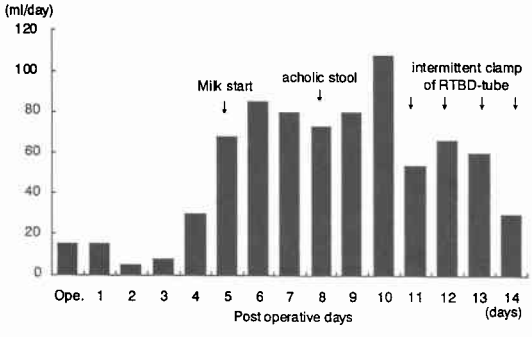

28,143.0±21,778.1μmol/Lより明らかに低値であった．一方，cholic acid（以下，CAと略記)/chenodeoxycholic acid（以下，CDCAと略記）比は，術中胆汁では1.65であったが，術後3日目は2.00，術後7日目は4.30，術後10日目は2.83で，成人における平均1.67±0.59より高い傾向であった（**Table 2**）．

III. 考　察

小児期に胆石の発見されることは比較的まれであり，特に1歳未満に限ると極めて少ない．本邦における15歳未満の胆石については，すでに1987年吉田ら[1]が129例を集計して報告しているが，その後の報告を含めても1歳未満症例の本邦報告例[2)3)]は自験例を含め22例にすぎず，その中でも，小児総胆管結石となると，わずか8例にすぎない．

小児における胆石の成因の1つとして，成人の胆石に比べ，胆汁鬱帯，溶血性貧血などの基礎疾患合併例の頻度が高いことが指摘されている[1]が，1歳未満の症例では溶血性貧血は1例もなく，先天性総胆管拡張症も1例，家族性肝内胆汁鬱滞症も1例にすぎず，個々の症例で異なり多岐にわたっており，小児胆石症の特徴が見られなかった[2]．

今回われわれが経験した症例は，未熟児で出生し，呼吸障害，高ビリルビン血症に対する光線療法など施行しているが，いずれも短期間で軽快し，順調に発育していた．また，術前の画像診断からは総胆管拡張症を疑っていたが，拡張も膵胆管合流異常も認められず，胆管結石（ビ系石）と胆管の穿孔を認めた極めてまれな症例であった．

ところで，胆汁仮性嚢腫(Bioloma)の報告は，本邦においては胆嚢炎に伴うもの[4]，胆管の穿孔による仮性嚢腫形成の報告[5]があるが，小児それも1歳未満の症例の報告は，欧米においては散見されるものの[6)~8)]，本邦においては，我々が検索しえた1歳未満胆管結石の8例中，本症例以外にいまだ報告をみていない．

小児胆道穿孔の原因については，多くが先天性胆管拡張症を伴っているために，膵・胆管合流異常によるものとの考えが一般化しているようであるが[9]，今回報告した症例の病態については，新生児期より存在した総胆管内の胆石により，胆汁の鬱滞を生じ，胆道内圧の上昇をきたし，胆管が穿孔し，仮性嚢腫を形成したと考えたい．

1歳未満乳児総胆管結石本邦報告例8例の治療をみると，治療歴のない剖検例4例を除く4例中1例が総胆管拡張症に対する根治術を受け，残る3例には胆管拡張も膵胆管合流異常もなく，胆摘，胆管切開，T-tube造設術を受けていたが，我々の症例では切開載石後，RTBD-tubeを用い，胆管切開部は1次的に縫合閉鎖[10]した．

なお，今回は留置したRTBD-tubeより排泄される胆汁について，胆汁量および胆汁酸量の測定と胆汁酸分析を施行し，成人胆石症例と比較を試みた．成人の1日胆汁量は350～1,000ml，平均約700ml[11]といわれているが，本例では，灰白色便となったときに全胆汁

量がRTBD-tubeより排出していると考えると，73～108ml平均87mlであり，乳児の1日胆汁量であると思われた．総胆汁酸量については術中術後を通して成人胆石症例よりも低下していた．CA/CDCA比については通常1.1～1.3[12]との報告があるが，小児の胆汁では，術中は1.65と成人とほぼ同値であったが，術後は2.00，4.30，2.83と，成人における平均1.67±0.59よりむしろ高い傾向にあった．

この1例の経験のみからでは，何ら結論すべきことはいえないが，胆汁酸の組成の比において成人と違いを認めたことは，小児に少なく成人に多い胆石の成因を考える上で，示唆に富む所見であり，今後とも検討する必要があるものと思われた．

稿を終わるにあたり，病理組織診断にご教示を頂いた本研究検査科医長藤井秀治博士に深謝致します．

なお，本論文の要旨は第41回日本消化器外科学会総会において発表した．

文　献

1) 吉田禎宏，岩坂尚仁，郷　正宏ほか：小児胆石症の検討－自験7例と本邦報告例について－．日小外会誌　23：1235－1242，1987
2) 草深竹志，福沢正洋，川原央好ほか：乳児胆石症の2例と本邦報告例の検討．日小外会誌　27：266－271，1991
3) 村上篤信，山根祥晃，豊田暢彦ほか：PTCにて診断された乳児総胆管結石症の1例．小児外科 21：701－706，1989
4) 大滝修司，山川達郎，三好　端ほか：急性胆嚢炎に併発し胆汁性仮性嚢胞の3治験例．日消外会誌 25：1100－1104，1992
5) Satake K, Ikehara T, Shim K et al: A large retroperitoneal encapsulation of bile from a spontaneous perforetion of the common bile duct. Am J Gastroenterol 80：279－283，1985
6) Fawcett HD, Hayden CK, Swischuk LE et al: Spontaneous extrahepatic biliary duct perforation in infancy. J Can Assoc Radiol 37：206－207，1986
7) Shun A, Midleton AW, Kamath KR et al: Spontaneous perforation of common bile duct. J Pediatr Gastroenterol Nutr 73：132－134，1988
8) Haller JO, Condon VR, Nerdon WE et al: Spontaneous perforation of the common bile duct in children. Radiology 172：621－624，1989
9) 山田　誠，国枝克之，金田成宗ほか：超回転異常を伴った胆道穿孔例で術後総胆管が漸次拡張し．胆道拡張症を呈した1例．小児外科　24：1073－1076，1992
10) 草野敏臣，古川正人，中田俊則ほか：総胆管結石症におけるT-tube造設の問題点と術式の改良－逆行性総胆管経肝-tubeの有用性について－．胆道 2：77－83，1988
11) Rothman MM: Anatomy and physiology of the gallbladder and bile ducts. Edited by Bochus HL. Gastroenterology. Vol 3. 2nd ed. WB Saunders Co, Philadelphia, 1963, p567－589
12) 牧野　勲，中川昌一：ヒトの胆汁中胆汁酸．胆汁酸．中外医学社，東京，1980，p7－9

Choledocholithiasis Associated with Bile Duct Perforation and Biloma in Infant —A Case Report—

Yohzo Abe, Masato Furukawa, Toshinori Nakata, Tsutomu Sakai, Jun-ichiro Furui, Yoshikazu Mine, Masafumi Yamada, Satoshib Kondo, Hidetoshi Johno, Tsutomu Isa, Takahiro Yasaka Hiroyoshi Fujiwara and Osamu Tamai
Department of Surgery, Nagasaki Chuo National Hospital

The case of 4-month-old female with choledocholithiasis associated with bile duct perforation and biloma is reported. She was a premature infant weighing 1432 g at birth. She underwent an ultrasonographic examination because of fever and abdominal distension. It revealed an anechoic cyst, 5 × 5 × 4 cm in size, which was localized in the right upper quadrant of the abdomen. A ^{99m}TC-PMT biliary scan demonstrated a cyst in communication with the bile duct. At laparotomy, a cyst was located in the area bounded by the duodenum, the gallbladder and the surface of the common bile duct. The cyst was opened and a small bile duct perforation through which bile was leaking was found at the bottom of the cyst, just below the entrance of the cystic duct. Intraoperative cholangiography showed no dilation of the common bile duct (4 mm in diameter) and free bile drainage into the duodenum. After incision of the bile duct, 2 small pigment stones were flushed out by irrigation with saline. From to the above, we considered the cyst a biloma caused by bile duct perforation. Retrograde transhepatic biliary drainage was perforation, followed by primary closure of the common bile duct. She has remained asymtomatic for 20 months after the operation.

Reprint requests: Yohzo Abe Department of Surgery, Nagasaki Chuo National Hospital
2-1001-1 Kubara, Omura City, 856 JAPAN