日消外会誌　27（9）：2156～2160，1994年

術後肝梗塞を来した肝門部胆管癌の1例

国立東静病院外科
尾関　豊　松原　長樹　小久保光治
石川　健二　内山　隆　澤田　傑

症例は67歳の男性．閉塞性黄疸のため当科に入院した．胆管造影で総肝管は不整な閉塞像を呈し，上流側への狭窄は右側では前枝および後枝に，左側では外側区域枝の根部に達した．減黄後のindocyanine green 15分停滞率は38.8～60.4％と異常値を示した．肝門部胆管癌の診断で尾状葉合併肝左葉内側区域切除術を施行した．外側下亜区域（segment S3）の動脈枝は左肝管のGlisson鞘内に入り込んでいたため結紮切離した．組織学的に腫瘍は中分化型管状腺癌であった．術後第6病日に肝逸脱酵素が再上昇し，第10病日から高熱をきたした．第15病日に施行した造影computed tomographyでS3にほぼ一致した低吸収域を認め，肝梗塞と診断した．第18病日にショックとなったため緊急手術を施行し，S3に一致した肝壊死を認めた．結紮した肝動脈の支配領域に一致した肝梗塞を生じ，肝動脈結紮と肝梗塞との関連につき示唆に富む症例と思われたので報告した．

Key words: ligation of the hepatic artery, liver infarction, carcinoma of the hepatic hilus

はじめに

肝門部胆管癌に肝切除術を施行し，同時に残肝の一部の動脈を結紮したところ，その領域に一致して術後に肝梗塞をきたした症例を経験した．肝動脈結紮と肝梗塞との関連を中心に文献的考察を加えて報告する[1)～4)]．

症　例

患者：67歳，男性

主訴：黄疸

家族歴：姉2人が胃癌，兄が白血病．

既往歴：66歳時に大腿骨骨折で手術．

現病歴：1993年1月中旬，家人から黄疸を指摘され，近医を受診した．閉塞性黄疸の診断で当院を紹介され，同月25日に入院した．

現症：体格，栄養中等度．全身に黄疸を認める以外，胸腹部に異常を認めなかった．

入院時検査所見：軽度の貧血および肝胆道系酵素の上昇を認め，血清総ビリルビン値（以下，TBilと略記）は34.9mg/dlと高値を示した．腫瘍マーカーではcarbohydrate antigen 19-9が軽度上昇していた（**Table 1**）．

腹部超音波（ultrasonography：以下，USと略記）所見：肝内胆管は拡張し，肝左葉外側下亜区域（以下，S3）の胆管枝（以下，B3）および外側上亜区域（以下，S2）の胆管枝（以下，B2）は直径6mmであった．肝外胆管は右肝動脈と交差する付近で閉塞していたが，明らかな腫瘤は認めなかった．

入院翌日に経皮経肝胆管ドレナージ（percutaneous transhepatic cholangio-drainage：以下，PTCDと略記）を施行した．

PTCD造影所見：総肝管は不整な閉塞像を呈し，胆嚢および総胆管は描出されなかった．閉塞部から上流側への狭窄性変化は右側では前枝および後枝におよ

Table 1　Laboratory data on admission

WBC	6,500 /mm³	Na	138 mEq/l
RBC	294 ×10⁴/mm³	K	3.1 mEq/l
Hb	9.9 g/dl	Cl	96 mEq/l
Ht	30.7 %	Ca	4.7 mEq/l
Platelet	28.1 ×10⁴/mm³	BUN	10 mg/dl
TP	5.4 g/dl	Creatinine	0.3 mg/dl
Alb	3.4 g/dl	Amylase	117 mU/ml
TBil	34.9 mg/dl	FBS	73 mg/dl
DBil	18.6 mg/dl	Thrombo	100 %
GOT	241 IU/l	Prothrombin	98 %
GPT	314 IU/l	Hepaplastin	100 %
LDH	391 IU/l	HBs Ag	(−)
Ch-E	401 IU/l	HCV Ab	(−)
ALP	3,039 IU/l	CEA	0.89 ng/ml
γ-GTP	786 mU/ml	CA19-9	155 U/ml
TChol	629 mg/dl		
TG	124 mg/dl		
ZTT	6.8 U		
TTT	3.9 U		

＜1994年5月11日受理＞別刷請求先：尾関　豊
〒411　静岡県駿東郡清水町長沢762－1　国立東静病院外科

Fig. 1 A cholangiogram. The common hepatic duct is irregularly obstructed (arrow), Upstream stenosis from the obstruction is shown beyond the bifurcation of the anterior and posterior branches in right side and that of the B2 and B3 in left side.

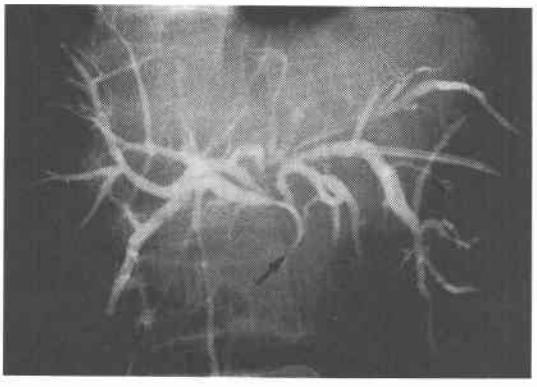

Fig. 2 A celiac angiogram. The dorsolateral branch of the hepatic artery (A2) and ventrolateral branch of the hepatic artery (A3) are bifurcated at the extra-hepatic part.

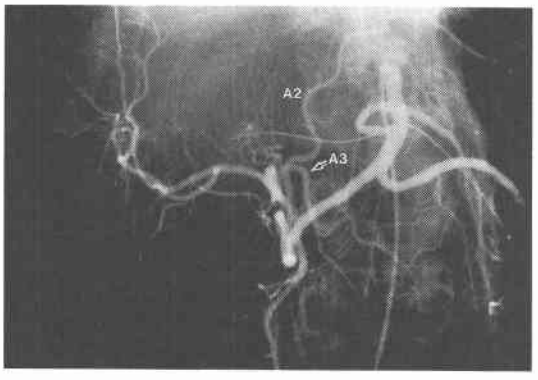

び，左側ではB2およびB3の根部にまで達していた．また，尾状葉（以下，S1）胆管枝（以下，B1）の根部には高度の狭窄を認めた（**Fig. 1**）．

腹部computed tomography（以下，CTと略記）所見：肝門部から総胆管に腫瘤陰影は描出されず，リンパ節腫大も認めなかった．

腹部血管造影所見：左肝動脈は固有肝動脈から分岐の後，S2の動脈枝（以下，A2）とS3の動脈枝（以下，A3）に分かれて肝内に走行していた．左葉内側区域（以下，S4）の動脈枝（以下，A4）は右肝動脈から分岐していた（**Fig. 2**）．経上腸間膜動脈性門脈造影では異常所見を認めなかったが，S2，S3の門脈枝（以下，P2，

Fig. 3 Schematic illustration of the hepatoduodenal ligament. The A3 was ligated and divided. S3 : dorsolateral subsegment of the liver, S4 : medial segment of the liver, A4 : medial branch of the hepatic artery, GB : gallbladder, L (C) HA : left (common) hepatic artery. RGA : right gastric artery, GDA : gastroduodenal artery.

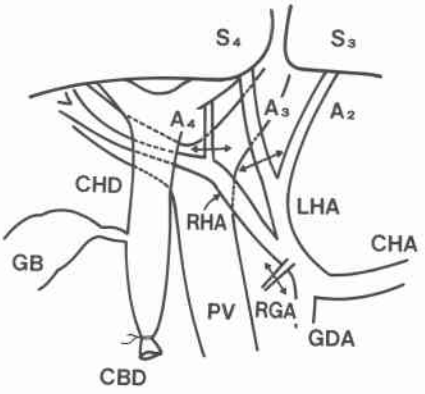

Ligation of A3 & A4.

P3）の造影は不良であった．

減黄後にindocyanine green（以下，ICGと略記）15分停滞率（以下，R15）を検索したところ，TBil 3.5mg/dlの時点で38.8%と不良であった．再検査でもTBil 2.8mg/dlの時に51.0%，TBil 1.7mg/dlの時に60.4%と異常高値を示した．しかし，他の肝機能検査値が良好なことからICG排泄異常が疑われた．なお，内視鏡的膵胆管造影は不成功であった．

以上の所見から肝門部胆管癌による閉塞性黄疸で，切除の可能性があるものと判断し，同年3月9日に手術を施行した．

手術所見：肝は軽度の胆汁うっ滞を呈するのみで，ICG R15の異常高値とは解離した肉眼所見であった．はじめに膵上縁で総胆管を結紮切離し，切離断端を迅速組織診に提出したところ悪性所見は認めなかった．ICG R15が不良なこと，肝左葉外側区域が比較的大きいことから，尾状葉合併肝左葉内側区域切除術を行うことにした．肝十二指腸間膜を郭清すると，A3は左肝管のGlisson鞘内に入り込んでおり剝離が困難であった．A2が温存されているため外側区域内での交通枝によりS3領域の動脈血流も確保されると考え，A3を結紮切離した（**Fig. 3**）．胆道再建はRoux-Yの肝内胆管空腸吻合で行った．

Fig. 4　A photograph of the resected specimen. No elevated lesion is seen exceptran irregular thickening of the wall of the bile duct. S1 : caudate lobe of the liver, B4 : medial branch of the bile duct.

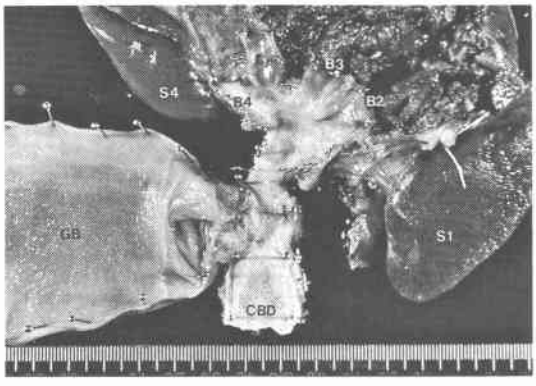

切除標本所見：総肝管を中心に胆管の狭窄，壁肥厚が著明であった．上流側への狭窄性変化は右側では前枝および後枝におよび，左側ではB2とB3の分岐部にまで達していた．十二指腸側への変化は3管合流部直下までみられた．明らかな隆起性病変は認めなかった(**Fig. 4**)．胆道癌取扱い規約[5]による記載はBslrmC, circ，浸潤型，4.0×1.0cm，S_2，$Hinf_1$，H_0，$Ginf_1$，$Panc_0$，D_0，V_0，P_0，N (−)，M (−)，St (−)，尾状葉合併肝左葉内側区域 (S1，4) 切除，胆管切除，肝内胆管空腸吻合術，R_2，DW_0，HW_0，EW_1，相対非治癒切除，Stage III であった．

組織学的所見：腫瘍は外膜に達する中分化型管状腺癌であった．胆道癌取扱い規約[5]上は ly_1，v_2，pn_3，n (−)，ss，$hinf_0$，$ginf_1$，dw_0，hw_0，ew_1，相対非治癒切除であった．

術後第6病日に肝逸脱酵素が再上昇し，第10病日から38〜40°Cの発熱をきたすようになった(**Fig. 5**)．第13病日の胆管造影では胆管空腸吻合部の縫合不全は認めなかった．第15病日のCTでS3にほぼ一致した造影剤の増強効果のない低吸収域を認め，肝梗塞と考えられた(**Fig. 6**)．第18病日に血圧70/48mmHg，乏尿となったため，緊急手術を施行した．S3にほぼ一致した肝の壊死性変化を認め，肝左葉外側区域切除術を試みたが，血小板数は$2.4\times10^4/mm^3$と著明に低下し，術野全体から大量の漏出性出血をきたしたため切除を断念してガーゼパッキングを行った．手術時に採取した肝の組織学的検索では肝実質の壊死を認めた．胆道感染から肝梗塞部の蜂窩織炎を併発したものと考えられた．再手術後にTBilは著明に上昇し，肝不全に陥った．3回目の手術としてパッキングガーゼを除去し，その後は開創ドレナージとして連日洗浄，肝壊死組織の切除を繰り返したが，肝不全から離脱できず，初回手術から第50病日に死亡した．

Fig. 5　Clinical course.

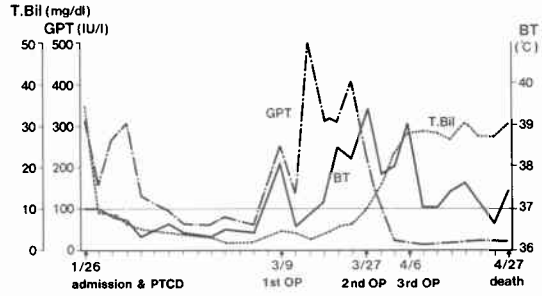

Fig. 6　A computed tomogram. A well defined low density area is shown in the lateral segment of the liver. J : jejunum elevated to the hepatic hilus for the anastomosis with the intrahepatic bile ducts.

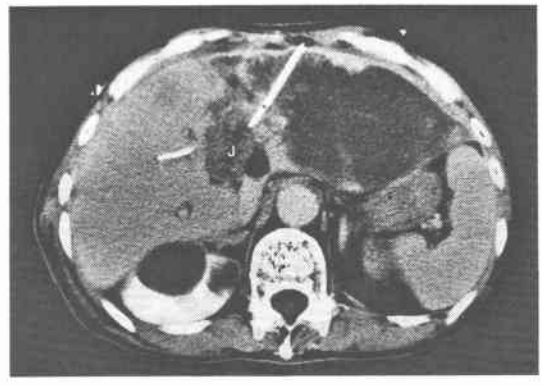

考　察

肝は動脈と門脈の二重血流支配を受け，豊富な側副血行路を有することから梗塞をきたしにくい臓器とされてきた[6]．肝梗塞は剖検例の0.09〜2%の頻度でみられ，基本的には肝動脈の閉塞によって生じ，門脈閉塞は2次的な現象とされている[7)8]．しかし，肝梗塞のなかには肝動脈に閉塞を認めない症例も存在することから，ショックなどの肝血流の低下から酸素欠乏をきたし肝梗塞を生ずるような病態もあると考えられている[9)10]．

臨床的な肝動脈結紮が肝梗塞を引き起こすか否かに

関しては議論のあるところである．Graham ら[1]および Monafo ら[2]は肝動脈の結紮により肝梗塞をきたす危険性の高いことを報告し，逆に Andreassen ら[3]および Brittain ら[4]は肝動脈結紮にても肝梗塞は生じなかったと報告している．1970年代に入り，肝腫瘍に対する治療法として肝動脈結紮術が盛んに行われるようになり，非代償性の肝障害や門脈血流障害がなければ肝動脈結紮術は十分に耐えられる術式であると一般的に認識されるようになった[11]．

しかし，近年の肝動脈塞栓術の進歩，普及により，肝梗塞の頻度は急激に増加してきている[12][13]．従来，肝梗塞の生前診断は困難とされていたが，造影 CT によって境界明瞭なくさび状の肝表面に広がる低吸収域として描出されることが認識されるようになり，その診断は比較的容易となった[14][15]．本症例も造影 CT にて S3に一致した区域性の低吸収域が描出されたため肝梗塞と診断し，再手術により肝梗塞であることが確認された．

本症例は術前の血管造影で P3の描出が不十分であり，PTCD に伴う P3の閉塞性変化が併存し肝梗塞をきたした可能性も否定できない．しかし，術中 US では P3に異常はなく，A3の結紮が肝梗塞の主な原因であることは明らかと思われる．前述したように，現在では肝動脈の結紮のみでは肝梗塞をきたさないと一般に考えられており，本症例でも肝内の交通枝により動脈血流は確保されると考えていた．

しかし，Iseki ら[16]の指摘するように胆膵領域の拡大手術では多数の側副血行が遮断されるため，肝動脈の閉塞は大量の肝壊死を引き起こす危険性がある．また，Carroll ら[17]は肝梗塞がまれなのは動脈と門脈の二重血流支配によるのではなく，側副血行が完全に遮断されることがまれなためであると述べている．本症例では肝門部の徹底的なリンパ節郭清と尾状葉合併肝左葉内側区域切除により，S2と S3の Glisson 鞘の連続性が門脈を除いて断たれたために S3への側副血行路は遮断され，肝梗塞に陥ったものと思われる．

小原ら[18]は肝門部胆管癌に対し門脈合併切除を伴う肝左葉兼尾状葉切除術を施行し，腫瘍に巻き込まれた前区域動脈枝を結紮切除したところ，その支配領域に広範囲の肝梗塞が発生し肝不全死したと報告している．本症例に類似した症例と思われる．彼らは肝門部の徹底した郭清や肝の脱転などの操作により側副血行路ができにくい状態となった場合は，肝動脈再建を行うか，支配領域の肝切除を考慮すべきであると考察している．Brittain ら[4]も肝梗塞が発生した場合は早急に壊死部を切除する必要があると述べている．

本症例の反省として，(1) A3の剝離操作をもっと辛抱強く行い，極力，A3を残存させるように努めるべきであった．(2) 肝切離断端における末梢側 A3の再建は不可能と思われ，A3の結紮切離を決定した時点で S3ないし外側区域の切除を決定するか，部分的門脈動脈化[16]による S3領域への動脈血確保を計るべきであった．(3) 術後に肝梗塞と診断した時点では，膿瘍化してから経皮的ドレナージを行えば救命可能と考えていたが，本症例のように明らかな膿瘍を形成しないで蜂窩織炎の形をとる場合があり，胆道再建のために逆行性感染は必至であることから早急な壊死部の切除を敢行すべきであった．

文　献

1) Graham RR, Cannell D: Accidental ligation of the hepatic artery. Report of one case with a review of the cases in the literature. Br J Surg 20：566—579, 1933
2) Monafo WW, Ternberg JL, Kempson R: Accidental ligation of the hepatic artery. Arch Surg 92：643—652, 1966
3) Andreassen M, Lindenberg J, Winkler K: Peripheral ligation of the hepatic artery during surgery in non-cirrhotic patients. Gut 3：167—171, 1962
4) Brittain RS, Marchioro TL, Hermann G et al: Accidental hepatic artery ligation in humans. Am J Surg 107：822—832, 1964
5) 日本胆道外科研究会編：外科・病理．胆道癌取扱い規約．第3版．金原出版，東京，1993
6) 永松信哉，中野正美，朝倉秀樹ほか：肝梗塞の1症例．肝臓 24：789—793, 1983
7) Parker RGF: Arterial infarction of the liver in man. J Pathol Bact 70：521—528, 1955
8) Seeley TT, Blumenfeld CM, Ikeda R et al: Hepatic infarction. Hum Pathol 3：265—276, 1972
9) Woolling KR, Baggenstoss AH, Weir JF: Infarcts of the liver. Gastroenterology 17：479—493, 1951
10) 佐々木功典，大藪晴彦，隅田康洋ほか：門脈血栓症による広汎肝梗塞．肝臓 22：1603—1607, 1981
11) Fortner JG, Mulcare RJ, Solis A et al: Treatment of primary and secondary liver cancer by hepatic artery ligation and infusion chemotherapy. Ann Surg 178：162—172, 1973
12) 桜井幹己，若狭研一，黒田知純ほか：肝内胆管破裂に及ぼす動脈塞栓療法の影響．胆と膵 10：

993—999, 1989
13) 長谷部修, 清沢研道, 松田至晃ほか：原発性肝癌に対するTAEおよび抗癌剤動注療法後の胆管像の検討—肝内胆管壊死を来した3例を中心に—. Gastroenterol Endosc 34：1569—1579, 1992
14) Adler DD, Glazer GM, Silver TM: Computed tomography of liver infarction. AJR 142：315—318, 1984
15) 東 泰行, 岩田和郎, 奥村明彦ほか：急性胆嚢炎に合併した肝梗塞の1救命例. 肝臓 31：346—352, 1990
16) Iseki J, Touyama K, Noie T et al: Partial portal arterialization for the prevention of massive liver necrosis following extended pancreatobiliary surgery: Experience of two cases. Surg Today 22：568—571, 1992
17) Carroll R: Infarction of the human liver. J Clin Pathol 16：133—136, 1963
18) 小原則博, 塩竈利昭, 寺田正純ほか：術後に発生した広範囲肝梗塞の2症例. 日消外会誌 23：2395—2399, 1990

A Case of Liver Infarction after Surgery for Cancer of the Hepatic Hilus

Yutaka Ozeki, Nagaki Matsubara, Mitsuharu Kokubo, Kenji Ishikawa,
Takashi Uchiyama and Suguru Sawada
Department of Surgery, National Tosei Hospital

A 67-year-old man was admitted to our hospital because of jaundice. Percutaneous cholangiography showed an irregular obstruction of the common hepatic duct. Stenosis upstream from the obstruction was shown beyond the bifurcation of the anterior and posterior branches on the right side and that of the dorsolateral and ventrolateral branches on the left side. The rate of retention of indocyanine green in 15 minutes was 38.8～60.4% in spite of percutaneous biliary drainage. Under a diagnosis of cancer of the hepatic hilus, medial segmentectomy with caudate lobectomy was performed. The arterial branch of the ventrolateral segment (S3) entered into Glisson's capsule of the left hepatic duct and was ligated and divided. By histologic examination, a moderately differentiated tubular adenocarcinoma was demonstrated. On the 6th postoperative day (POD), glutamic pyruvic transaminase was elevated again and on the 10 th POD, fever was encountered. On the 15th POD, contrast-enhanced computed tomography revealed a non-enhanced low density area consistent with the area of S3. Therefore, a diagnosis of liver infarction was made. On the 18th POD, an emergency operation was performed because of shock. Then, hepatic necrosis consistent with the area of S3 was recognized. The area of liver infarction was consistent with that of the blood supply of the ligated artery. The relationship between the ligation of the hepatic artery and the infarction of the liver was discussed.

Reprint requests: Yutaka Ozeki Department of Surgery, National Tosei Hospital
762-1 Nagasawa, Shimizu-chō, Sunto-gūn, Shizuoka, 411 JAPAN