日消外会誌　27（9）：2161～2165，1994年

十二指腸球部進行癌の1例

長野胃腸病院，富山医科薬科大学第2外科*
斎藤　智裕　　中村　　潔　　小西　義男
沢田石　勝*　　藤巻　雅夫*

十二指腸球部原発進行癌の1例を経験した．患者は69歳の女性．心窩部痛，食欲不振を主訴に来院．上部消化管造影，上部消化管内視鏡検査にて十二指腸球部に潰瘍を伴う腫瘤性病変を認めた．生検にて原発性十二指腸球部癌と診断し，リンパ節郭清を伴う幽門側胃切除術，十二指腸球部切除術を施行しBillroth-II法にて再建を行った．切除標本で腫瘍は幽門直下の十二指腸球部前壁に位置し，2.8×2.5cm大でBorrmann 2型様の外観を呈し，組織学的には漿膜浸潤を伴う中分化型管状腺癌であった．自験例を含む十二指腸球部進行癌の本邦報告40例の検討では，男女比2：3で60歳以上の高齢者に多く，潰瘍形成型の肉眼形態を示すものが約7割を占めた．また8割以上が乳頭腺癌，管状腺癌など，比較的分化度の高い組織型を呈したが，本症診断時すでに約2/3の症例で漿膜浸潤をきたしており，さらに約1/3の症例で他臓器浸潤が認められ，本症の深部浸潤傾向の強さがうかがわれた．

Key words：carcinoma of duodenal bulb, advanced cancer

はじめに

原発性十二指腸領域癌は，比較的まれな疾患である．近年，上部消化管X線検査および直視型内視鏡検査の進歩により，原発性十二指腸癌の診断が可能になり，その報告例は徐々に増加しつつある．十二指腸球部癌も例外ではなく本邦報告例は90例[1)2)]を数えるに至った．しかし，十二指腸球部原発進行癌の集計報告はいまだ26例[1)]と少なく，その臨床的特性の把握は十分とはいい難い．最近われわれは十二指腸球部進行癌を術前診断し，切除術を施行しえた1例を経験した．今回，自験例を紹介するとともに，新たに集計しえた本邦十二指腸球部進行癌報告例40例についてより詳細な検討を行ったので若干の考察を加えて報告する．

症　例

患者：68歳，女性

主訴：心窩部痛，食欲不振

家族歴：特記すべきことなし．

既往歴：32歳時，虫垂切除術

現病歴：1992年12月上旬より，食欲不振，心窩部痛を認め，12月28日当院を受診．上部消化管造影および上部消化管内視鏡検査にて十二指腸球部に潰瘍性病変を認め，生検の結果group Vと診断されたため，1993年2月27日当院へ入院となった．

入院時現症：体格，栄養状態ともに不良．表在リンパ節は触知せず．結膜に軽度の貧血を認めたが，黄疸は認めなかった．腹部は平坦軟で心窩部に圧痛を認めたが肝，脾，腎および腫瘤は触知せず，腹水は認めなかった．直腸指診異常なし．

入院時検査成績：Hb 11.2g/dlと軽度の低下を認め，total protein 4.9g/dl，albumin 2.9g/dlと低値を示したが，他の血液一般，生化学的検査結果に異常を認めなかった．腫瘍マーカーは，carcinoembriogenic antigen 2.6ng/ml，carbohydrate antigen 19-9 55U/mlとともに軽度の上昇を認めた．

上部消化管造影所見：食道，胃には著変を認めなかった．腹臥位充盈像にて十二指腸球部前壁にバリウムのたまりが見られ（**Fig. 1A**），同部の二重造影では陥凹性病変周囲の壁硬化像が認められた（**Fig. 1B**）．

内視鏡所見：幽門輪直下の球部前壁大彎側に中心部に陥凹を伴う易出血性の結節状の隆起性病変を認めた（**Fig. 2**）．幽門輪の粘膜は正常であった．生検の結果，腺癌（group V）と診断された．

手術所見：1993年3月1日，上腹部正中切開にて開腹．腹水なく，腹膜播種，肝転移なし．幽門直下の球部前壁に母指頭大の硬い腫瘤を触知し漿膜浸潤が疑われ，No. 6リンパ節に肉眼的転移を認めたが，胆嚢・膵および門脈への浸潤は認められなかった．胃亜全摘術

＜1994年5月11日受理＞別刷請求先：斎藤　智裕
〒930-01　富山市杉谷2630　富山医科薬科大学医学部第2外科

Fig. 1 Upper GI series showed deep ulcerative lesion with pooling of Barium in the anterior wall of the duodenal bulb (Fig. 1A) and wall irregularity (thick arrow) around it (Fig. 1B).
thin arrow : pyloric ring

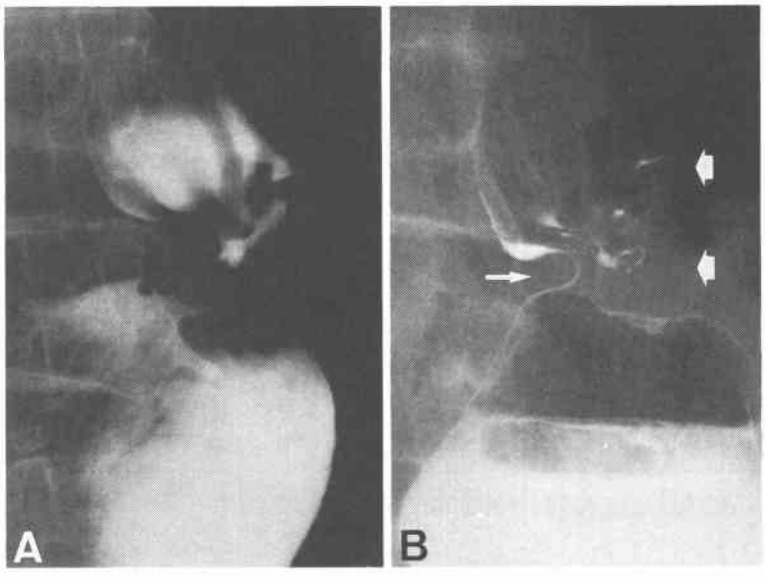

Fig. 2 Endoscopic examination revealed tumorous lesion with the marked ulceration of the anterior wall of the duodenal bulb. The mucosa of the pyloric ring was intact.

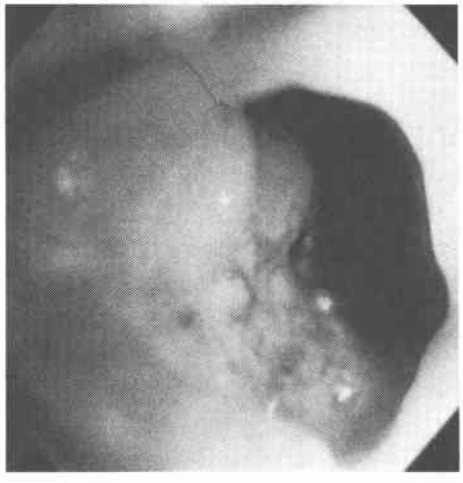

Fig. 3 Resected specimen : The tumor had a Borrmann 2-like appearance and was 2.8×2.5cm in size, with an ulceration about 1.6cm in diameter.

および十二指腸球部切除術を施行しBillroth-II法にて再建した．リンパ節郭清は胃癌取扱い規約[3]のA領域癌に準じ，R_2にて行い，No. 12, 13, 14v, 16aおよび17リンパ節の追加郭清を行った．

切除標本肉眼所見：腫瘍は径2.8×2.5cm大で幽門輪直下から十二指腸球部前壁を中心に位置し，中央部に長径1.6cmの不整形の潰瘍を伴うBorrmann 2型様の外観を呈した（**Fig. 3**）．

病理組織学的所見：主として中分化型管状腺癌の形態を示す硬性型の癌で，中等度のリンパ管浸潤を認め深達度はseであった（**Fig. 4**）．No. 6以外のリンパ節に転移を認めなかった．

術後経過：術後7カ月を経過した現在，再発の兆候

Table 1 Reported cases of advanced carcinoma of the duodenal bulb in Japan

Author	Reported Year	Age Sex	Chief Complaints	Gross Appearance	Size (mm)	Histological		Lymph node Involvement	Therapy	Outcome
						type	depth			
1. Ibayashi	'65	42 F	epigastralgia	Borr 2	30×20×20	pap-tub	S2	+	GD	?
2. Sakai	'70	73M	jaundice	Borr 2	35×35	tub	?	Virchow	(autopsy)	—
3. Imitsu	'70	53 F	epigastralgia	Borr 3	50×30	pap	?	?	GD	?
4. Suzuki	'72	52 F	melena diarrhea	Borr 3	40×10	pap	S2	No. 8	GD	?
5. Mukaihara	'76	30 F	epigastralgia	Borr 2	40×35	tub	ss	—	GD	alive(6M)
6. Nakatani	'76	67 F	vomiting	Borr 1	45×35	pap	pm	?	PD	alive(3M)
7. Tsunashima	'76	77M	—	Borr 1	15×15	tub_1	?	?	—	?
8. Tajiri	'77	73M	melena	Borr 2	15×10	ad. ca	se	?	GD	alive(2M)
9. Takada	'77	54M	epigastralgia	Borr 2	25×20	pap	ss	?	GD	?
10. Yamazaki	'78	63 F	abdominal pain	Borr 1	?	pap-tub	S3(G.B.)	?	PR	died(2M)
11. Narui	'78	52M	epigastralgia	Borr 2	80×50	pap	se	—	PD	?
12. Sasaki	'78	45M	epigastralgia vomiting	Borr 4	?	ad. ca	?	?	GD	?
13. Imai	'79	64 F	abdominal pain	Borr 2	?	pap	pm	+	?	?
14. Sasaki	'79	61 F	weight loss	Borr 2	40×35	ad. ca	?	?	PD	?
15. Nakagawa	'81	73 F	general fatigue	Borr 2	65×45×35	ad. ca	si(panc)	?	(autopsy)	—
16. Nishida	'81	68M	epigastralgia	Borr 2	50×46×6	pap	?	+	PD	died(3M)
17. Okazaki	'81	52 F	epigastralgia	Borr 3	?	por	?	+	?	?
18. Hiratani	'81	66 F	vomiting weight loss	Borr 1	?	tub_1	se	+	PD	alive(4M)
19. Ozasa	'82	74 F	epigastralgia	Borr 2	?	tub_1	si(panc)	No. 12	—	died(3M)
20. Ono	'82	72 F	abdominal discomfort	Borr 2	50×37×15	por	se	—	GD	alive(13M)
21. Sekoguchi	'83	72 F	abdominal discomfort	Borr 1	30×27	pap-tub	pm	—	GD	alive(9M)
22. Ozawa	'83	70M	vomiting weight loss	Borr 2	?	tub	S2	No. 6	PD	died(8M)
23. Kondo	'84	70M	vomiting weight loss	Borr 1	80×45	ud	si(panc, mesocolon)	No. 8, 12, 13, 17	PD	alive(15M)
24. Kawamura	'84	63 F	epigastric discomfort	Borr 2	20×15	pap	ss	—	PD	alive(5M)
25. Shimoda	'84	71M	abdominal fullness	Borr 3	?	tub_1	si(panc)	No. 5, 11, 13, 14	PD	died(14M)
26. Kimura	'85	61 F	vomiting	?	?	?	S3	+	GD	died(9M)
27. Tanaka	'85	71 F	—	Borr 2	22×12	as	ss	No. 5, 6, 8, 12	GD	alive(6M)
28. Ikemura	'86	65 F	cervical lymph node swelling	Borr 3	45×40	tub	?	No. 6, 8, 12, 13, 16	GD	alive(4M)
29. Fukuuchi	'86	69M	appetite loss	Borr 2	?	pap	si(panc)	?	PD	alive(2M)
30. Kawaguchi	'86	63 F	cervical tumor	Borr 2	30×24	tub_2	ss	No. 4d, 8, 9, 12	GD	alive(8M)
31. Nambu	'86	84M	appetite loss	Borr 1	?	pap	?	?	?	?
32. Abe	'87	78 F	black stool	Borr 2	78×55	pap	ss	—	GD	alive(18M)
33. Hirata	'88	75M	—	Borr 1	46×40×27	pap	si(G.B.)	?	GD	alive(15M)
34. Suzuki	'88	73 F	dysphagia	Borr 1	50×25×20	pap	se	—	GD	died(2M)
35. Ookusa	'89	65M	umbilical tumor	?	?	pap	?	+	(autopsy)	—
36. Takano	'89	79 F	—	Borr 2	55×27	pap-tub	?	No. 7, 8, 13	GD	?
37. Tateyama	'90	71M	epigastric discomfort	Borr 3	56×38	pap	ss	—	GD	?
38. Sasaki	'91	66 F	vomiting	Borr 2	50×40×10	muc	si(panc)	No. 8, 8a, 9	PD	?
39. Yamada	'91	68 F	appetite loss	Borr 1	37×29	tub_1	se	No. 6, 8, 12	GD	?
40. Author	'93	68 F	epigastralgia	Borr 2	28×25	tub_2	se	No. 6	GD	alive(7M)

PD: pancreatoduodenectomy, GD: gastrectomy and partial duodenectomy, PR: palliative resection, G.B.: gall bladder, panc: pancreas, ad. ca: adenocarcinoma

Fig. 4 Histological findings of the tumor showed moderately differentiated tubular adenocarcinoma (se, ly_2, v_0).

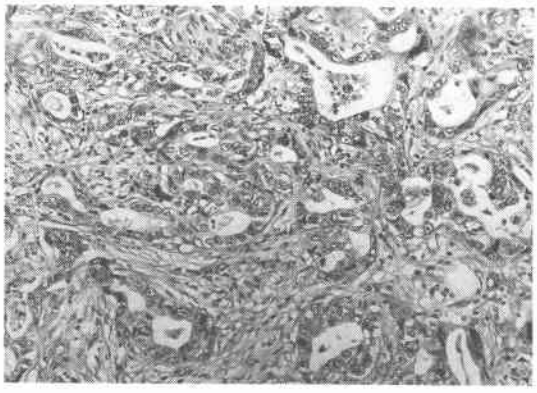

はなく，健在で，外来にて経過観察中である．

考　察

深達度pm以上を呈する十二指腸球部進行癌の本邦症例報告[1)4)~11)]に自験例を加えた40例について検討した（**Table 1**）．年齢は30歳から84歳にわたり65～75歳にピークを持ち平均年齢63.5歳，性別は男性16例，女性24例と女性に多かった．主症状は腹部膨満感，嘔気・嘔吐などの消化管閉塞症状が13例(33%)，上腹部痛などの潰瘍症状が16例(40%)，吐血，下血，貧血などの消化管出血症状が4例(10%)，黄疸が1例に認められ，閉塞症状，潰瘍症状が主であり，出血症状が少ない傾向にあった．有症状率は90%であった．

癌腫の肉眼形態は胃癌取扱い規約[3)]のBorrmann分類に準じた分類によれば，その記載のあった38例中，1型10例（26.3%），2型21例（55.3%），3型6例（15.8%），4型1例(2.6%)であり，潰瘍形成型が70%以上を占めた．癌腫の大きさは，その長径が3cm未満のものが21.4%，3cm以上5cm未満のもの39.3%，5cm以上のもの39.3%と比較的大きな腫瘍が多く，十二指腸球部の解剖学的大きさに比べ，その占居面積が広い傾向がみられた．

組織型は胃癌取扱い規約の組織分類に準じた分類によれば，詳細な記載があったもの35例中，乳頭腺癌15例（42.9%），管状腺癌11例（31.4%），乳頭管状腺癌4例，低分化腺癌2例，膠様腺癌，腺扁平上皮癌，未分化癌各1例であり，比較的分化度の高い組織型が多く乳頭腺癌，管状腺癌が85.7%を占めたが，組織型の差異がその肉眼型に影響を与えてはいなかった．また深達度については，pm 3例（10.3%），ss 7例（24.1%），seおよびS_2 10例(34.5%)，siおよびS_3 9例（31.0%）であり，本症診断時すでに2/3の症例で漿膜浸潤を認め，さらに1/3の症例で膵・胆嚢への他臓器浸潤を認めることを示しており本症の深部浸潤傾向の強さがうかがわれた．

リンパ節転移に関しては，肉眼的および組織学的にその有無について記載のあったもの28例中，リンパ節転移陽性例20例（71.4%），陰性例8例（28.6%）であり，十二指腸球部進行癌のリンパ節転移陽性率は進行胃癌のリンパ節転移陽性率66.4%[12)]とほぼ同様の数値を示した．リンパ節転移の有無における組織型別内訳をみると，リンパ節転移陽性例では管状腺癌が45%と多いのに対し，リンパ節転移陰性例では60%以上を乳頭腺癌が占めた．また，転移リンパ節では，No. 5，6に加え，No. 8，9，12，13に多い傾向が認められた．

十二指腸球部進行癌に対する治療法としては，膵頭十二指腸切除術（11例），胃球部切除術（20例），姑息的切除術(1例)などが行われている．井上ら[13)]によれば，No. 12，13リンパ節は十二指腸の第1次リンパ節であり，十二指腸と膵頭部は緊密に結合しているためリンパ流も単一ではない．このため，十分なリンパ節郭清を求めるならば，膵頭十二指腸切除術が最も根治性が高いと思われる．しかし，十二指腸球部癌は高齢者が多く，膵頭十二指腸切除術では手術侵襲が大きいこと，また，腫瘍縁から十分な距離をおいて十二指腸を切除することが可能なことなどから，漿膜浸潤がない場合やNo. 12，13リンパ節転移が明らかでない場合には胃・球部切除術が施行される場合が多く，術式の選択は個々の症例についてそれぞれ判断されているのが現状である．自験例の場合，No. 6リンパ節に肉眼的転移を認め，また，癌腫の漿膜浸潤が疑われたが，術前の低栄養状態，高齢であることなどを考慮し手術侵襲の大きな膵頭十二指腸切除術は避け，十分なリンパ節郭清を行った上で胃・球部切除術の施行にとどめた．十二指腸球部進行癌における選択術式と予後との関係については，いまだ長期経過観察例の報告が少なく言及できないのが現状であるが，十二指腸癌一般についてRaymondら[14)]は，5年生存率は14.2%と低く，膵頭十二指腸切除術後の生存期間は所属リンパ節転移陰性の場合56.6か月，陽性の場合6か月と大きな差があるとしており，後者の場合，切除不能例に対する姑息手術のそれとの間に大差のないことから，膵頭十二指腸切除術は施行すべきではないと述べている．

文　献

1) 佐々木　誠, 押淵　徹, 浜崎宏明ほか：原発性十二指腸球部膠様癌の1例. 日消外会誌　24：2419—2423, 1991
2) 藤岡ひかる, 田中博幸, 円城寺昭人ほか：早期原発性十二指腸球部癌の1例. 外科診療　6：795—799, 1992
3) 胃癌研究会編：胃癌取扱い規約. 第11版. 金原出版, 東京, 1985
4) 成井　貴, 竹腰隆男, 杉山憲義ほか：原発性十二指腸癌（第1部）の1例. Prog Dig Endosc 13：194—198, 1978
5) 河村健雄, 蜂須賀喜多男, 山口晃弘ほか：原発性十二指腸球部癌の1例. 臨外　40：989—993, 1985
6) 田中　裕, 白鳥　隆, 甲斐達朗ほか：原発性十二指腸球部癌の1例. 臨外　40：1445—1449, 1985
7) 南部克俊, 諸岡洋一, 町野竜一郎ほか：原発性十二指腸球部癌の1症例. 埼玉医会誌　21：836—839, 1986
8) 平田公一, 白松幸爾, 相沢　誠ほか：十二指腸球部進行癌の1例. 日消外会誌　21：1099—1102, 1988
9) 高野　篤, 平野　淳, 野村正孝ほか：原発性十二指腸球部癌. 高知中病医誌　16：101—105, 1989
10) 立山健一郎, 斉藤敏明, 宮田知幸ほか：十二指腸球部癌が考えられる1例. 下呂病年報　17：35—39, 1990
11) 山田隆司, 小林成禎, 改田　哲ほか：十二指腸球部癌と胃癌の重複癌症例. 胃と腸　26：217—222, 1991
12) Maehara Y, Okuyama T, Moriguchi S et al: Prophylactic lymph node dissection in patients with advanced gastric cancer promotes increased survival time. Cancer 70：392—395, 1992
13) 井上与惣一：胃・十二指腸, 膵臓ならびに横隔膜の淋巴管系統. 解剖誌　9：35—117, 1963
14) Raymond PK, Lerut J, Dennicky FM: Primary malignant duodenal tumors. Ann Surg 190：179—182, 1979

Primary Advanced Adenocarcinoma of the Duodenal Bulb

Tomohiro Saito, Kiyoshi Nakamura, Yoshio Konishi, Masaru Sawataishi* and Masao Fujimaki*
Nagano Icho Hospital
*Second Department of Surgery, Toyama Medical and Pharmaceutical University

We encountered a case of advanced carcinoma of the duodenal bulb. The patient was a 68-year-old woman with epigastralgia and appetite loss as the chief complaints. An upper gastrointestinal series and endoscopic examination showed an ulcerative lesion in the anterior wall of the duodenal bulb. The biopsy specimen revealed adenocarcinoma. Under a diagnosis of advanced cancer of the duodenal bulb, subtotal gastrectomy and partial duodenectomy were performed with dissection of the regional lymph nodes. Macroscopically, the tumor had a Borrmann 2-like appearance and was 2.8 × 2.5 cm in size. Microscopic diagnosis was moderately differentiated tubular adenocarcinoma with invasion of the serosa. Only 26 previous cases of advanced carcinoma of the duodenal bulb have been reported in the Japanese literature, and our knowledge of its clinical features is still deficient. Forty cases of advanced duodenal carcinoma in the Japanese literature were collected and discussed.

Reprint requests: Tomohiro Saito　Second Department of Surgery, Toyama Medical and Pharmaceutical University
2630 Sugitani, Toyama, 930-01 JAPAN