日消外会誌　27（9）：2166～2170，1994年

悪性リンパ腫を基礎疾患とした脾破裂の1例

トヨタ記念病院外科
（*現　名古屋市立大学第2外科）
松井　寛*　安藤　重満　榊原　堅式　辻　秀樹
浦上　年彦　柄松　章司　小林　徹

悪性リンパ腫を基礎疾患とした脾破裂の1例を報告する．症例は64歳の女性で，不明熱にて近医入院，既往歴・外傷歴に特記すべきことなし．入院時LDHの著増，血小板減少，脾腫を認めた．約1週間後左側腹部痛出現しHbの低下も認め，脾腫の増大および腹腔内出血を疑われ，当院紹介受診となった．腹部CTにて多量の腹腔内出血を認めるとともに脾臓は著明に腫大し内部に断裂を認め，造影CTにて脾断裂部より造影剤の漏出を認めた．貧血が進行したため，開腹術を施行した．開腹すると，大量の凝血塊と暗赤色の巨大脾腫を認め，脾臓は非常に脆弱で下極部分で被膜とともに実質の破裂を認め，脾臓を摘出した．外見上，他の臓器には異常は認めなかった．摘出脾臓は大きさ19.5×13.0×5.0 cm，重さ760gで，病理検査でnon-Hodgkin B型リンパ腫，diffuse large cell typeと診断された．術後化学療法を施行したが，4か月後に死亡した．

Key words：spontaneous splenic rupture, malignant lymphoma

はじめに

脾破裂は外傷性と非外傷性（特発性）に分類され，そのうち非外傷性はまれである．今回われわれは悪性リンパ腫を基礎疾患とした脾破裂の1例を経験したので，文献的考察を加えて報告する．

症　例

症例：64歳，女性

主訴：腹痛

既往歴：特記すべきことなし．

家族歴：特記すべきことなし．

外傷歴：特記すべきことなし．

現病歴：平成4年1月下旬より原因不明の発熱を認め，2月1日精査目的にて近医入院．入院時LDHの著増，血小板減少，脾腫を認めた．入院後抗生剤投与により解熱傾向を示していたが，2月8日より左側腹部痛出現し，2月10日嘔吐，発熱とともに腹痛も増強してきた．この間に，特に腹部外傷の既往はなかった．Hbは11.4g/dlより9.2g/dlへ低下して循環動態不安定で左側腹部に筋性防御を認め，臍部に出血斑の出現をみた．腹部超音波検査にて脾腫の増大および腹腔内出血が疑われたため，当院紹介受診となった．

＜1994年5月11日受理＞別刷請求先：松井　寛
〒467　名古屋市瑞穂区瑞穂町字川澄1－1　名古屋市立大学第2外科

当院来院時理学所見：顔面蒼白，腹部は全体に膨満し，上腹部，とくに左側腹部を中心に圧痛を認め，左肩への放散痛も認めた．さらに，左側腹部に出血斑を認めた．また，血液検査にて白血球2,900/mm³，赤血球259万/mm³，ヘモグロビン7.9g/dl，ヘマトクリット23.1%と進行性の貧血を認め，血小板7.6万/μlであり，さらにLDH 1,106U/lと高値を示した．

当院受診時の腹部単純写真：胃泡の右方変位がみられ，左横隔膜下に巨大な占拠性病変の存在が示唆される（**Fig. 1**）．

腹部CT：脾臓は著明に腫大しており，内部に断裂

Fig. 1　Abdominal roentgenogram on admission

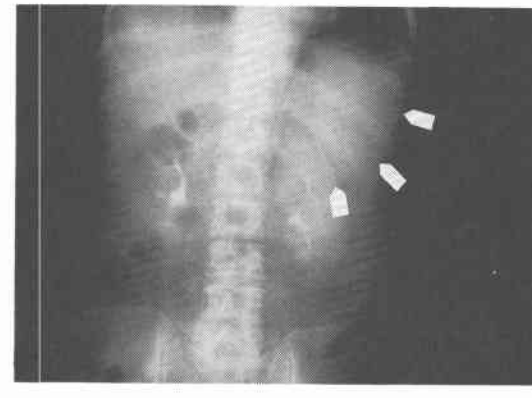

Fig. 2 A : Plain abdominal CTscan. B : Enhanced abdominal CTscan

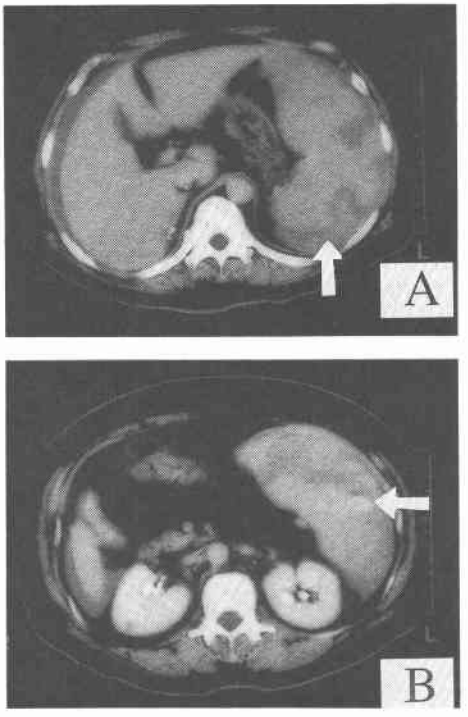

を認める．また，腹腔内出血を認める．造影CTでは脾断裂部内へ造影剤の漏出を認める（**Fig. 2A・B**）．

進行性の貧血と全身状態の悪化より保存療法の限界と考え，非外傷性の脾破裂による腹腔内出血と診断し，緊急手術を施行した．

手術所見：開腹すると，大量の凝血塊と暗赤色の巨大脾腫を認めた．また，肝・胃その他の臓器に異常はみられず静脈瘤も認めなかった．また腸間膜および傍大動脈周囲リンパ節など，明らかな腹腔内リンパ節腫大は認めなかった．そこでまず，膵上縁で脾動脈を結紮した後，摘脾術を行ったが，脾臓は非常に脆弱であった．また，肝生検も行った．

摘出標本：摘出した脾臓は大きさ19.5×13.0×5.0 cm，重さ760gであり，軟らかく被膜から実質に至る破裂を認める（**Fig. 3**）．

病理組織標本：リンパ腫細胞が大部分を占め，LSG分類でnon-Hodgkin B型リンパ腫，diffuse large cell typeの所見を示している．被膜に腫瘍細胞の浸潤を認めたが，梗塞は認めなかった．また，肝生検および後日行った骨髄生検でも腫瘍細胞の瀰漫性浸潤像が認められた（**Fig. 4**）．

Fig. 3 Resected spleen



Fig. 4 Microscopic appearance of splenic malignant lymphoma

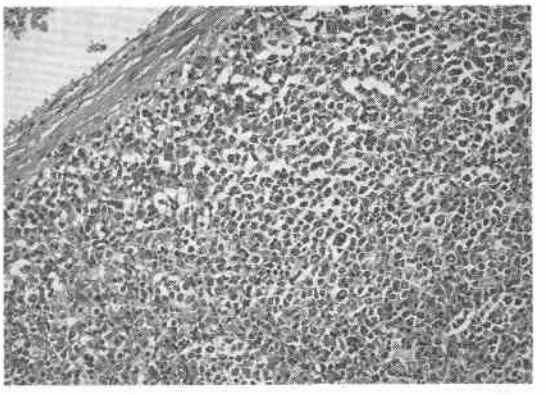

術後も高熱持続し，さらに高ビリルビン血症，血小板減少が進行し，悪性リンパ腫の増悪を認めたためCOPなどの化学療法を施行したが，一時的な改善は認めたが寛解に至らず，術後4か月後死亡した．

考　察

脾破裂を呈する基礎疾患としては，かつてはマラリア，腸チフス，結核などの感染症に合併する報告がみられたが，近年では白血病[1)~5)]，悪性リンパ腫[2)6)~18)]，再生不良性貧血[19)]，成人T細胞性白血病（ATL），および胃癌，膀胱癌などの悪性腫瘍の転移[20)]，サルコイドーシス，アミロイドーシス[21)]，敗血症，脾静脈血栓症，門脈血栓症，妊娠，膵炎などに合併する症例の報告がみられるようになった．

悪性リンパ腫を基礎疾患として脾破裂が併発した症例の報告は1946年にLittlefieldら[6)]が行って以来，検索しえた限りでは22例である（**Table 1**）．そのうち本邦報告例は自験例を含めて5例のみであり，まれな病

Table 1　Cases of spontaneous splenic rupture due to malignant lymphoma

Case	Year	Author	Age	Sex	Histology	Weight	Prognosis	Diagnosis
1	1946	Littlefield	21	M	Reticulum cell sarcoma	470g	death	−
2	1966	Knoblich	64	M	Hodgkin's disease	610g	death	+
3	1966	Knoblich	62	M	Hodgkin's disease	970g	death	+
4	1966	Knoblich	36	M	Hodgkin's disease	200g	death	+
5	1969	Thomson	45	M	Diffuse lymphocytic lymphoma	2,250g	alive	−
6	1971	Papp	30	F	Lymphosarcoma	1,740g	death	+
7	1971	Papp	40	M	Poorly differentiated lymphosarcoma	2,830g	death	+
8	1971	Papp	40	M	Reticulum cell srcoma	1,800g	death	+
9	1977	Dobrow	38	M	Hodgkin's disease	2,250g	alive	−
10	1977	McMahon	38	F	Hodgkin's disease		alive	+
11	1980	Andrew	30	F	Diffuse histiocytic lymphoma	930g	alive	−
12	1981	Bauer	66	M	Diffuse histiocytic lymphoma	1,520g	alive	−
13	1981	Bauer	78	M	Diffuse large cell type	1,850g	alive	+
14	1981	Bauer	59	F	Diffuse histiocytic lymphoma	1,700g	death	+
15	1982	Beshara	25		Mixed cellularity type	500g	alive	
16	1985	Wallace	59	F	Malignant lymphoma		alive	
17	1987	Iwabuchi	47	F	Diffuse mixed type	610g	death	−
18	1987	Iwabuchi	21	M	Diffuse large cell type	710g	death	+
19	1988	Sugawara	66	F	Diffuse pleomorphic T cell type	700g	death	−
20	1991	Gendron	46	M	Hodgkin's disease		alive	−
21	1993	Tsuchihashi	58	M	Diffuse large cell type	1,260g	alive	−
22	1993	Matsui	64	F	Diffuse large cell type	760g	death	−

Diagnosis : Preoperative diagnosis

態と思われた．また，術前に悪性リンパ腫の診断が付いていたものは約半数のみであり，さらに，本邦報告例5例中4例は死亡しており予後は不良である．そのうち検索可能な3例では肝，腎，腹腔内リンパ節，骨髄などに浸潤を認めていた．

脾破裂の機序として，Hynes ら[1]は，(1) 腫瘍細胞が直接脾被膜に浸潤した場合，(2) 脾梗塞とそれに続発する被膜下出血および被膜が破綻した場合，(3) 血液凝固機能の異常によって被膜下出血が止まらない場合などをあげている．また，Sonobe ら[4]は，腫瘍細胞の著しい増生によって脾実質内圧が急速に高まった際の破裂を示唆し，また，Thomson ら[7]は脾腫によって引き伸ばされている被膜が横隔膜や腸管に接して，呼吸や腸管の動きによる機械的刺激による直接の影響も有りうるとした．また，Knoblich ら[2]は，脾破裂をきたした白血病症例を検討し50%に脾梗塞がみられたと報告しているが，同時に，梗塞巣は破裂のない脾でもしばしば見られる所見であるとし，梗塞を脾破裂の第1の成因であると考えていない．同様に Bauer ら[12]も，慢性白血病の脾臓に梗塞を生ずる頻度が高いのにもかかわらず，実際に脾破裂が発生するのは急性白血病の場合が多いことから，やはり，梗塞巣の存在が脾破裂の主要な役割を果たしているとは考えにくいとしている．さらに，岩渕ら[15]の2症例では限局性の梗塞巣は認められたが，破裂部分とは離れた位置であったとしている．自験例においても脾梗塞は認められなかった．また，著しい脾腫がある場合には過度の触診も避けるべきで，また患者自身が気づかない咳や嘔吐による破裂も起こりうるとされている．悪性リンパ腫で破裂した22例の脾臓の重量は200gから2,830gであり，Hynes ら[1]の10例では420〜3,000g，Bauer ら[12]の48例では125〜2,600gと差があり，必ずしも巨大脾腫だけで破裂したとはいえず，前述したさまざまな機序に何らかの要因が重なって破裂したものと考えられる．

自験例の脾破裂の機序としては，脾実質内での腫瘍細胞の浸潤・増生による脾臓の腫大と被膜浸潤が主因となり，そこに，紫斑，鼻出血，吐血などの出血傾向，嘔吐，便秘による門脈圧上昇などが脾破裂に関与している可能性があると考えられた．また，脾破裂による症状としては，腹腔内出血による腹膜刺激症状として上腹部痛，腹満，呼吸困難，左肩痛，右肩痛，右腸骨窩圧痛，また循環血液量の減少に伴う失神・貧血がみられた．

脾破裂の治療としては，まず第1に外科的な処置が

考えられる．発症時に診断が確定していないことも多くほとんどの症例で急性腹症として対処されている．そして，腹膜刺激症状・腹膜炎所見・ショック症状がみられるため緊急に開腹術が行われ，脾摘術がなされている．しかし，最近では比較的容易に腹部CTなどの非侵襲的な検査が行えるためたとえ緊急を要する状態であっても術前に腹腔内の状態が把握可能となってきている．近年，外傷性脾破裂の治療においては，輸液などの処置によって比較的循環動態が安定しているものにおいて開腹術ではなく血管造影を行い選択的脾動脈塞栓術を行い止血するという報告[22)~25)]もみられる．この方法であれば，非侵襲的であり脾臓温存も可能なわけで，この後落ちついてから十分に精査し治療方針をたてることも可能である．また，たとえ開腹術になってもすべての症例に脾摘術を行うのではなく状況が許せば脾縫合術や部分切除を積極的に行い脾臓温存に努めている報告[26)27)]もある．しかし，外傷性の場合とは異なり病的な脾臓を温存する価値があるか否かは議論の余地があり，また，出血傾向や基礎疾患などがある症例に対して行うには術後合併症の発生などの問題も多い．今回，われわれは患者の循環動態が不安定でショック状態にあったために緊急に開腹し，脾摘術を行ったが，状況さえよければ経皮的脾動脈塞栓術にて止血後，十分な精査を行ってから治療方針をたてるという過程を選択したいものである．

Gupta[28)]は脾原発性悪性リンパ腫の診断基準は，(1) 脾腫，(2) 諸検査にて他の疾患を除外すること，(3) 試験開腹し肝生検および腸間膜と傍大動脈のリンパ節生検でリンパ腫のないこと，(4) 脾原発のリンパ腫が発見されて6か月を経っても他臓器に同種の疾患が認められないことなどが条件とされており，われわれの症例では術前十分に精査が行えなかったことや肝および骨髄に転移が存在していたために，診断基準を満たしていない．しかし，この条件をすべて満たす症例は少なく，non-Hodgkinリンパ腫が元来多中心性の浸潤様式をとることを考えれば原発の意義は薄れると思われる．しかし，臨床経過からすると脾病変が原発であり，その後，肝・骨髄へ浸潤し脾破裂をきたした可能性が大きいと考えられ，脾原発の悪性リンパ腫と考えて妥当であろうと思われる．

文　献

1) Hynes HE: Spontaneous rupture of the spleen in acute leukemia. Report of 2 cases. Cancer **17**: 1356—1360, 1964
2) Knoblich R: Pathologic (so-called spontaneous) rupture of the spleen in leukemia and lymphoma. Mich Med **65**: 105—110, 1966
3) Rogers JS II, Shan S: Spontaneous splenic rupture in plasma cell leukemia. Cancer **46**: 212—214, 1980
4) Sonobe H, Uchida H,M Doi K et al: Spontaneous rupture of the spleen in acute myeloid leukemia. Acta Pathol Jpn **31**: 309—315, 1981
5) Shih L, Su I: Chronic myeloid leukemia: manifesting as spontaneous splenic rupture and terminating in megakaryoblastic transformation. Med Pediatr Oncol **15**: 31—37, 1987
6) Littlefield JB: Spontaneous rupture of the spleen. Surg Gynecol Obstet **82**: 207-211, 1946
7) Thomson WHF: Diffuse lymphocytic lymphoma with splenic rupture. Postgrad Med J **45**: 50—51, 1969
8) Papp JP, Penner JA: Spontaneous splenic rupture in lymphoma. South Med J **64**: 631—633, 1971
9) Dobrow RB: Spontaneous (pathologic) rupture of the spleen in previously undiagnosed Hodgkin's disease. Report of a case with survival. Cancer **39**: 354—358, 1977
10) McMahon MJ, Lintott JD: Occult rupture of the spleen. Br J Surg **64**: 641—643, 1977
11) Andrewa DF: Hernandez R, Grafton W et al: Pathologic rupture of the spleen in non-Hodgkin's lymphoma. Arch InternMed **140**: 119—120, 1980
12) Bauer TW, Haskins GE, Armitage JO: Splenic rupture in patient with hematologic malignancies. Cancer **48**: 2729—2733, 1981
13) Beshara FM: Spontaneous rupture of the spleen in Hodgkin's lymphoma. Clin Oncol **8**: 69—71, 1982
14) Wallace JC: Diagnosis of spleen rupture in malignat lymphoma using radionuclides. Clin. Nucl Med **10**: 7—8, 1985
15) 岩渕啓一，高木敏之：脾破裂をきたした悪性リンパ腫の2例．臨血 **28**: 752—755, 1987
16) 菅原正弘，堀江誠一，安部総太郎ほか：脾破裂で急死した悪性リンパ腫の1例．臨血 **29**: 1427—1431, 1988
17) Gendron BP, Garell CB: Spontaneous rupture of the spleen in initial presentation of Hodgkin's disease. Ann Emerg Med **20**: 424—425, 1991
18) 土橋史明，倉石安庸，小林　直ほか：脾破裂を伴った悪性リンパ腫の1例．臨血 **34**: 190—193, 1993
19) 島崎朋司，大田政広，内藤真一ほか：脾破裂を伴った再生不良性貧血の1手術例．小児外科 **14**:

1105—1108, 1982
20) 野田八嗣, 福岡賢一, 宮森弘年ほか：脾転移により特発性脾破裂をみた肝細胞癌の1例. 肝臓　23：1083—1087, 1982
21) Okazaki K, Moriyasu F, Shiomura T et al: Spontaneous rupture of the spleen and liver in amyloidosis-A case report and review of the literature—. Gastroenterol Jpn 21：518—524, 1986
22) 堀池重治, 前川和彦, 浅井　靖ほか：脾損傷の保存的治療におけるTranscatheter Arterial Emvolization の役割. 日外傷研会誌　3：276—281, 1989
23) 守屋俊介, 大田剛穂, 梅原　実ほか：TAEによって保存的治療を継続できた脾損傷の1例. 日小児放線会誌　6：283—284, 1990
24) 真々田裕宏, 隈崎達夫, 田島廣之ほか：肝脾外傷に対する経カテーテル的動脈塞栓術の応用. 腹部救急診療の進歩　11：339—342, 1991
25) 塩崎忠彦, 植田俊夫, 嶋津岳士ほか：脾動脈塞栓術で対処しえた外傷性脾損傷の1例. 救急医　15：605—607, 1991
26) 前川和彦：脾縫合. 救急医　8：474—475, 1984
27) 吉井　宏, 茂木正寿, 北野光秀ほか：脾損傷の治療法選択に関する臨床的検討. 日外傷研会誌　3：146—154, 1989
28) Gupta TD, Coombes B, Brasfield RD: Primary malignant neoplasm of the spllen. Surg Gynecol Obstet 120：947—960, 1965

A Case of Spontaneous Splenic Rupture due to Malignant Lymphoma

Hiroshi Matsui*, Shigemitsu Andou, Kenji Sakakibara, Hideki Tsuji, Toshihiko Uragami, Syouji Karamatsu and Touru Kobayashi
*The Second Department of Surgery, Nagoya City University
Department of Surgery, Toyota Memorial Hospital

A 64-year-old woman, who had been admitted to a nearby hospital because of unknown fever of one week's duration and had no history of traumas, increasing LDH, thrombopenia and splenomegaly, was admitted to our hospital on an emergency basis because of left hypochondrium pain, anemia, increasing splenomegaly and suspicion of hemoperitoneum. Abdominal CT scan showed massive hemoperitoneum and rupture of the spleen. Emergency laparotomy was performed. The operative findings included extensive coagulation, dark red giant splenomegaly and splenic rupture from serosa to parenchyma. Splenectomy was performed. The resected spleen was 19.5 × 13.0 × 5.0 cm in size, 760 g in weights and was infiltrated by malignant lymphoma (diffuse large cell type). Postoperative chemotherapy was performed, but she died four months later.

Reprint requests: Hiroshi Matsui　The Second Department of Surgery, Nagoya City University
1-1 Aza-Kawasumi Kawasumi-cho, Mizuhoku, Nagoyashi, 467 JAPAN