日消外会誌　27（9）：2176～2180，1994年

巨大腫瘤を形成し外科的に切除しえた回盲部クローン病の1例

旭川医科大学第2外科，中島病院外科*

柿坂　明俊　　唐崎　秀則　　山本　康弘
伊藤久美子　　河野　　透　　葛西　眞一
水戸　廸郎　　中島　芳雄*　　中島　康雄*

クローン病と診断されてから11年を経て，回腸から横行結腸にかけて巨大な炎症性腫瘤を形成し，腹痛が改善せずに腹膜炎の診断のもとに手術を施行した症例を経験した．

症例は39歳の男性．1981年に下痢，腹痛を主訴として近医受診．腸閉塞にて回腸切除術を受けクローン病と診断された．術後の内服薬治療と成分栄養療法（elemental diet：ED）により一時軽快したが5年後に悪心，嘔吐，発熱を主訴に同院に再入院．Total parenteral nutrition（TPN）とEDで管理していたが，寛解，増悪をくり返し，巨大腫瘤を形成したため，1993年に当科に入院後手術を施行した．術式は一塊となった結腸と回腸の切除で，結腸右半切除術と小腸部分切除術を施行した．腫瘤の大きさは，27.5×14.5×12cmであった．術後は結腸栄養および食事療法の組み合わせによる内科的治療で寛解を維持し，順調に経過している．

Key words： Crohn's disease, giant inflammatory mass, elemental diet

はじめに

クローン病の外科治療については，内科的栄養療法によってコントロールされた状態での待期的手術が望ましいとされている．しかし，穿孔，出血，狭窄や膿瘍などの腸管合併症がおこった場合には，状態に応じて緊急手術が必要となることもある．今回われわれは上行結腸の強い狭窄と，回腸終末部から横行結腸にかけての巨大な炎症性腫瘤を形成し，腹痛のコントロールが困難となり，全身状態不良のもとで外科的に切除しえたクローン病の1症例を経験したので報告する．

症　例

症例：39歳，男性

主訴：腹痛，発熱

既往歴：特記すべきことなし．

家族歴：特記すべきことなし．

現病歴：1980年ごろより時々下痢，腹痛が出現し，1981年10月腸閉塞により中島病院にて回腸切除および虫垂切除術を施行した．この時の切除回腸には狭窄範囲が約1cm認められ，病理組織よりクローン病と診断された．術後salazosulfapyridine 3.0g/日の内服と成分栄養療法（elemental diet：以下，EDと略記）を行い，軽快し退院後は普通食を摂取できていた．以後5年間は特に症状なく経過していた．1986年に悪心，嘔吐，発熱が出現し，同院に再入院となった．以後，年に1～2回，3～4か月/回の入退院を繰り返し，入院中はいずれもtotal parenteral nutrition（以下，TPNと略記）とEDで管理され退院後は普通食を摂取していた．

1992年8月頃より腹痛，下痢，発熱，体重減少がみられるようになり，同年9月に同院入院となった．入院中はプレドニゾロン15mg/日，TPN，EDで治療を行ったが，腹痛は改善せず，同年10月に施行した注腸造影検査では，上行結腸に強い狭窄が認められ，その後の入院期間中はTPNにて経過観察していた（**Fig. 1**）．1993年5月腹痛はさらに増強し，疼痛のコントロールができなくなり，同年6月22日手術目的で当科入院となった．

入院時現症：身長165.5cm，体重43kg．血圧130/60 mmHg．脈拍72/分，整．体温38.5°C．眼球結膜に黄疸はなく，眼瞼結膜には貧血が認められた．皮膚は乾燥しており，腹部は中下腹部正中に手術瘢痕があり，腹壁は板状硬，右下腹部を中心に全体に自発痛，圧痛が著明で腫瘤としての触知は明瞭であった．

入院時検査所見：白血球数22,410/mm³と高値を示し，赤血球数241×10⁴/mm³（Hb 8.1g/dl，Ht 25.7%）

＜1994年5月11日受理＞別刷請求先：柿坂　明俊
〒078 旭川市西神楽4線5号　旭川医科大学第2外科

Fig. 1 Barium enema: A shadow defect in the ascending colon is observed.

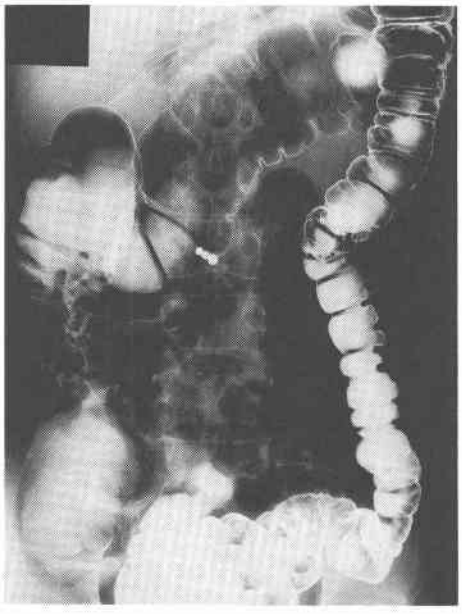

Table 1 Laboratory findings on admission

Hematological examination	
WBC	22,410 /mm³
RBC	241 ×10⁴/mm³
Hb	8.1 g/dl
Ht	25.7 %
Plt	75.3 ×10⁴/mm³
Blood chemistry	
TP	8.1 g/dl
Alb	2.3 g/dl
T-Bil	0.6 mg/l
GOT	26 KU
GPT	16 KU
BUN	13 mg/dl
Cr	0.7 mg/dl
CRP	142 mg/dl
ESR	71 mm/h
IOIBD score 7points	

で貧血が認められた．また，TP 8.1g/dl，Alb 2.3g/dl と A/G 比の低下があり，赤沈71mm/h，CRP 142 mg/dl と高値で著明な炎症反応を示していた．さらに入院時の international organization for the study of inflammatory bowel disease（以下，IOIBD と略記）アセスメントスコアは7点で，クローン病の再燃状態と診断した（**Table 1**）．

腹部 computed tomography（CT）所見：上行結腸壁は著明に肥厚し，巨大な腫瘤形成像として認められ，管腔はほとんどみられなかった．また，肥厚した腸管壁は腎下極をとり囲んでおり炎症の腸管外への波及を示す所見であった（**Fig. 2**）．

Fig. 2 Computed tomography of the abdomen: A giant mass of the ascending colon is observed.

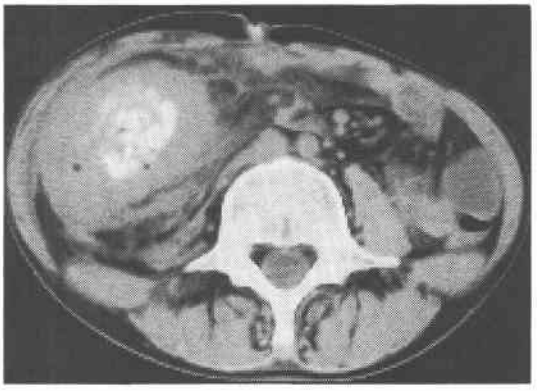

以上より，当科入院後は ED を中止し，TPN のみで栄養管理を行い，全身状態の改善をみてから待期的に手術を行う予定であったが，腹膜炎症状が強くなり同年6月28日準緊急的に手術を施行した．

手術所見：上下腹部正中切開にて開腹した．腹水はなく，癒着は強く認められ主病変付近では回腸終末部から上行結腸，横行結腸の一部，さらに右腎，十二指腸が一塊となっていた．腫瘤から腎，十二指腸を剝離し，正常の横行結腸と回腸で切離し，結腸右半切除術，小腸部分切除術とした．吻合は端々吻合とし，一時的回腸ストーマを造設した．なお前回の回腸切除術の吻合部は今回の病変内に含まれており不明であった．

切除標本：摘出標本の大きさは27.5×14.5×12cm で，上行結腸は著明に短縮し，回腸，横行結腸との間で癒着がみられ巨大な腫瘤を形成していた．管腔は回盲部でほぼ完全に閉鎖しており，また，複数の瘻孔を認めた（**Fig. 3, 4**）．

組織学的所見：癒着部近辺の腸管においては全層性の炎症反応が高度で，また多核巨細胞を含む plasma cell 主体の肉芽腫がみられた．さらに漿膜側には好中球主体の炎症反応が著明であった．

術後経過：術直後から腹痛は著明に改善し，微熱は約2週間続いた．経鼻胃管を留置して腸管の安静をはかった．術後3週間目には全身状態は改善し，水分摂取も可能となったため，同年8月2日に当院第3内科に転科し，ED 療法を開始した．

Fig. 3 Macroscopic view of the resected colon and ileum. The ascending colon is markedly shortened and the intestinal lumen is obstructed by inflammatory changes in the ileocecal region.

Fig. 4 Many fistules are identified and the probe shows one location (magnification of Fig. 3).

8月10日に施行した小腸造影では，細線矢印は手術時の小腸吻合部で，太線矢印は空腸上部に狭窄を伴う潰瘍瘢痕であり，炎症性ポリープを認めたが，明らかな活動性病変はみられなかった（**Fig. 5**）.

8月20日に施行した注腸造影検査では，回腸―横行結腸の吻合部（矢印の部位）に肉芽様隆起はみられるものの管腔の広がりはよく，通過も良好で活動性病変は認められなかった（**Fig. 6**）.

以後も経過は順調で，8月26日退院となり，在宅経腸栄養療法（home enteral nutrition：以下，HEN と略記）へ移行した．9月29日回腸ストーマ閉鎖目的で当科に再入院し，10月8日ストーマ閉鎖術を施行した．10月21日内科的治療継続のため，当院第3内科に転科した．転科後 ED 療法を再開し順調に経過した．

Fig. 5 Contrast X-P of the small intestine about 1.5 months postoperatively. The thick arrow shows an ulcer scar associated with stenosis in the upper part of the jejunum. The thin arrow shows the anastomosis of the small intestine.

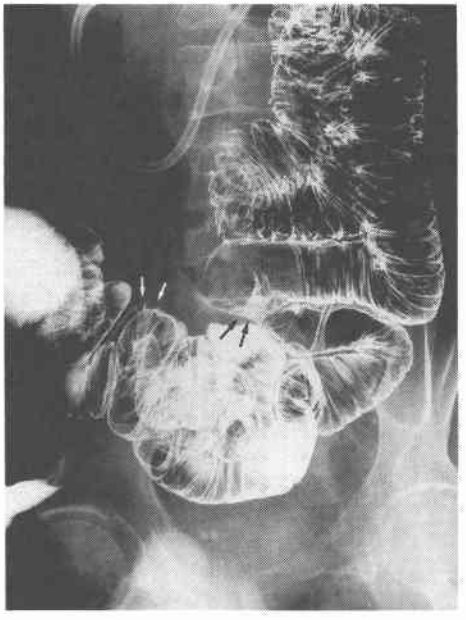

Fig. 6 Barium enema contrast X-P about 2 months postoperatively. The arrow shows the area of ileotransversostomy. There is no stenosis and patency is good.

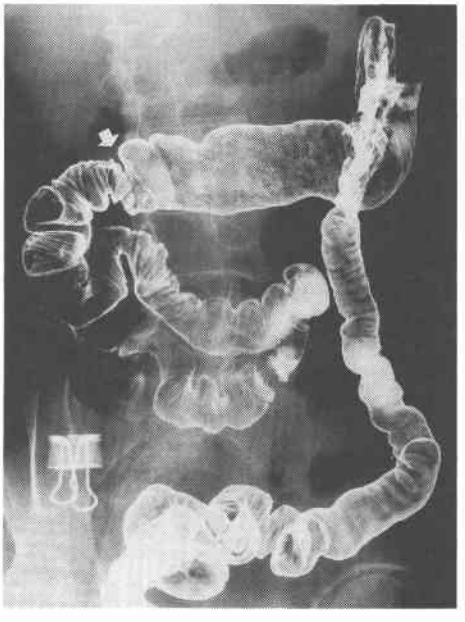

Fig. 7 Contrast X-P on the small intestine 4.5 months postoperatively. The triangle (▲) shows the reclosured stoma region of the ileum, but the patency is good. The arrow shows ulcer scars.

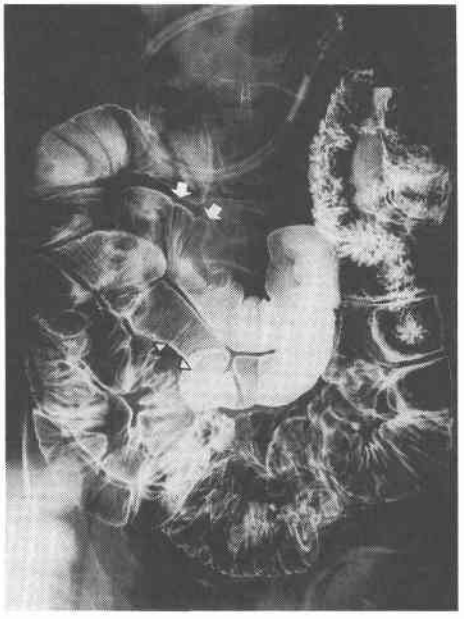

11月12日ストーマ閉鎖後に施行した小腸造影では，三角矢印のごとくストーマ閉鎖部の狭窄とその肛門側の縦走潰瘍瘢痕（黒ぬきの矢印部位）が認められたが，活動性病変はみられなかった（**Fig. 7**）．この結果，11月17日には食事開始となり，順調に常食まですすみ，11月25日無事退院となった．

なお，当科1回目退院後は，IOIBDスコアは常に0であり，クローン病の緩解維持が持続している．

考　察

クローン病は若年者に発症する慢性炎症性腸疾患で，合併症も比較的高率に認められ，手術後の管理によっては再燃，再発も多い[1)~6)]．本邦におけるクローン病の腸管合併症の報告は少なく[7)8)]，外科的治療については内科的治療[9)10)]が無効で合併症が生じた時や内科的治療により病変範囲を縮小した時に，できるだけ小範囲の手術を行うべきであるとされている[9)]．しかし，今回の本症例のように重篤な腸管合併症を伴った場合には，状態によっては緊急手術が必要となることもある．本症例は，クローン病と診断されてから11年を経て上行結腸を中心として巨大な炎症性腫瘤を形成し，強い腹膜炎症状のため，全身状態は不良であったが準緊急的に手術が施行され，外科的に切除しえた症例である．合併症としての腫瘤形成は，ほかの合併症と同様に時々認められるものの，今回のように内科的治療に抵抗を示し，腫瘤が巨大化した報告例はみられず非常にまれな症例である．状態も悪化していたためか，術後の発熱，腹部症状が軽快し，栄養療法を開始できるまでに約1か月を要した．また，腹痛もクローン病では比較的頻度の高い症状であるが[7)]，今回のような激痛はそれほど多くはなく，これが穿孔性腹膜炎による症状なのか，腫瘤が巨大化したことによる神経等の圧迫症状なのかを全身状態の悪化した時期に確実に診断することは困難であると思われる．腫瘤を形成し縮小傾向が認められない場合は，状態をみて早い時期の手術が必要と考えられる．

初回手術後に再燃や再発する場合はほとんどが4～9か月の早期に起こるといわれており[11)]，再発の多くは吻合部に発生しやすいとされている．このため本症例もまだ長期の経過観察を要するものと考えられ，今後も増悪寛解をくり返すことが十分に予想される．

本症例は術後3週間をTPNとし，その後4週間かけてED療法を施行した[10)]．食事はHEN[12)13)]1,600Calに加えて1日2食〔800Cal〕で低残渣食，脂肪制限食20gのTotal 2,400Cal/日として，術後3か月目に退院させることができた．退院後も現在までのところ寛解を維持し，社会復帰して順調に経過している．

文　献

1) Sales DJ, Kirsner JB: The prognosis of inflammatory bowel disease. Arch Med **143**: 294—299, 1983
2) Farmer RG, Whelam G, Fazio VW: Long term follow up patients with Crohn's disease. Gastroenterology **88**: 1818—1825
3) Karesen R, Serch-Hanssen A, Thorssen BO et al: Crohn's disease: Long-term results of surgical treatment.Scand J Gastroenterology **16**: 57—64, 1981
4) Lindhagen T, Ekelund G, Leandoer L et al: Recurrence rate after surgical treatment of Crohn's disease. Scand J Gastroenterology **18**: 1037—1044, 1983
5) 有馬純孝，伊藤英明，八尾恒良ほか：Crohn病手術後の経過．胃と腸 **19**：277—285，1984
6) 吉村茂昭，有馬純孝，八尾恒良ほか：Crohn病の外科治療成績と再発様式について．日本大腸肛門病会誌 **43**：1170—1180，1990
7) 森瀬公友，稲垣貴史，飯塚昭男ほか：クローン病の長期経過における腸管合併症の検討．Gastroenterol Endosc **29**：1746—1753，1987

8) 谷口正彦，大口善郎，福田宏嗣ほか：穿孔と炎症性腫瘤形成を伴ったクローン病の1手術症例．医療 43：1195—1198，1989
9) 武藤徹一郎：IBDについて分っていること，これから解明されるべきこと．診断と治療 81：1516—1522，1993
10) 尾代庫人，長廻　紘：クローン病の栄養療法を中心に一．診断と治療 81：1598—1604，1993
11) 樋渡信夫：IBDの長期予後．診断と治療 81：1569—1573，1993
12) 今村達也，岡田光男，瀬尾　充ほか：Crohn病患者のQuality of lifeに関する研究．日本大腸肛門病会誌 46：136—146，1993
13) 森瀬公友，山口　丈夫，黒岩厚夫ほか：炎症性腸疾患患者におけるQuality of lifeの評価．日本大腸肛門病会誌 46：147—159，1993

A Case of Crohn's Disease with a Giant Mass Extending from the Ileum to the Transverse Colon Being Surgically Resected

Akitoshi Kakisaka, Hidenori Karasaki, Yasuhiro Yamamoto, Kumiko Ito, Toru Kohon, Sinichi Kasai, Michio Mito, Yoshio Nakajima* and Yasuo Nakajima*
Second Department of Surgery, Asahikawa Medical College
*Department of Surgery, Nakajima Hospital

We experienced a patient with a giant inflammatory mass extending from the ileum to the transverse colon 11 years after the diagnosis of Crohn's disease, in whom abdominal pain did not improve, and surgery was performed under the diagnosis of peritonitis. The patient was a 39-year-old man who first presented to a local doctor with diarrhea and abdominal pain. Ilectomy was performed for ileus, and Crohn's disease was diagnosed. Temporary improvement was achieved by postoperative conservative treatment including an elemen-tal diet (ED), but after 5 years he was readmitted to the same hospital with nausea, vomiting, and fever. His symptoms were controlled by total perenteral nutrition (TPN) and ED, but remissions and exacerbations were repeated, and thegiant inflammatory mass formed. Right hemicolectomy and partial resection of the small intestine were performed afterhis admission to our department. Tumor size was 27.5 × 14.5 × 12 cm and the patient's postoperative recovery with conservative treatment was uneventfull.

Reprint requests: Akitoshi Kakisaka　Second Department of Surgery, Asahikawa Medical College JAPAN