日消外会誌　27（9）：2181～2185，1994年

小腸ポリープに悪性化をきたしたPeutz-Jeghers症候群の1例

高山赤十字病院外科
久米　真　米沢　圭　東　久弥　森　茂
米山　哲司　二村　学　山本　秀和　白子　隆志
岡本　亮爾　横尾　直樹

小腸ポリープ107個中2個に悪性化を認めたPeutz-Jeghers症候群（以下，PJ症候群）の1例を経験したので報告する．症例は25歳の男性．7歳時，口唇指趾の色素沈着と直腸ポリープを認めPJ症候群と診断された．1990年7月4日腸重積発作を起こし，緊急開腹術を施行し小腸のほぼ全長にわたるポリープの存在を確認した．1991年2月19日開腹下内視鏡的ポリープ切除術を施行した．小腸の2箇所より内視鏡を挿入し径約5mm以上のポリープ107個をすべて摘出した（このうち1個のみ小腸切開下に摘出）．組織学的にその大部分はPeutz-Jeghers Polypの典型像を呈していたが，内2個（径26mm，7mm）の表層に一部癌化を認めた．PJ症候群は悪性化の危険性を有する．自験例からポリープの径にかかわらず予防的にすべてのポリープを摘出すべきであることが示唆された．摘出には開腹下内視鏡的ポリープ切除術が有用であった．

Key words: peutz-Jeghers syndrome, carcinoma in the intestinal polyp, endoscopic polypectomy under laparotomy

はじめに

近年，Peutz-Jeghers症候群（以下，PJ症候群）の患者のあらゆる臓器に発癌率が高いことが明らかになった．一方，PJ症候群の小腸ポリープには，その一部に腺腫性腺管が認められ（10%），さらに腺腫性腺管の一部が癌化する（2～3%）とされている．

今回われわれは，PJ症候群の小腸ポリープに対して開腹下内視鏡的ポリープ切除術を施行して107個のポリープをすべて摘出した．そのうちの2個に癌化を認めたので，若干の文献的考察を加えて報告する．

症　例

患者：25歳，男性

主訴：上腹部痛

既往歴：7歳時，口唇指趾の色素沈着と直腸ポリープを認め，PJ症候群と診断された．12歳時，開腹下空腸結腸ポリープ切除術．21歳時，内視鏡的結腸ポリープ切除術．

家族歴：父親，大腸ポリープ，直腸癌で死亡．

現病歴：1990年7月4日，突然上腹部痛を自覚して来院．腸重積症の診断で緊急開腹術を施行し，回腸末端より口側約200cmから160cmの約40cm長の重積空腸を切除し端々吻合にて再建した．この時，触診にて小腸のほぼ全長にわたって多数のポリープの存在を確認した．7月26日退院後，上部消化管造影X線検査および胃内視鏡検査にて胃体部に直径約1～2mmのポリープを多数認めたが生検にとどめ切除は行わなかった．さらに注腸造影X線検査にて合計11個の結腸ポリープを認めたため10月3日内視鏡的にこれらのポリープをすべて摘出した．組織学的にはいずれも，異型を認めない腸粘膜上皮の過形成と粘膜筋板から分岐した筋繊維を伴う典型的なPeutz-Jeghers polyp（以下，PJポリープ）の像を呈しており，悪性化の所見は認めなかった（**Fig. 1**）．

1991年2月16日開腹下内視鏡的小腸ポリープ切除術の目的で再入院となった．

入院時現症：身長183cm，体重59kg，全身状態良好．口唇手掌足底に点状色素斑を認めた（**Fig. 2**）．胸部聴診上異常所見なし．上下腹部正中手術創以外には腹部に異常を認めなかった．

入院時検査成績：総タンパク，アルブミン，コリンエステラーゼ，血清鉄の低下を認めたが，carcinoembryonic antigen（以下，CEA）は正常値を示した（**Table 1**）．

＜1994年5月11日受理＞別刷請求先：久米　真
〒506　高山市天満町3－11　高山赤十字病院外科

Fig. 1 Microscopic finding of the P-J polyp in the colon. The glands are supported by the bands of smooth muscle fibers (HE stain ×100, upper). A higher magnification of polyp shows smooth muscle fibers running between normal glandular epithelium on the periphery (Azan stain ×400, lower).

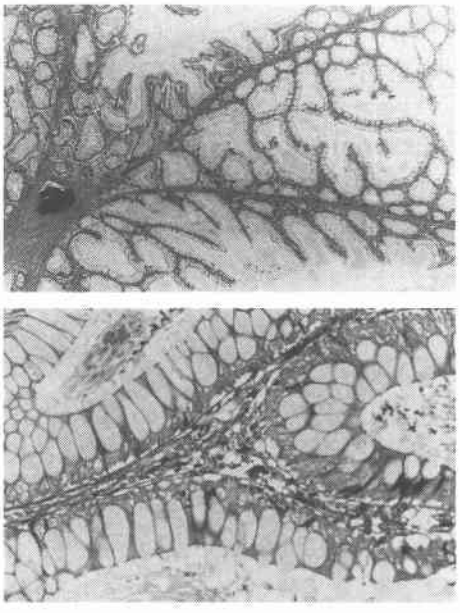

Fig. 2 Pigmented spots on the right sole (left) and lips (right).

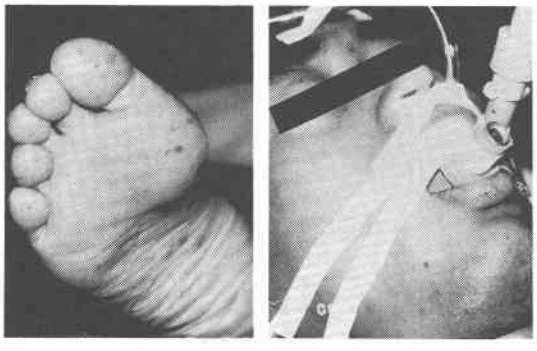

手術所見：上下腹部正中切開にて開腹したところ，小腸の全長にわたって多数のポリープを触知し，回腸末端から口側へ約50cm，130cm，180cm，の3箇所でポリープが先進部となった腸重積状態が認められたが，用手的に容易に整復しえた．まず回腸末端から約140cm 口側の回腸より，次に Treitz 靱帯から約50cm の肛門側の空腸より内視鏡を挿入し，径約5mm 以上の

Table 1 Laboratory data on admission

RBC	551×10⁴ /mm³	T-Bil	0.3 mg/dl
Hb	13.8 g/dl	Protein	4.6 g/dl
Ht	44.8 %	Alb	3.1 g/dl
WBC	7,800 /mm³	Ch-E	0.53 ΔPH
PLT	22.9×10⁴ /mm³	GOT	20 U
CRP	(−)	GPT	18 U
BUN	9.6 mg/dl	LDH	241 IU/l
Creat	0.6 mg/dl	Fe	12 μg/dl
		CEA	2.5 ng/ml

Fig. 3 Schematic illustration of operative findings and the sites of the enteroscope insertion.

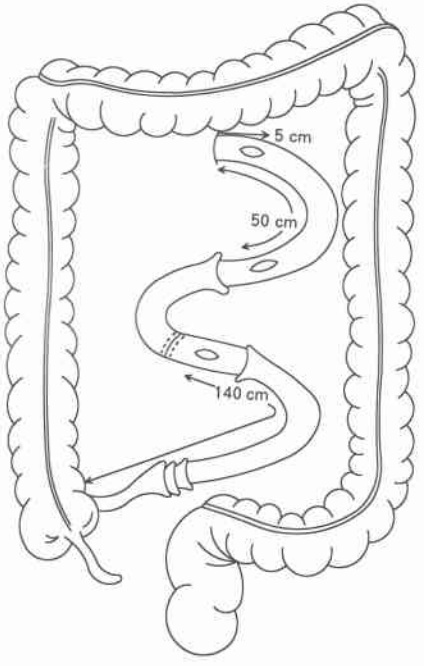

Fig. 4 Gross appearance of the resected specimen shows polyps of the small intestine.

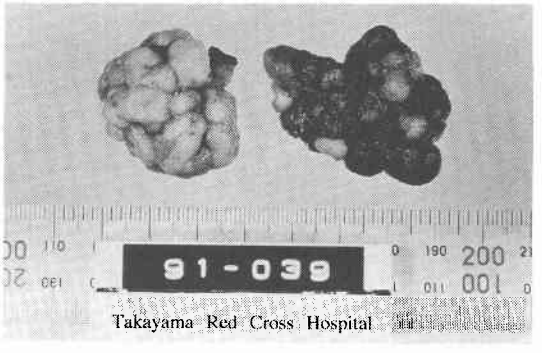

Fig. 5 Microscopic finding of the P-J polyp in the small intestine. The smooth muscle fibers can be detected between the glandular epitherium on the piriphery (Azan stain ×400).

Fig. 6 Microscopic findings of the malignant P-J polyp in the small intestine. A lower magnification of the area of "in situ" carcinoma. In the upper portion of this field, focus of "in situ" carcinoma can be seen (HE stain ×100, upper). A higher magnification of "in situ" carcinoma (HE stain ×400, lower).

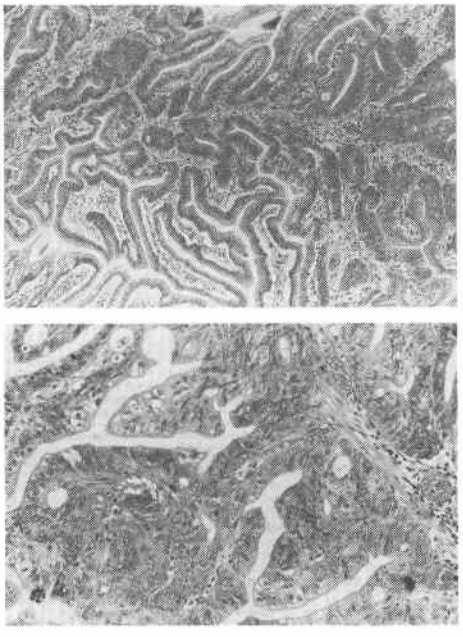

ポリープをすべて切除した．しかしTreitz靱帯から約5cm肛門側のポリープは径約4cmと大きく，内視鏡のスネアーをかけることが困難だったため，同部を切開し直視下にポリープを切除した．切除したポリープはすべて内視鏡挿入部から回収した．手術時間は8時間．術後経過は良好で合併症を認めなかった（**Fig. 3**）．

標本肉眼所見：摘出したポリープは合計107個でその大きさは5mmから40mmであった．山田III型あるいはIV型のポリープ形態を示し，カリフラワー状の凹凸を伴っていた（**Fig. 4**）．

病理組織学的所見：一般にPJポリープは異型を認めない正常腸粘膜上皮が過形成性に増殖し，ここに粘膜筋板から樹枝状に分岐した筋線維を伴うとされる[1)2)]．今回摘出したポリープの大多数はこの典型的なPJポリープの組織像を呈していた（**Fig. 5**）が，107個中2個のポリープの一部に癌化を認めた．そのポリープの直径はおのおの26mm，7mmであった（**Fig. 6**）．癌化部位は過形成性に増殖した粘膜上皮内に限局して存在しその周囲に腺腫性変化は認められなかった．

考　察

PJ症候群は，(1) 皮膚粘膜の特有な色素沈着，(2) 消化管ポリポーシス，(3) 常染色体優性遺伝をtriasとする症候群である[3)4)]．かつてPJ症候群は良性疾患であり発癌とは無関係であるとされた[5)6)]．しかし近年PJ症候群がmalignant potentialを有することが明らかとなってきている[7)8)]．すなわち，本症候群の患者の死因は30歳以下ではポリープによる腸閉塞が43%，悪性腫瘍が29%，30歳以上では腸閉塞が9%，悪性腫瘍が59%（このうち大腸癌が40%）といわれる[9)]．さらに消化管に限らずsex cord tumor with annular tubules，子宮頸癌，乳癌をはじめ全身のあらゆる臓器に発癌を認めることが明らかとなった[2)10)11)]．これらがPJ症候群の予後を悪いものとしている．なかでも腸重積発作と消化管癌の発生が患者の予後を左右する重大な問題であると言える．

PJ症候群の消化管発癌経路としては4つの可能性があげられる[12)]．すなわち，(1) PJポリープが直接癌化する[13)]．(2) ポリープ内に発生した腺腫が癌の発生母地となる[14)~16)]．(3) PJポリープとは別に存在する腺腫が癌化する[14)17)]．(4) 正常粘膜が癌の発生母地となる．

PJポリープの癌化に関しては，PJ症候群の患者に若年齢で癌が発症することは認めても，ポリープと消化管癌の直接の因果関係を否定する意見もあっていまだ見解の一致をみていない[6)]．ポリープからの発癌を否定する主な根拠は，(1) PJポリープの発生が小腸に多いのに対して，PJ症候群患者の消化管癌の頻度は一般に癌発生の多い胃，大腸に高い．(2) 癌がPJポリー

プに由来したという組織学的な証明が乏しい．(3) 長期追跡報告がない．などであった[6]．しかし本症例のごとくポリープ内に癌化を認める症例が報告されるに従って，PJポリープが癌化することが明らかとなってきている[7)9)15)18)~20)]．胃，小腸，大腸など，癌発生部位によって発癌経路は異る可能性があるが[12]，小腸に関しては過誤腫性ポリープが直接癌化するという説は否定的で，むしろPJポリープの一部に腺腫性腺管が認められ(10%)，さらにこの腺腫性腺管の一部に悪性化がみられる（2～3%）という主張があり，これがPJポリープの癌化機序として有力視されている[18]．しかし本例では癌化部位に腺腫性変化を認めず，過誤腫性ポリープが直接癌化する可能性を示唆していると考えられた．

PJポリープの組織像の解釈には過誤腫性ポリープ説を支持する意見が多いが[5)20)21]，腺腫性ポリープ説，過形成性ポリープ説[1)22]，腺腫と過形成の中間説[23]など見解が一致していない．ポリープの癌化を考えるうえで再検討すべき重要な課題である．

一般に，PJポリープの径と癌化率には正の相関が認められ，ポリープ径が10mmを超えるものに癌化が認められるとされている[12]．しかしながら本症例のごとく7mm大のポリープにも癌化が確認されたことから，予防的ポリープ切除は可能な限りすべてのポリープを摘出する必要があると考えられる．

今回われわれが行った開腹下内視鏡的ポリープ切除術は，非開腹法に比べて侵襲が大きくなるが，ポリープの数や存在部位にかかわらず目的とするすべてのポリープを完全に摘出することが可能であると同時に，不用意な腸切除を回避することができる点で優れており，有用な方法であると考えられた．

また，PJポリープのdoubling timeが179日であるという報告[24]から，PJ症候群のfollow upには半年に1回全消化管の造影，内視鏡的検索を施行し，ポリペクトミーを行っていく必要があると考えられた．

文　献

1) 坂口　潮：Peutz-Jeghers症候群における胃ポリープの形態発生に関する病理組織学的研究．日消病会誌　81：1547—1553，1984
2) Rosai J: Ackerman's Surgical pathology. 7th ed. Mosby, Washington, D.C. 1989, p538—539
3) Peutz JLA: Very remarkable case of familial polyposis of mucous membrane of intestinal tract and nasopharynx accompanied by peculiar pigmentation of skin and mucous membrane. Ned Maandschr Geneeskd 10：134—141, 1921
4) Jeghers H, McKusick VA, Katz KH: Generalized intestinal polyposis and melanin spots of the oral mucosa, lips and digits. A syndrome of diagnostic significance. N Engl J Med 241：993—1005, 1031—1036, 1949
5) Bartholomew LG, Moore CE, Dahlin DC et al: Intestinal polyposis associated with mucocutaneous pigmentation. Surg Gynecol Obstet 115：1—11, 1962
6) Dozois RR, Judd ES, Dahlin DC et al: The Peutz-Jeghers syndrome. Is there a predisposition to the development of intestinal malignancy? Arch Surg 98：509—517, 1969
7) Narita T, Eto T, Ito T: Peutz-Jeghers syndrome with adenomas and adenocarcinomas in colonic polyps. Am J Surg Pathol 11：76—81, 1987
8) Giardiello FM, Welsh SB, Hamilton SR et al: Increased risk of cancer in the Peutz-Jeghers syndrome. N Engl J Med 316：1511—1514, 1987
9) Utsunomiya J, Gocho H, Miyanaga T et al: Peutz-Jeghers syndrome: Its natural course and management. Johns Hopkins Med J 136：71—82, 1975
10) Burdick D, Prior JT: Peutz-Jeghers syndrome. A clinicopathologic study of a lage family with a 27-year follow-up. Cancer 50：2139—2146, 1982
11) 宇都宮譲二，牛腸広樹，宮永忠彦ほか：Peutz-Jeghers症候群．外科診療　17：413—425，1975
12) 渡辺英伸，須田武保：大腸の前癌病変．癌と化療 11：1—9，1984
13) Matuchansky C, Babin P, Coutrot S et al: Peutz-Jeghers syndrome with metastasizing carcinoma arising from a jejunal hamartoma. Gastroenterology 77：1311—1315, 1979
14) Fenoglio-Preiser CM, Pascal RR, Perzin KH: Atlas of tumor pathlogy. Second series. Fascicle 27. Tumors of the intestines.AFIP, Washington, D.C. 1988, p31—67
15) Perzin KH, Bridge MF: Adenomatous and carcinomatous changes in hamartomatous polyps of the small intestine. (Peutz-Jeghers syndrome): Report of a case and review of the luterature. Cancer 49：971—983, 1982
16) 牛尾恭輔，安部荘一，光島　徹ほか：Peutz-Jeghers症候群の臨床および組織学的研究．胃と腸　13：1543—1552，1978
17) Wennstrom J, Pierce ER, McKusick VA: Hereditary benign and malignant lesions of the

large bowel. Cancer 34：850—857, 1974
18) Reid JD: Intestinal carcinoma in the Peutz-Jeghers syndrome. JAMA 229：833—834, 1974
19) Linos DA, Dozois RR, Dahlin DC et al: Does Peutz-Jeghers syncrome predispose to gastrointestinal malignancy? A later look. Arch Surg 116：1182—1184, 1981
20) Bussey HJR: Gastrointestinal polyposis. Gut 11：970—978, 1970
21) Morson BC, Dawson IMP: Gastrointestinal pathology. 2nd ed. Blackwell, Oxford, 1979, p249—252
22) 青木　望：Peutz-Jehers 症候群における胃腸管隆起性病変の病理組織学的研究．日消病会誌　74：995—1005, 1977
23) 中村恭一，喜納　勇：消化管の病理と生検診断．医学書院，東京，1980，p260—261
24) 小林清典，本間二郎，鈴木　裕ほか：長期経過観察し doubling time を測定しえた Peutz-Jeghers 症候群の1例．消内視鏡の進歩　32：257—260, 1988

Peutz-Jeghers Syndrome Associated with Intestinal Carcinoma The Merit of Endoscopic Polypectomy Under Laparotomy

Makoto Kume, Kei Yonezawa, Hisaya Azuma, Shigeru Mori, Tetsuji Yoneyama, Manabu Futamura, Hidekazu Yamamoto, Takashi Shiroko, Ryoji Okamoto and Naoki Yokoo
Department of Surgery, Takayama Red Cross Hospital

A case of Peutz-Jeghers syndrome associated with carcinoma of the small intestine is reported. The patient was a 25-year-old male, in whom Peutz-Jeghers syndrome was diagnosed at the age of 7 based on pigmented spots on the lips, hands and soles, and rectal polyps. At the age of 24, an episode of intestinal obstruction led to surgical resection of jejunal intussusception. During the operation, a massive group of jejunal and ileal polyps was found by palpation. At the age of 25, endoscopic polypectomy of the small intestine was performed under laparotomy. An enteroscope was introduced alternately through the openings in the small intestine, one 140 cm from the terminal ileum and the other 50 cm from Treitz ligament. In this way, 107 polyps (5 mm or over) were resected. On microscopic examination, although 105 polyps were described as having the typical Peutz-Jeghers pattern (hamartomatous), carcinomatous glands were found in parts of 2 polyps (26 mm and 7 mm in diameter). This suggests that polyps seen in Peutz-Jeghers syndrome should be considered potentialy malignant, and resected regardless of their size. Endoscopic polypectomy under laparotomy serves this purpose.

Reprint requests: Makoto Kume Department of Surgery, Takayama Red Cross Hospital
3-11 Tenman-cho, Takayama, 506 JAPAN