日消外会誌　27（9）：2186～2190，1994年

腸重積症を呈した大腸神経線維腫の1例

三友堂病院外科，山形大学第1外科*
安達　和仁　　工藤　　俊　　森　　洋幸
堀内　義美　　亀山　仁一*　　塚本　　長*

腸重積症を呈したvon Recklinghausen病に随伴しない大腸神経線維腫の1例を報告する．症例は80歳の女性で，血便と間歇性腹痛を主訴とし来院．精査目的で入院となった．注腸，内視鏡，CT検査より，盲腸・上行結腸に，管腔内に突出する5cmを超える腫瘍を認め，これが先進部となり上行結腸が横行結腸に重積している状態であることが判明した．また，腫瘍は非上皮性であると考えられたが，生検では確定診断には至らなかった．右半結腸切除術を施行した．術後の病理組織学的検査にて神経線維腫と診断した．

神経線維腫の診断には，筋原性腫瘍との鑑別，他の神経原性腫瘍との鑑別が必要であるが，ヘマトキシリン・エオジン染色に加え，抗ミオグロビン抗体，抗S-100抗体などの免疫染色を行うことで鑑別は可能である．

本症例は報告例としては本邦5例目と思われる．

Key words：neurofibroma of the colon, anti-S-100 antibody, invagination

はじめに

消化管の神経線維腫はvon Recklinghausen病に時に併発してみられるが，単発例はまれである[1]．さらに，大腸の報告例は極めて少なく，検索した限りでは，本邦において過去4例を数えるのみである[2)~5)]．

我々は，腸重積症を呈したvon Recklinghausen病に随伴しない盲腸・上行結腸の巨大神経線維腫の1例を経験したので，病理組織学的に検討し報告する．

症　例

患者：80歳，女性

主訴：血便と間歇性腹痛

家族歴：特記すべきことなし．

既往歴：1975年より高血圧症にて加療中．

現病歴：1992年7月13日より血便，間歇性腹痛，食欲不振，体重減少などの症状を自覚するようになり当院受診し，精査目的で1992年7月23日入院となった．

入院時現症：身長144cm，体重43kg．眼瞼結膜は貧血様，眼球結膜には黄疸を認めず．胸部には異常を認めず．右上腹部に圧痛を伴う手拳大の腫瘤を触知した．cafe-au-lait斑などの皮膚所見は認めなかった．

入院時検査成績：RBC 320×10⁴/mm³，Hb 9.8g/dl，Hct 30.9%，WBC 8,900/mm³，Plt 32.3×10⁴/mm³，CRP 2.2mg/dl，血清鉄31μg/dlと，鉄欠乏性貧血および炎症反応を認めた．肝・腎機能，血清電解質には異常を認めなかった．便潜血反応は陽性であったが，carcinoembryonic antigenなどの腫瘍マーカーは正常範囲であった（**Table 1**）．

腹部単純写真所見：右上腹部の腫瘤陰影と，異常小腸ガス像を認めた（**Fig. 1**）．

注腸造影検査所見：腫瘤陰影部の横行結腸が蟹爪状

Table 1　Laboratory data on admission

RBC	320×10⁴ /mm³	Na	141 mEq/l
Hb	9.8 g/dl	K	3.6 mEq/l
Hct	30.9 %	Cl	99 mEq/l
WBC	8,900 /mm³	Fe	31 μg/dl
Plt	32.3×10⁴ /mm³	BUN	15 mg/dl
CRP	2.2 mg/dl	Creat	0.5 mg/dl
Bil	0.5 mg/dl	CEA	2.3 ng/ml
ALP	133 IU/l	Elastase 1	194 ng/ml
GOT	14 IU/l	CA19-9	12 U/ml
GPT	7 IU/l	CA12-5	51 U/ml
LDH	303 IU/l	Occult blood	
γ-GTP	11 IU/l	test in feces	(+)
CPK	43 IU/l		
LAP	26 IU/l		
TP	7.9 g/dl		

＜1994年5月11日受理＞別刷請求先：安達　和仁
〒992　米沢市中央6－1－219　三友堂病院外科

Fig. 1 Plain abdominal X-ray shows tumor shadow (arrows) and abnormal small intestinal gas.

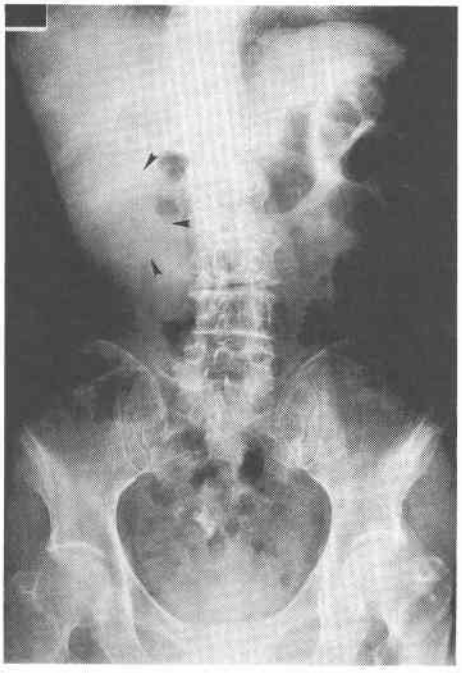

を呈していた．内視鏡で腫瘤を圧迫したところ腫瘤は，盲腸部まで移動した．その後の注腸検査で，腫瘤を盲腸・上行結腸の10×6cmの楕円形の陰影欠損として描出した(**Fig. 2**)．これらの過程から，腫瘤を先進部とする腸重積状態であったと考えられた．

腹部CT所見：大腸の肝彎曲部において，enhanceされるmassを核とし，その周囲がバウムクーヘン状の壁構造を示し，上行結腸が横行結腸に重積していると考えられた(**Fig. 3**)．

大腸内視鏡検査所見：表面凹凸不整で，黄白色の硬い腫瘍であることが判明し，また，非上皮化性腫瘍であると考えられた(**Fig. 4**)．

組織検査ではnecrotic massとの情報しか得られなかったが，enhanceされる腫瘍であること，内視鏡検査所見，5cmをはるかに超える腫瘍であることおよび頻度から平滑筋肉腫を疑った[6)7)]．

手術所見：1992年9月22日右半結腸切除術(R_2)を行った．漿液性の腹水を極少量認めたが，腹膜播種や肝転移は認めなかった．腸重積状態となった腫瘤を肝彎曲部に触知し，surgical trunkに沿って，リンパ節腫脹を認めた．術中迅速組織検査にてリンパ節腫脹は反応性のものであることが判明した．

切除標本所見：腫瘍はBauhin弁近傍の盲腸・上行結腸にあり，6.0×8.5cmの腫瘤型の腫瘍像を呈していた(**Fig. 5**)．割面では黄白色調を呈する境界が明瞭な腫瘍で，不規則に交錯する線維束がみられた(**Fig. 6**)．

病理組織学的所見：ヘマトキシリン・エオジン染色(以下，HE染色)では，被膜を有さず，不規則に交錯する細胞束と，その曲走傾向があり，間質へのリンパ球浸潤もみられた．腫瘍細胞としては，紡錘形で，長

Fig. 2 Barium enema shows invagination (left side, arrows) and tumor shadow of the cecum and ascending colon, measuring 10×6cm, after replacement (right side).

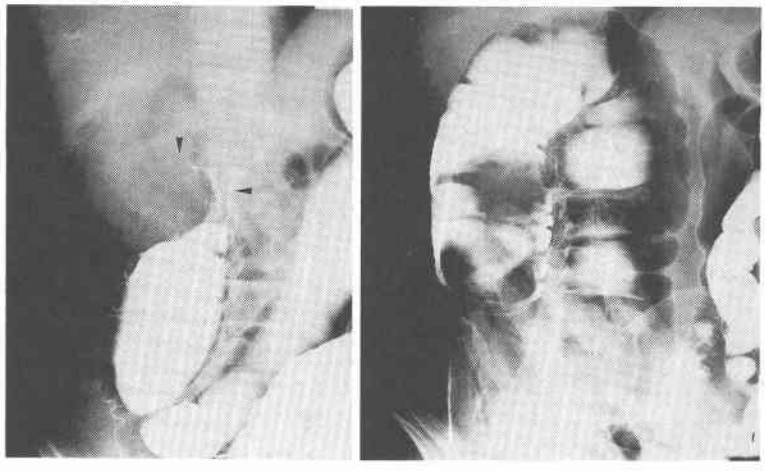

Fig. 3 Abdominal CT shows enhanced mass and Baumkuchen like structure.

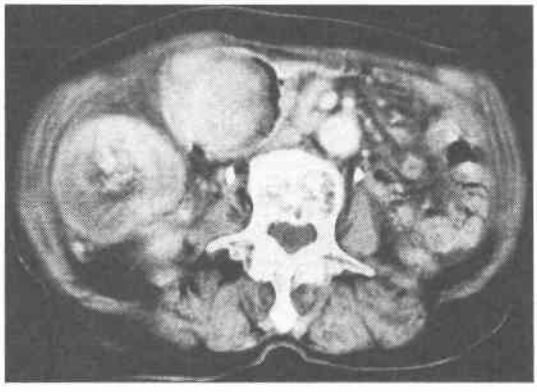

Fig. 4 Endoscopy showing a yellowish white, hard tumor with irregular surface.

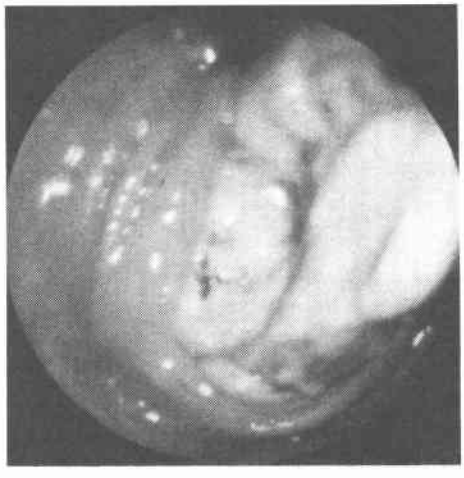

Fig. 5 The resected specimen shows Type 1 tumor, measuring 6.0×8.5cm, at the cecum and ascending colon.

Fig. 6 The cut surface is yellowish white and has clear margin.

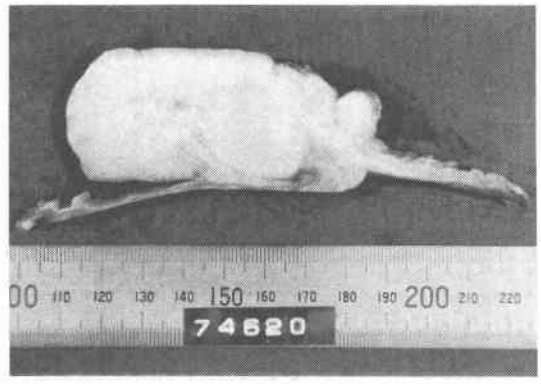

Fig. 7 Microscopic view shows cell bundles crossing irregularly. Spindle shaped tumor cells resemble Schwann's cells and eosinophilic fibroblasts (HE, ×80).



Fig. 8 Schwann's cell like cells are positive for anti-S-100 antibody (S-100, ×200).

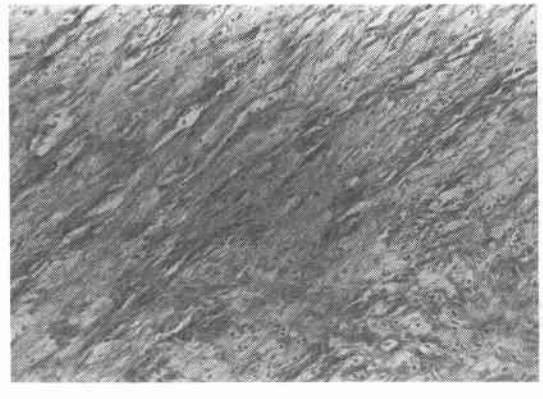

く伸びる胞体を有し，その境界が不明瞭なSchwann細胞様の細胞と，胞体が好酸性を示す線維芽細胞様の細胞がみられた（**Fig. 7**）．これらの細胞にはmitotic changeがほとんど認められなかった．neuroendocrine cellのマーカーとされる抗S-100抗体を用いた免疫染色を行ったところ，Schwann細胞様の細胞は強陽性を示し，神経線維腫の診断を得た（**Fig. 8**）．なお，ミオロビン染色では陰性であった．また，リンパ節転移は認めなかった．

術後経過は良好で10月18日退院となった．術後16か月経過した現在，再発の徴候を認めていない．

考　察

腸重積症を呈したvon Recklinghausen病に随伴しない大腸神経線維腫の1例を経験した．本症例は，管腔内に突出する巨大腫瘍であったため，腸重積を呈したと考えられる．

大腸の非上皮性腫瘍はまれであるが，その中でも，良性の腫瘍としては脂肪腫，平滑筋腫が代表的な腫瘍とされ，神経原性腫瘍は極めてまれな腫瘍である．良性の神経原性腫瘍は，病理組織学的には，神経鞘腫，神経節細胞腫，神経線維腫に分類されている[3)6)]．1979年の第11回大腸癌研究会の集計では，大腸の非上皮性腫瘍376例中神経線維腫は2例のみであり（**Table 2**），その後の症例報告でも，直腸と盲腸の神経線維腫2例，計4例を数えるのみである[2)~5)]．したがって本症例は報告例としては本邦5例目と思われる．また，報告例の中で本症例の腫瘍は最も大きいものである．

Table 2　Non-epithelial tumors of the colon

	Cases		Cases
Lipogenic tumor	43	Fibrogenic tumor	4
Lipoma	42	Fibroma	0
Liposarcoma	1	Desmoid	3
Vascular tumor	21	Fibrosarcoma	1
Hemangioma	10	Lymphoreticular tumor	136
Lymphangioma	11	Benign	6
Neurogenic tumor	15	Malignant	130
Neurofibroma	2	Malignant melanoma	41
Neurofibrosarcoma	9		
Schwannoma	1		
Malignant Schwannoma	3	Other	6
Myogenic tumor	110		
Leiomyoma	47		
Leiomyosarcoma	61		
Rhabdomyoma	0		
Rbabdomyosarcoma	2		
Total	376		
Benign	127		
Malignant	249		

消化管に発生する神経線維腫は粘膜下層から生じるものもあるが，筋層間に存在するAuerbach神経叢から生じることが多いとされている[1)3)6)8)]．本症例の場合も，病理組織像では腫瘍組織と粘膜下層との間に筋層が存在すること，腫瘍組織内に筋層が散在することから，Auerbach神経叢から生じたものと思われる．

病理組織学的には神経線維腫の診断には筋原性腫瘍との鑑別，他の神経原性腫瘍との鑑別が必要になるが，HE染色に加え，抗ミオグロビン抗体，抗S-100抗体などの免疫染色を行うことにより鑑別は可能である．しかしながら，確定診断は切除標本の病理組織学的検索により得られるものの，術前における診断は困難である[4)5)]．末梢神経由来の悪性腫瘍は多発性の神経線維腫症であるvon Recklinghausen病に合併する場合が多く，単発性のものはまれである．竹村らは，臨床的には発見された神経線維腫がvon Recklinghausen病の分症でないことが確認されれば，悪性化の可能性はあるが実際には比較的少ないと考えてよいとしている[5)]．また，Minton D K は神経線維肉腫は，局所再発を来しやすく，またリンパ行性よりも血行性の遠隔転移を起こしやすいため予後不良としている[9)]．したがって，消化管の神経原性腫瘍を疑った場合の手術は，単発性の場合は悪性の可能性が少ないと考えた切除手術でよいが，von Recklinghausen病を伴う場合は悪性の可能性があると考えた手術と経過観察が必要と思われる．

稿を終えるにあたり，病理学的診断に御協力いただきました山形大学医学部第2病理学教室今井　大教授に深謝いたします．

文　献

1) Morson BC, Dawson IMP: Neurofibromas. Gastrointestinal pathology. Blackwell, Oxford, 1979, p193
2) 岡田日向，城　良二：虫垂に発生せるノイリノフィブロームの1例．最新医　2：395—398，1947
3) 井上健一郎，西山高志，澤　隆文ほか：内視鏡的に切除しえた盲腸部神経線維腫の1例．Gastroenterol Endosc 34：130—135，1992
4) 天野康雄，片山信仁，横瀬紀夫ほか：直腸神経線維腫の1例．臨放線　36：615—618，1991

5) 竹村　浩，諏訪　寛，大木繁男ほか：大腸神経線維腫について．日本大腸肛門病会誌　30：515—519，1977
6) 屋代庫人，長廻　紘：大腸良性腫瘍．井村裕夫，尾形悦郎，高久史麿ほか編．消化管疾患7大腸癌．最新内科学大系．46巻．中山書店，東京，1992，p193—213
7) 藤田昌英，坂本康夫：大腸肉腫，カルチノイド腫瘍．井村裕夫，尾形悦郎，高久史麿ほか編．消化管疾患7大腸癌．最新内科学大系．46巻．中山書店，東京，1992，p215-226
8) Fenoglio-Preiser CM, Lantz PE, Listrom MB et al: Neurofibromas. Gastrointestinal pathology an atlas and text, Raven Press, New York, 1989, p555—558
9) Minton DK: Plexiform neurofibroma in von Recklinghausen's disease: A case report. J Foot Surg 19：139—141，1980

Invaginating Neurofibroma of the Colon

Kazuhito Adachi, Shum Kudo, Hiroyuki Mori, Yoshimi Horiuchi,
Jinichi Kameyama* and Masaru Tsukamoto*
Department of Surgery, Sanyudo Hospital
*First Department of Surgery, Yamagata University School of Medicine

We report an extremely rare case of invaginating neurofibroma of the colon that was not associated with von Recklinghausen's disease. The patient was an 80-year-old woman whose complaints were melena and intermittent abdominal pain. Barium enema study, endoscopic examination and CT scan showed that an intraluminal tumor of the ascending colon measuring over 5 cm invaginated the transverse colon, and indicated that the tumor was non-epithelial. Right hemi-colectomy was done. The postoperative histological findings showed that the tumor was a neurofibroma. Neurofibroma must be differentiated from other non-epithelial tumors. This histological classification can be achieved by hematoxillin-eosin staining and immunohistochemical study with anti-myoglobin antibody, anti-S-100 antibody and so on. This patient is the fifth such case reported in Japan.

Reprint requests: Kazuhito Adachi　Department of Surgery, Sanyudo Hospital
6-1-219 Chuo, Yonezawa-shi, 992 JAPAN