日消外会誌　27（10）：2220～2224，1994年

大腸癌転移性肝腫瘍症例における肝動脈および門脈内投与薬剤の肝内および全身的分布の検討

岡山大学第1外科
岩垣　博巳　　日伝　晶夫　　浜崎　啓介
田中　紀章　　折田　薫三

切除不能の大腸癌肝転移症例に対し，局所化学療法を行う目的で肝動脈ならびに門脈にカニュレーションを行い，それに接続したリザーバーから^{99m}Tc labeled macroaggregated albumin（以下，^{99m}Tc-MMA）を用いた血流シンチグラフィーを施行し，その血流支配について検討した．肝動脈シンチでradioisotope（以下，RI）の腫瘍への高度集積を認めた症例は7例中3例，中等度集積が1例，低度集積が1例，また全くRIの集積を認めなかった症例が2例であった．門脈シンチでは腫瘍への低度RI集積を7例中2例に認めたが，他の5例には全くRI集積を認めず，腫瘍そのものよりも肝実質に中等度RI集積を認める症例が多かった．腸管，肺への肝外集積を肝動脈シンチで2例，門脈シンチで1例それぞれ認め，腫瘍を介してのA-V shuntあるいはP-V shuntが示唆された．リザーバーからの^{99m}Tc-MAAを用いた血流シンチグラフィーは薬剤の肝内および肝外分布の評価に有用であると考えられた．

Key words：^{99m}Tc macroaggregated albumin，metastatic liver tummor，scintigraphy

はじめに

近年，肝悪性腫瘍患者に対して，肝動脈のみならず，門脈にもカニュレーションを施行し，それに接続したリザーバーより抗癌剤を持続的あるいは間欠的に注入する療法が施行されるようになってきている．経動脈投与（以下，動注と略記）および経門脈投与（以下，門注と略記）による化学療法の目的は，局所に高濃度の薬剤を到達させ，抗腫瘍効果の増強と副作用の減少を図ることにある．したがって，肝内の薬剤分布状況を正確に把握することは極めて重要であるにもかかわらず[1)2)]，その薬剤の肝内および肝外分布に対する評価は十分になされているとは言い難いのが現況である．そこで，今回我々は肝動脈および門脈注入療法を施行している大腸悪性腫瘍の肝転移症例に対して，^{99m}Tc-MAA（macroaggregated albumin）を用いたリザーバーからの血流シンチグラフィーを施行し，大腸癌肝転移腫瘍の血流支配について検討するとともに，動注ならびに門注療法の意義について検討したので報告する．

＜1994年6月8日受理＞別刷請求先：岩垣　博巳
〒700　岡山市鹿田町2－5－1　岡山大学医学部第1外科

対象と方法

切除不能の大腸癌肝転移症例9例を対象とした．肝動脈，門脈の両方にカニュレーションした症例は5例，肝動脈のみが2例，門脈のみが2例である．なお肝動脈注入用カテーテルの先端は固有肝動脈内にあり，また門脈注入用カテーテルの先端は上腸間膜静脈末梢に留置した．Scintigraphy（以下，シンチと略記）の方法は，まず背臥位にて皮下埋え込み肝動脈用リザーバーより，^{99m}Tc-MAA 185MBqを生理食塩水20mlに溶解した溶液を約1分間かけてslow infusionし，その後3分後より，planar像（平面像）およびsingle photon emission computed tomography（SPECT）像（断面像）を撮像した．次に同じ方法で門脈リザーバーからの撮像を施行した．また^{99m}Tc-Sn colloid 186MBqを静注し，肝シンチを撮像した．以上の3種のシンチはいずれの症例もすべて2週間以内に施行した．肝動脈シンチ，門脈シンチそれぞれについて，肝実質，腫瘍部，肝外へのRadioisotope（以下，RIと略記）の集積を3段階（高度，中等度，低度）に分類して評価した．肝動脈シンチにて腫瘍部に著名なRIの集積が認められるものを高度集積，淡くRIの集積が認められるものを低度集積とし，その中間を中等度集積とした．ま

たRIの集積が全くみられない場合は血流支配なしと判定した．

結　果

肝動脈シンチで腫瘍部にRIの高度集積を認めた症例が7例中3例，中等度集積が1例，低度集積が1例，無集積が2例であった．肝実質への集積は7例中4例が中等度集積，2例が低度集積，無集積が1例であった（**Table 1**）．またカテーテルの逸脱がないにもかかわらず，腸管へのRIの肝外集積を7例中2例に認めた（**Fig. 1a**）．これに対し，門脈シンチは腫瘍部にRIの高度集積を認めた症例はなく，7例中2例にRIの低度集積と思われる症例を認めたのみであった．門脈シンチによる肝実質への集積は7例中6例に中等度認められた（**Table 1**）．また肺への肝外集積が1例認められた（**Fig. 1b**）．

症例1は腹膜播種（P3）があったため肝切除しえなかった症例であるが，CT-SCANで左葉外側区に転移巣を認めた（**Fig. 2a**）．肝動脈シンチ第1斜位像では，カテーテル先端が固有肝動脈内にあるにもかかわらず，左葉外側区はdefectになっている（**Fig. 2b**）．し

Table 1 The radioisotope uptake in hepatic parenchyma, tumor and extrahepatic lesions by ^{99m}Tc-MAA hepatic artery and portal vein scintigraphy.

	Hepatic artery scintigraphy			Portal vein scintigraphy		
	Parenchyma	Tumor	Extrahepatic	Parenchyma	Tumor	Extrahepatic
Case 1 34 F	Middle RI.			Middle RI.	Low RI.	
2 74 F	Middle RI.	High RI.		Middle RI.		
3 66 M	Middle RI.	High RI.		Middle RI.		
4 70 F			High RI.	Middle RI.		
5 65 M	Low RI.	Middle RI.		Middle RI.	Low RI.	
6 25 M	Low RI.	Low RI.	High RI.	Non RI	Non RI	Non RI
7 62 M	Middle RI.	High RI.		Non RI	Non RI	Non RI
8 26 M	Non RI	Non RI	Non RI	Middle RI.		
9 65 F	Non RI	Non RI	Non RI			High RI.

High RI.　Middle RI.　Low RI.　Non RI

Fig. 1 The extrahepatic radioisotope uptake by ^{99m} Tc-MAA perfusion study (a) : Hepatic artery scintigraphy. Abnormal uptake in small intestine suggested tumor arteriovenous shunting. (b) : Portal vein scintigraphy. Abnormal uptake in both lungs suggested tumor portovenous shunting.

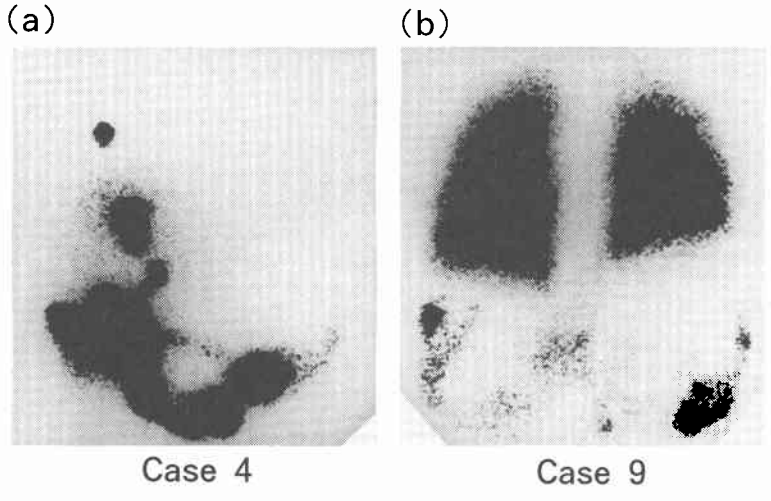

Fig. 2 Metastatic liver tumors from colon cancer (a) : CT-SCAN showed two low density area in lateral segment (arrows). (b) : ^{99m}Tc-MAA hepatic artery flow showed defect in lateral segment. (c) : ^{99m} Tc-MAA portal vein flow showed fine radioactivity in lateral segment. (d) : ^{99m}Tc-Sn colloid scintigram showed corresponding radioactivity to ^{99m}Tc-MAA portal vein flow.

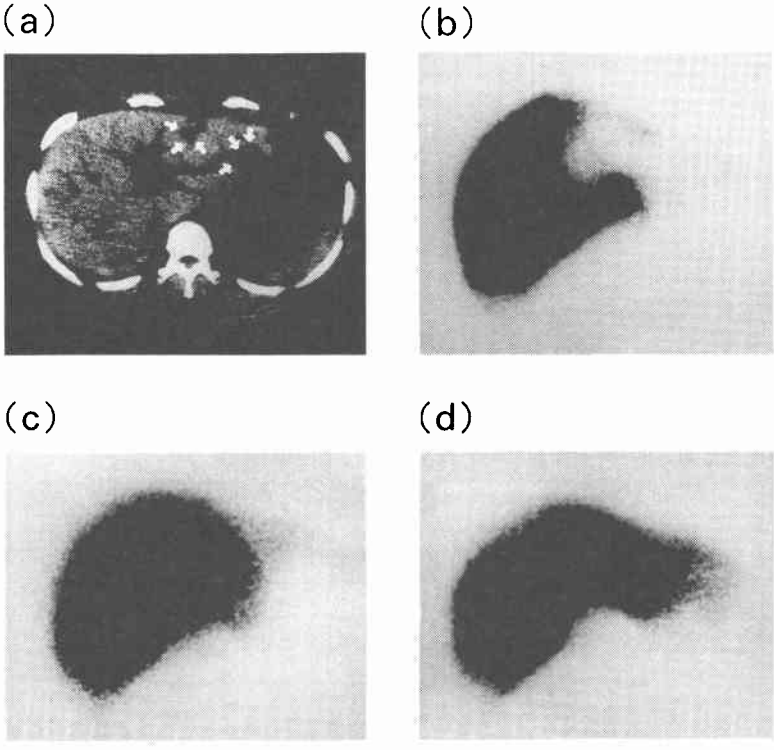

Case 1

Fig. 3 ^{99m}Tc-MAA hepatic artery perfusion study in Case 1 (a) : Cold area in lateral segment just after the operation. (b) : Increased radioactivity in lateral segment 6months after the operation. (d) : Further increased radioactivity in tumor areas and corresponding decreased radioactivity in normal parenchyma one year after the operation.

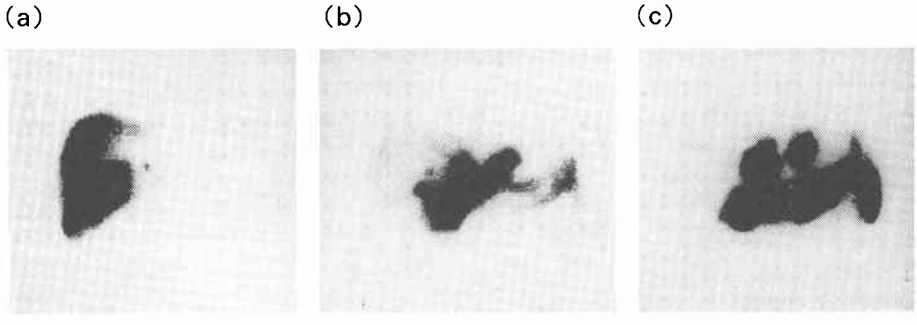

Case 1

かし門脈シンチ（**Fig. 2c**），肝シンチ（**Fig. 2d**）では同部にRIの低度集積を認め，腫瘍が門脈から血流を受けている可能性が示唆された．本症例はカニュレーション直後(**Fig. 3a**)，半年後(**Fig. 3b**)，1年後(**Fig. 3c**）と肝動脈シンチを施行した．カニュレーション直後には腫瘍部へのRIの集積は認められなかったにもかかわらず，半年後には左葉外側区腫瘍部に一致したRIの高度集積を認め，1年後には腫瘍部へのRIの集積はさらに増加した．この間，カテーテルは固有肝動脈内にあり移動していないことは確認した．このことは腫瘍部へのRIの集積が増大するに従い肝実質部へのRIの集積が低下したことを示し，腫瘍の増大に伴って腫瘍と肝実質への血流分布が変化していくことが示唆された．

考　察

動注化学療法における薬剤分布状況を正確に把握するためには，通常のangiographyでは不十分である．その理由は，angiographyではslow infusion chemotherapyによる薬剤分布を正確に反映できず，またA-V shuntの評価も困難であるからである[3]．

主として肺血流シンチグラフィーに用いられる^{99m}Tc-MAAは直径10～90μmのアルブミン粒子で，毛細血管に捕捉されて微小塞栓を形成するが，その集積像は数時間維持され，静止像として描出可能である[4]．また^{99m}Tc-MAAは生理食塩水に溶解可能であり，留置カテーテルを介して注入する場合でも抵抗が少なく，薬剤とほぼ同じ注入圧，注入速度を得ることができる．このため，^{99m}Tc-MAAによるperfusion scintigraphyが，動注化学療法における肝内の薬剤分布の評価に用いられるようになってきつつある[5)~10)]．

Bledinら[5)6)]は動注化学療法における肝動脈シンチグラフィーの有用な点として，肝外集積，すなわちA-V shuntの確認ができることをあげている．今回の我々の動脈シンチでも7例中2例にA-V shuntによる腸管，肺への肝外集積を認めた．このような肝外集積症例は，腫瘍部への薬剤到達性を高め，副作用を減ずるという局所化学療法の目的をかなえず，反って副作用を増加させている結果となっていることは，臨床医として十分考慮すべきことである．

A-V shuntに関しては，Ziessmanら[1)]は肺に集積したRIカウントを肺および肝に集積したRIカウントで除したpercent shunt index（PSI）を算出し，定量的評価を試みている．また，Bledinら[5)]は39例中16例に肺集積を認め，経過観察しえた10例中4例では，腫瘍の縮小に伴って肺集積率が減少したと報告している．

今日，門脈注入化学療法についての意義が検討されつつある．赤在[11)]はラット大腸癌肝転移モデルを作成し，制癌剤の門脈内投与は静脈内投与に比べ，副作用が少なく，しかも微小転移の発育を強く抑制することを報告している．微小転移巣のみならず，今回われわれが対象として検討した肉眼的肝転移巣に対しても，門脈注入化学療法が臨床的に有効かどうかは関心のあるところである．

大腸癌肝転移巣の栄養血管に関しては，これまでにもいくつかの報告がある．肝再発は経門脈的に成立することから，微小転移の段階での腫瘍への栄養供給は，門脈優位の可能性が高い．Linら[10)]は腫瘍が微小のときは門脈血の供給が優位で，腫瘍の増大に伴い門脈枝が圧迫され，代わって動脈血の供給が増加すると述べている．Breedisら[12)]は直径0.5～1.0mmの肝転移巣では，動脈支配が80%，門脈支配が20%であると報告している．Kanら[13)]の検討によると，肝動脈と門脈の間の正常の交通は，peribiliary plexusを介する交通，終末枝の吻合，vasa vasorumを介する交通，そして直接吻合の4通りある．腫瘍が発育してくるとこれらの交通枝を介して，動脈血が一度門脈に入ってから腫瘍に流入するという．

今回の肉眼的肝転移に対する門脈シンチの検討では7例中2例（Case 1，5）に腫瘍部へのRIの低度集積を認め，腫瘍が門脈から血流を受けている可能性が示唆された．このような症例では，肉眼的肝転移ではあっても門脈を介した化学療法の有効性が示唆される．しかし門脈からのRI集積はいずれの症例においても腫瘍部に比べ肝実質で高い傾向にあり，このことは門脈による抗癌剤投与は抗腫瘍効果をかなえず，かえって副作用を増大する可能性が高いことを示唆する．またCase 9はP-V shuntによって，肝実質，腫瘍部いずれにもRI集積を認めず，肺にのみ集積した症例である．これらのことから，肉眼的肝転移巣に対する経門脈的局所化学療法の適応となる症例は少ないと考えられる．

肝転移腫瘍に対する局所化学療法の目的は，動注にせよ，門注化学療法にせよ，肝腫瘍部に高濃度の薬剤を到達させ，抗腫瘍効果の増強と副作用の減少を図ることにある．しかし今回の検討により，A-V shunt，P-V shuntによって肝外集積を示す症例が少なからずあること，また肝実質部のRI集積が無視しえないことが明らかにされた．すなわち肝動脈および門脈から投与

された薬剤が肝内および体内のどの部位にどの程度集積するかは症例により異なり，また同一症例においても時間的経過により異なる．したがって局所化学療法の本来の目的をかなえるためには，^{99m}Tc-MAA を用いた動脈シンチを継時的に施行し，腫瘍径の変化に伴う肝外ならびに腫瘍部集積の継時的変化を把握する必要がある．

文　献

1) Ziessman HA, Thrall JH, Yang PJ et al: Hepatic arterial perfusin scintigraphy with Tc-99m-MAA. Radiology 152：167—172, 1984
2) 荒井保明：薬剤分布の把握とリザーバーを用いた画像評価．リザーバー研究会編．リザーバーによる動注化学療法の主義と実際．蟹書房，東京，1990, p103-112
3) Kaplan WD, D'Orsi CJ, Ensminge WD et al: Intraarterial radionuclide infusion: A new technique to assess chemotherapy perfusion patterns. Cancer Treat Res 62：699—703, 1978
4) Kaneko M, Sasaki T, Kido C: Positive scintigraphy of tumor means of intraarterial injections of radioiodinated macroaggregated albumin (MAA). AJR 102：81—87, 1968
5) Bledin AG, Kim EE, Haynie TP: Technetium Tc 99m-macroaggregated albumin angiography andj perfusion. JAMA 250：941—943, 1983
6) Bledin AG, Kim EE, Haynie TP: Technetium Tc 99m-macroaggregated albumin angiography and perfusion. JAMA 250：941—943, 1983
7) Yang PJ, Thrall LH, Ensmingr WD et al: Perfusin scintigraphy (Tc-99m MAA) during surgery for placement of chemotherapy catheter in hepatic artery: concise communication. J Nucl Med 23：1066—1069, 1982
8) Kaplan WD, Ensminger WD, Come SE et al: Radionuclide angiography to predict aptient response to hepatic artery chemotherapy. Cancer Treat Res 64：1217—1222, 1980
9) Ridge JA, Bading JR, Gelbard AS et al: Perfusion of colorectal hepatic metastases. Cancer 59：1547—1553, 1987
10) Lin B, Lunderquist A, Hagerstrand L et al: Postmortem examiantion of the blood jsupply and vascular pattern of small liver metastases in man. Surgery 96：517—526, 1984
11) 赤在義浩：ラットにおける DMH 誘発大腸癌株細胞(RCN-9)用いた肝転移モデル作成と実験化学療法—抗癌剤門脈内投与の効果に就いて—．岡山医会誌 105：323—330, 1993
12) Breedis C, Young G: The blood supply of neoplasms in the liver. Am J Pathol 130：969—977, 1954
13) Kan Z, Ivancev K, Lunderquist A et al: In vivo microscopy of hepatic tumors in animal models: A dynamic investigation of blood supply to hepatic metastases. Cardiovasc Radiol 187：621—626, 1993

Hepatic Arterial and Portal Vein Flow Distribution with Metastatic Liver Tumors —Significance in Infusion Chemotherapy—

Hiromi Iwagaki, Akio Hizuta, Keisuke Hamazaki
Noriaki Tanaka and Kunzo Orita
The First Department of Surgery, Okayama University School of Medicine

^{99m}Tc-labeled macroggregated albumin (^{99m}Tc-MAA) perfusion studies via the hepatic artery and portal vein were carried out in nine patients with histologically proven primary colorectal cancer and metastatic hepatic tumors. Four different radioactive perfusion patterns of hepatic parenchyma, tumor and extrahepatic organs were assessed: high, middle, low and non-radioactiviyt. Hepatic arterial scintigraphy revealed high radioactivity of tumor in 3 of 7 cases, middle and low radioactivity in one case each, and non-radioactivity of tumor perfusion in one case. Portal scintigraphy showed 2 cases of middle radioactivity of tumor, but the remaining 5 cases had non-radioactivity in the hepatic parenchyma compared with the tumor itself. Tumor arteriovenous shunting was demonstrated in 28.6% (2/7) showing localization of radiotracer activity in the lung and intestine, and tumor portovenous shunting was demonstrated, in 14.3% (1/7) by the radioactivity in the lung. The use of ^{99m}Tc-MAA infusion studies offers excellent evaluation of tumor perfusions in the intraarterial and intraportal chemotherapy.

Reprint requests: Hiromi Iwagaki　The First Department of Surgery, Okayama University School of Medicine
2-5-2-1 Shikatacho, Okayamashi, 700 JAPAN