日消外会誌　27（10）：2225～2228，1994年

シネ胆管造影法による回転画像の胆管癌浸潤範囲診断への応用

千葉大学第2外科
牧野　治文　菊池　俊之　浅野　武秀　長島　通
天野　穂高　岡住　慎一　吉田　雅博　篠原　靖志
岩崎好太郎　磯野　可一
千葉県がんセンター消化器外科
山　本　宏

以前より我々は肝内胆管の分岐形態を把握するため，ステレオ胆管造影法を行ってきた．しかし，より詳細な肝内胆管の構築を把握することは困難であった．そこで，我々は1990年1月よりPTBDが行われている閉塞性黄疸の22例に，X-P管球を回転させ撮影するシネ胆管造影法を施行した．良好な立体的回転画像が得られ，通常のステレオ胆管造影法に比べより多くの症例で胆管の立体構築が把握できた．シネ胆管造影法は胆管の立体構築や胆管癌の浸潤範囲の同定に有用と考えられた．

Key words: cholangiography, cine cholangiography, stereo cholangiography, rotating cholangiogram, cholangiocarcinoma

はじめに

教室では肝門部胆管癌の肝側浸潤を診断するため，ステレオ胆管造影法を用いてきたが，胆管の重なりがあり，癌の浸潤範囲同定に十分とはいえなかった．今回我々は，シネ胆管造影法（以下，本法と略記）を用いて180°の視野による胆管像の撮影を行い，胆管の立体構築や正確な分岐部の同定を試みた．

対　象

1990年1月より1992年12月までに，閉塞性黄疸のため，胆管ドレナージチューブを挿入した患者のうち，シネ胆管造影を行った肝門部胆管癌3例，肝内胆管癌4例，胆嚢癌2例，胃癌肝門部再発1例，膵頭部癌7例，十二指腸乳頭部癌4例，慢性膵炎1例の計22例を検討対象とした．なお，全例にステレオ胆管造影を併施した．

装置と方法

装置は東芝シネレントゲンと撮影装置のTOSHIBA 205KOXとTOSHIBA SASUA-2Sを組み合わせ用いた．撮影方法は胆管の末梢まで造影剤が注入されるように十分体位変換を行いながら，胆管ドレナージチューブより60%ウログラフィンを20～40ml注入後正面より胆管をステレオ撮影し，次に管球を頭側20～30°仰ぎ頭前斜位にて同様にステレオ撮影した．シネ撮影は，まず管球を矢状方向の仰角0°(Vertical)にし，右側面0°より左側面180°まで回転させ，シネフィルムにて30フレーム/秒，6°/秒で連続的回転画像を撮像した．次に仰角20～30°にて，同様に本法の頭前斜位（Tilting）の撮像を行った（**Fig. 1**）．

胆管の立体構築の読影は連続的回転画像にて行い，浸潤範囲の診断および分岐部の観察には連続的回転画像での観察と同時に至適角度でフィルムにコピーし読影を行った．

結　果

本法の撮影時間は1シリーズ30秒で，頭前斜位撮影と併せて実質的撮影時間は1分間であった．連続的動画像で撮影するため，呼吸の停止を必要とせず，比較的状態の不良な症例でも良好な胆管像が得られた．また，180°にわたる視野による胆管の立体構築を容易に得ることができ，各分岐部をそれぞれの至適角度で観察することが可能で，分岐部の状態を正確に把握することができた（**Fig. 2**）．一方，ステレオ胆管造影では頭前斜位を加えても胆管枝の重なりのため正確な胆管分岐部の観察が困難なことが多かった．胆管の重なりのない正確な分岐部の描出率を厳しい判断基準に従い，肝門部に病変のない12例においてステレオ胆管造影法と本法で比較した．ステレオ胆管造影正面像において左右分岐部は12例中3例25%，頭前斜位像では2

<1994年6月8日受理>別刷請求先：牧野　治文
〒260　千葉市中央区亥鼻1－8－1　千葉大学医学部第2外科

Fig. 1　Method of stereo cholangiography and cine cholangiography

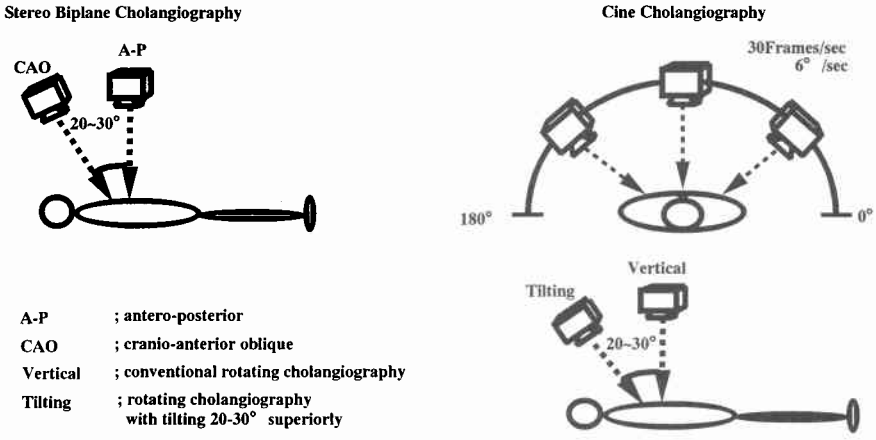

Fig. 2　Selection of 4 frames from cine cholangiography
A ; Cine cholangiogram (CC) rorated 90° from right side. B ; CC rotated 25° from right side shows bifurcation of caudate branch. C ; CC rotated 30° from right side shows bifurcation of right and left branches. D ; CC roated 80° from right side shows bifurcation of anterior and posterior branches.

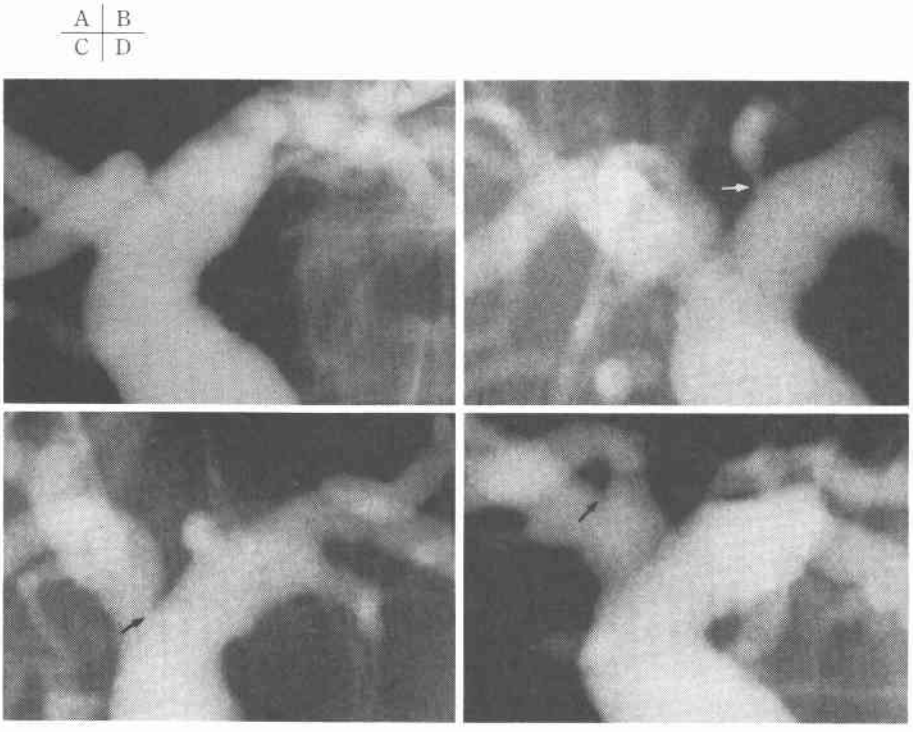

例17%のみに確認できたのに対し，本法では仰角0°で11例92%，仰角20°～30°の頭前斜位で9例75%と高い描出率を得た．前後分岐部では，ステレオ胆管造影法正面像および，その頭前斜位で0%と17%，本法仰角0°および，その頭前斜位では50%と83%，尾状葉分岐部では，ステレオ腸管造影法では0%と8%，本法では67%と92%と，すべての分岐部で，本法による描出率が高かった．また，頭前斜位は前後分岐部および尾

Table 1 Comparison of detectability of Sterero cholangiography and Cine cholangiography

12 cases of hilar lesion detected

		R-L bifurcation	A-P bifurcation	Caudate bifurcation
Sterero cholangiography	A-P	25 % (3)	0 (0)	0 (0)
	CAO	17 (2)	17 (2)	8 (1)
Cine cholangiography	Vertical	92 (11)	50 (6)	67 (8)
	Tilting	75 (9)	83 (10)	92 (11)

Fig. 3 Comparison of stereo cholangiogram and cine cholangiogram
A ; Stereo cholangiogram in a patient with cholangiocarcinoma shows narrowing of the common hepatic duct and encasement of the left and right hepatic ducts. B ; Cine cholangiogram suggests that carcinoma infiltrates into the posterior biliary branch.

A
B

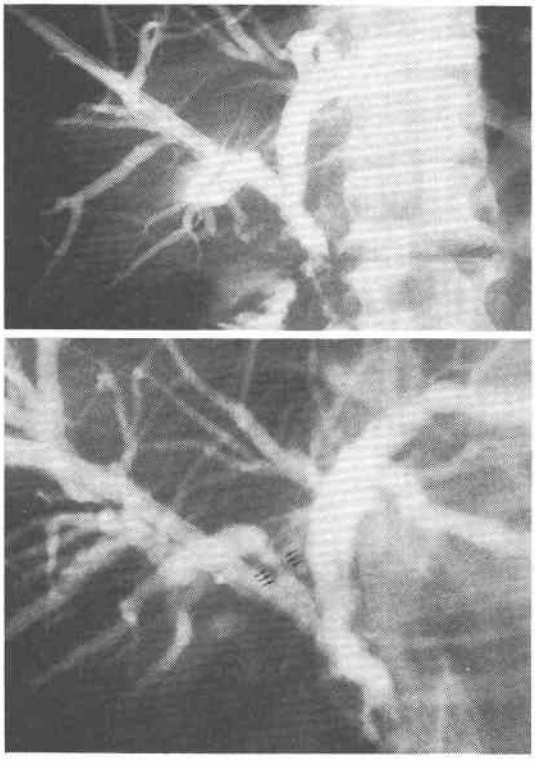

状葉分岐部において有効であった（**Table 1**）.

本法の有効であった症例を呈示する（**Fig. 3**）. 通常のステレオ胆管造影で後区域枝は前区域枝の胆管像と重なり浸潤範囲の診断は不可能である. しかし, 本法75°仰角20°では前後枝胆管の重なりのない胆管像が得られ, 後区域胆管への癌の浸潤を明確に描出でき正確な浸潤範囲の診断が行えた.

考　察

胆管癌の多くは胆管壁に沿って浸潤発育するため, 切除断端の癌遺残による再発が多い[1)~5)]. しかし, 術中にその浸潤範囲を把握することは非常に困難であるため, 術前に, 胆管の分岐形態, 癌の占居部位, 胆管に沿った浸潤範囲を正確に把握することが手術をするうえで重要である[6)]. 正確な胆管構築を把握するには, 通常の胆管造影では不十分なことが多く, 以前より我々はステレオ胆管造影法[7)]に頭前斜位[8)]を追加し検討してきた. ステレオ胆管造影法は立体視が可能であり胆管枝の同定に非常に有用であった. しかし, 残肝機能を考えた合理的な肝切除術を行うためには, 肝内胆管の分岐形態および胆管に沿う癌の浸潤範囲をより詳細に把握することが必要となってきた. 最近, 胆道造影CTの3次元構築が可能になり3D-CT Cholangiography[9)]（以下, 3D-CT と略記）が試みられてきた. 3D-CT の利点は任意の視点より胆管枝の立体的観察が可能で肝内胆管の分岐形態の把握に有用であるが, 断層画像再構築や補間処理および平滑化処理による画像分解能の低下から浸潤範囲の診断には適さない. 微細な胆管像の変化による浸潤範囲診断には本法やステレオ胆管造影などの主体撮影検査による観察が必要である. しかし, ステレオ胆管造影法では, ほとんどの症例で胆管分岐部根部で胆管像の重複を認め, 重なりのない胆管像を得られず分岐部での癌浸潤の評価は困難であった. 本法は180°の視野による胆管像が簡便に得られ, 分岐部の正面視が可能であり, しかも主体撮影検査のため正確な癌の浸潤範囲診断が可能と考えられた. また全方位からの胆管像の観察が可能で, 通常の胆管造影法では描出されない表層型や表層拡大型の占居部位や浸潤範囲診断の可能性が示唆された.

また, 本法の被爆線量は約100mGy と一般の上部消化管 X 線検査の被爆線量100～200mGy および3D-CT の被爆線量100mGy の同等またはそれ以下であり, 本法は一般検査法として位置づけられると考えられた.

以上, 本法は簡便に持続的回転画像を短時間に得られ, 胆管癌の正確な浸潤範囲の同定に有用と考えられ

た．

稿を終えるにあたり，本研究に多大なる御協力をいただきました千葉大学医学部放射線部渡辺和洋氏に深謝の意を表します．

文　献

1) 竜　崇正，植松貞夫，渡辺義二ほか：上部胆管癌のX線学的所見からみた外科的治療方針．日外会誌 81：782—790，1980
2) 原田　昇，角田　司，篠崎卓雄ほか：上部胆管癌の外科．臨外　36：1405—1412，1981
3) 竜　崇正，植松貞夫，渡辺義二ほか：上部胆管癌の再発形式の検討．日癌治療会誌　15 819—827，1980
4) El-Domeiri AA, Brasfield RD, O'Quinn JL: Carcinoma of the extrahepatic bile ducts. Ann Surg 169：525—532，1969
5) Tuzuki T, Ogata Y, Iida S et al: Carcinoma of bifurcation of the hepatic ducts. Arch Surg 118：1147—1151，1983
6) 中沢三郎，内藤晴夫，市川正章ほか：粘膜面における胆管癌の広がりについて．日消病会誌　75：1370—1376，1988
7) 古沢悌二，久次武晴，西村正也：立体胆管造影法．診断と治療　6：1080—1084，1971
8) 神谷順一，二村雄次，早川直也ほか：尾状葉胆管造影法のための頭前斜位の有用性について．胆管 2：63—67，1988
9) 篠原靖志，竜　崇正，山本　宏ほか：3D-CT Cholangiography による肝内胆管枝分岐形態の検討．胆と膵　14：1481—1487，1993

Clinical Aplication of Cine Cholangiography to Identify the Area of Cholangiocarcinoma Invasion

Harufumi Makino, Toshiyuki Kikuchi, Takehide Asano, Tohru Nagashima, Hodaka Amano, Shin-ichi Okazumi, Masahiro Yoshida, Yasushi Shinohara, Kotaro Iwasaki and Kaichi Isono
Second Department of Surgery, Chiba University School of Medicine
Hiroshi Yamamoto
The Division of Gastroenterological Surgery, Chiba Cancer Center Hospital

It is difficult to clearly visualize the anatomy of the intrahepatic biliary duct by ordinary stereo cholangiography, because the duct has a three-dimensional structure. Since January, 1990, cine cholangiography, which is obtained by an rotating X-ray tube (vertical and with tilting) around the patient, has been performed on 22 patients with PTCD. Fine three-dimensional rotating cholangiograms were obtained by cine cholangiography in many cases. Cine cholangiography was of value in clarifying their morphology and identifying the area of cholangiocarcinoma invasion in these patients.

Reprint requests: Harufumi Makino　The Second Department of Surgery, Chiba University School of Medicine
1-8-1 Inohana, Chuou-ku, Chiba-shi, 260 JAPAN