日消外会誌　27（10）：2238～2242，1994年

症例報告

肝転移を伴った食道腺扁平上皮癌の1切除例

関西医科大学第2外科学教室

二階堂泰資　山中　英治　元廣　高之
森　　毅　毛利　　隆　大草　世雄
浜田　吉則　中根　恭司　日置紘士郎

患者は62歳の男性で，5か月前より嚥下時つかえ感および胸痛があり，食道透視にて食道癌を指摘され当科へ入院となった．食道内視鏡所見では上切歯列より37cmのIm領域にI型の腫瘤を認めた．また，CTにて肝転移を認めた．食道亜全摘術および肝右葉切除術を施行した．術後の病理組織検査にて腺表皮癌と診断された．

Key words: esophageal cancer, adenosquamous carcinoma, liver metastasis

はじめに

食道に原発する悪性腫瘍の大部分は扁平上皮癌であり，腺扁平上皮癌の頻度は0.34～0.8%と比較的まれである．また，食道癌肝転移に対し肝切除術を施行した報告も少ない．今回われわれは肝転移を認めた腺表皮癌の1切除例を経験したので若干の文献的考察を加えて報告する．

症　例

患者：62歳，男性

主訴：嚥下時のつかえ感および疼痛

現症：平成4年1月より嚥下時つかえ感および胸痛があり，5月18日，近医にて上部消化管造影を施行，食道の病変を指摘され当科受診，5月23日，内視鏡下生検にて扁平上皮癌の診断を受け，当科入院となった．

既往歴：40歳より高血圧で服薬治療中．52歳より不整脈で内服薬治療中．60歳，左白内障手術．62歳，大腸ポリープを内視鏡的切除．

家族歴：兄が胃癌，弟が肺癌にて死亡．

入院時現症：栄養状態は良好．表在リンパ節は触知せず．腹部平坦軟，肝脾も触知せず．入院時検査所見に特に異常は認めなかった（**Table 1**）．

食道造影検査：ImからEi領域[1]にかけて長径約5cmの腫瘤型陰影欠損を認めた（**Fig. 1**）．

胸腹部CT検査：食道腫瘍による大動脈，気管への浸潤や著明なリンパ節の腫脹はなかった（**Fig. 2**）．また，肝S6，7領域にϕ5cmの孤立性転移を思わせる低吸収域を認めた（**Fig. 3**）．

食道内視鏡検査：上切歯列より37cm～42cmのIm～Eiの部位に腫瘤型境界明瞭な口側に1型，肛門側に2型の連続する混合型腫瘍を認め（**Fig. 4**），腫瘍はルゴール不染であった．

肝動脈造影：肝S6からS7領域に血管圧排像を認めた（**Fig. 5**）．

Table 1　Laboratory data on admission

Hematological examination		Na	142 mEq/l
WBC	5,900 /mm³	K	4.3 mEq/l
RBC	600×104 /mm³	Cl	105 mEq/l
Hb	10.5 g/dl	Ca	4.6 mEq/l
Ht	38.3 %	TP	7.5 g/dl
plt	43.0×104 /mm³	A/G	1.27
Biochemical examination		alb	4.2 g/dl
GOT	23 IU	Tumor marker	
GPT	18 IU	CEA	0.8 ng/ml
Alp	1,191 U/l	AFP	5.0 ng/ml
LAP	261 U/l	Respiratory function test	
T. Bil	1.2 mg/dl	%VC	110.7 %
D. Bil	0.3 mg/dl	$FEV_{1.0}$%	74.4 %
LDH	347 IU	Electrocardiogram	
G-GTP	191 U/l	electric axis	normal
ChE.	2,803 U/l	P PQ QRS ST T	normal
ZTT	5.3 IU	hypercardia	(−)
BUN	13 mg/dl	Hemostatic function	
Cr	0.8 mg/dl	APTT	32.3 sec
		PT	92 %
		Bleeding time: 1'30"	

＜1994年6月8日受理＞別刷請求先：二階堂泰資
〒570　守口市文園町1　関西医科大学第2外科

Fig. 1 Upper gastrointestinal series showing a tumorous lesion, 5cm in diameter, at the middle lower esophagus.

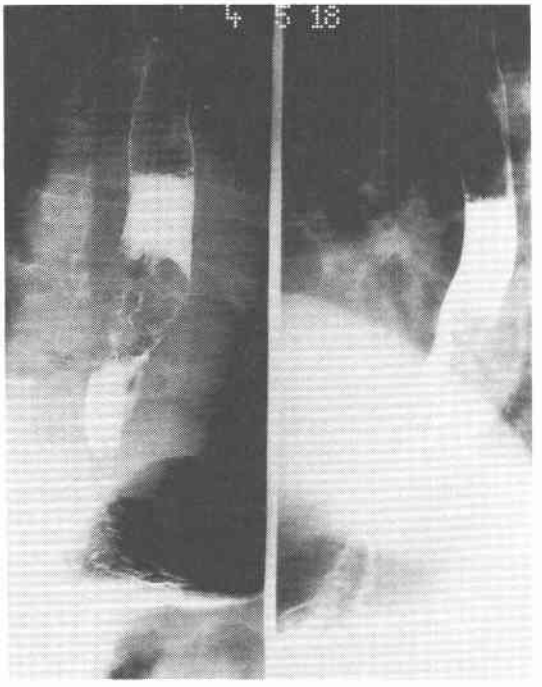

Fig. 2 Chest computed tomography showing no invasion of the tumor to the aorta and trachea, and no enlargement of the regional lymph node.

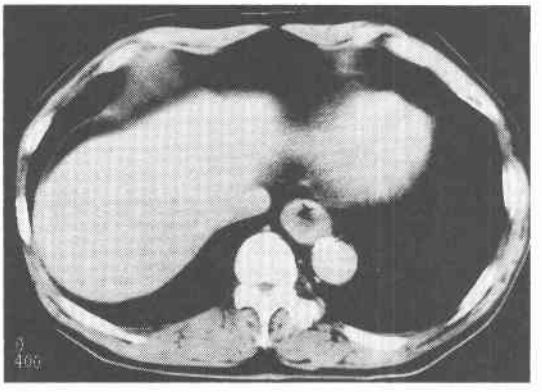

第1回手術：平成4年6月16日　食道亜全摘術後縦隔経路胃管再建術を施行した．

摘出標本：Im～Ei 食道にかけて6.5cm×3.2cm の1型＋2型の腫瘍を認めた（**Fig. 6**）．

病理組織所見：多形，異型に富む核を有した腫瘍細胞が表層近くでは若干の層構造をとって増殖し，一部では角化も認められ，深部では充実性～管腔形成を認め，腺扁平上皮癌（腺癌・扁平上皮癌共存型）の像を呈していた（**Fig. 7**）．mp，n_2（＋），m_1，pl_0，stage IV であった．

Fig. 3 Abdominal computed tomography showing space occupied legion in area S6 and S7 of the liver.

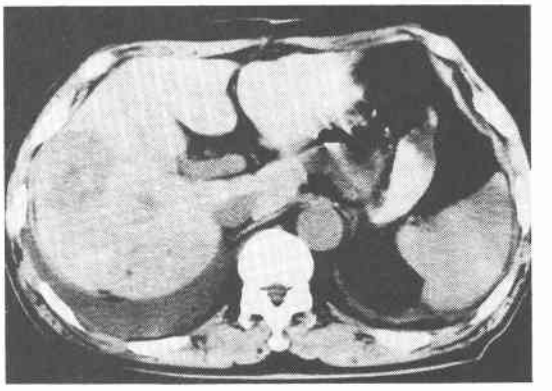

Fig. 4 The esophagoscopic picture showing a superficial elevated tumor with a well-defined margin.

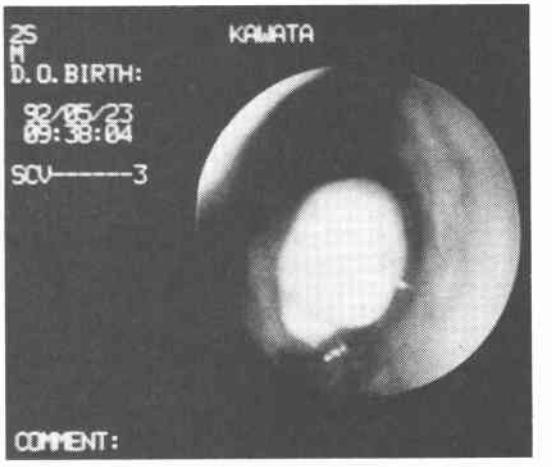

術後経過：重篤な合併症なく，順調に経過した．

第2回手術：平成4年8月2日肝右葉切除術施行

摘出標本：S6，7領域に直径約5cm の単発性の腫瘍を認めた（**Fig. 8**）．

病理組織所見：主病巣と同様の腫瘍細胞が中等度の間質の増加を伴って増殖していた．充実性部と管腔形成部には連続性があり，食道の所見とあわせて食道腺扁平上皮癌の肝転移といえる像を示していた（**Fig.**

Fig. 5 The angiography showing a defect suspecting the liver metastasis

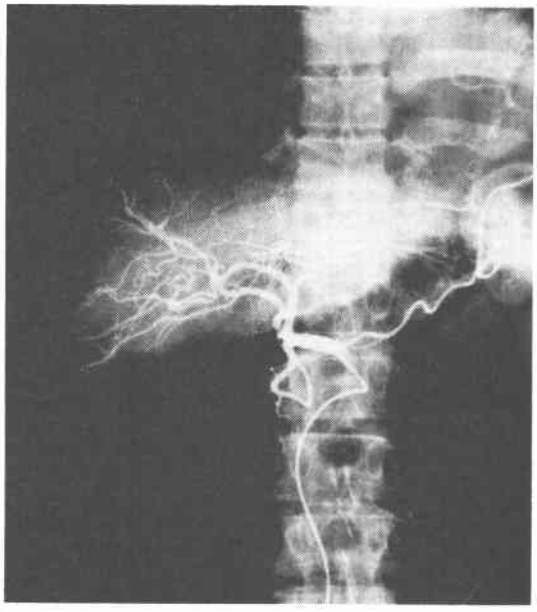

Fig. 6 Macroscopic view of the esophagus showing elevated and partially ulcerative lesion. 6.5×1.3cm in size with well defind marging located in the middle lower esophagus.

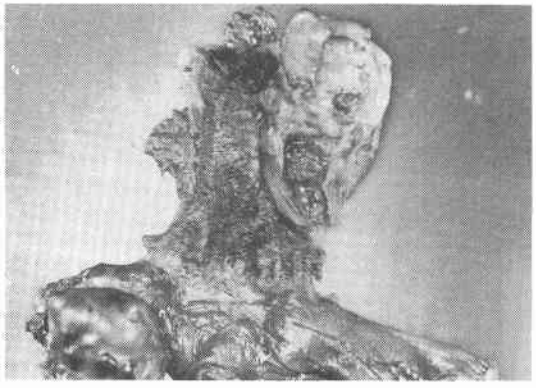

9).

術後経過：重篤な合併症なく順調に経過し，シスプラチン100mg を1回投与後，平成4年9月4日退院となった．以後9月30日まで外来にて術後照射としてリニアック total 30Gy 照射した．平成5年1月現在健在である．

考　察

食道に原発する悪性腫瘍のほとんどは扁平上皮癌で

Fig. 7 Microscopic feature of the esophagus showing adeno squamous cell carcinoma. (×100)

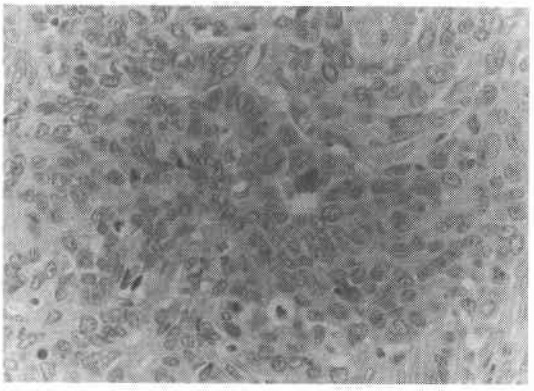

Fig. 8 Macroscopic view of the liver showing tumor, 5cm×5cm in diameter with well defind marging located in the area S6 and S7.



Fig. 9 Microscopic feature of the liver showing adenosquamous carcinoma. (×100)

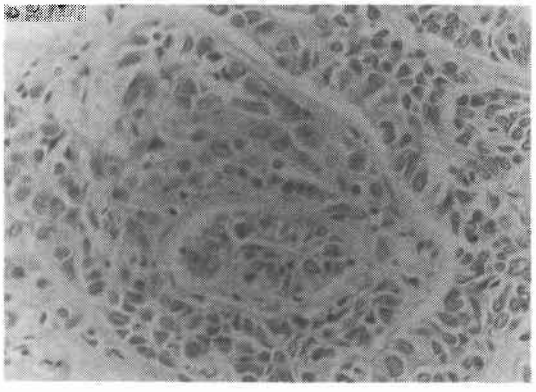

あり，原発性食道腺扁平上皮癌は比較的まれな疾患である[1]．

わが国における食道腺扁平上皮癌の報告例はわれわれの検索によると24例であり，肝転移の報告例はなく，また肝合併切除の報告例もなかった．

原発性食道腺扁平上皮癌の頻度として，第25回食道疾患研究会の統計で0.34%である[2]．

中山ら[3]は原発性食道腺癌の定義として，①輪状軟骨後方より噴門輪に至る食道内に，②食道粘膜または粘液腺より発生し，③その一部または全部に腺腔を形成して内部に粘液を分泌する癌胞巣を有する腫瘍が，④肛門側に健常な扁平上皮を有するか，噴門輪より完全に口側に存在し，⑤その他の臓器に癌性変化が原発していない場合，を挙げている．

自験例では肝にも病巣があるが病理組織所見で肝に原発するものとは考えにくい．

症状，臨床検査所見などは食道扁平上皮癌と大きな相違はないとの報告が多く[4)5)]，自験例でも特徴的なものはなかった．また，上部消化管造影の所見でらせん型，漏斗型が多いという報告がある．術前の生検で確診のつく場合が多いが，術前の生検で扁平上皮癌と診断されていた症例もみられる[2]．自験例では扁平上皮癌と診断されていた．

腺扁平上皮癌の組織学的特徴は，粘液を含む腺腔構造を示す腺癌的要素と，しばしば細胞間橋や層構造を示す扁平上皮癌の要素の両方を含み，衝突癌のごとく互いの境界が明瞭に隣りあって存在する場合と両者が入り交じって存在する場合とがあり，また分化の程度もさまざまである[6)7)]．自験例では両方の成分の境界が不明瞭で前者の組織型と思われる．

食道腺扁平上皮癌の治療は外科的切除が第1選択であり，手術療法以外にも化学療法，放射線療法，免疫療法などの単独もしくは併用療法が考えられるが，われわれの検索したところでは，化学療法が有効であったという報告は少ない．放射線療法はまったく無効であったという報告から，腫瘍の完全消失をみたという報告までさまざまであり，一定の傾向はないようである[2)4)6)8)9)]．

予後はRaphaelら[8]によると一般に不良であり，扁平上皮癌より比較的血行性転移が起きやすいと報告されており，また脈管侵襲やリンパ節転移が多く予後不良とされている[8)10)]．しかし最近では腺扁平上皮癌は早期では隆起型の比率が多く発見が比較的容易なので，早期発見と根治的な手術により比較的予後の向上が認められるとの報告もあった[5]．

われわれの検索によると食道腺扁平上皮癌における肝転移の報告例は無く不明であるが，食道癌肝転移の頻度として横山らは92例中16例（17%）にみられ，またそれら16例のうち11例はEi症例であったという．また部位別の症例数からみた転移頻度でもEi癌切除30例中8例（27%），同非切除例3例中3例（100%）とEi症例に高率に肝転移を認め，胸部中部食道（Im）症例と比較し有意差が認められたという[11]．腺扁平上皮癌に血行性転移が多いことから，肝転移例は食道扁平上皮癌より高いと考えられる．

食道扁平上皮癌において原発巣切除後肝切除まで施行した症例はあまり報告されていないが大動脈にまで浸潤した食道癌の肝転移症例に食道切除に加えて肝切除まで施行して1年以上再発の傾向なく生存している例もあり[12]，切除可能な肝転移であるならば肝切除も併せて行うことで予後の向上を期待できると考えられる．

また，今回自験例では食道切除，肝切除を2期に分けて施行した．これは最近の3領域郭清などの侵襲の大きい食道癌手術の術後肝機能障害などの問題点[13)~16)]や，家族の希望もあり2期的に肝切除を施行したものである．

文　献

1) 食道疾患研究会編：臨床・病理．食道癌取扱い規約．第8版．金原出版，東京，1992
2) 第25回食道疾患研究会：扁平上皮癌以外の食道腫瘍．日消外会誌　12：95—124，1979
3) 中山恒明，柳沢文憲，鈴木恵之助ほか：食道の原発性腺癌．癌の臨　10：8—16，1964
4) 鶴町哲也，黒須康彦，天野定雄ほか：原発性食道腺表皮癌と思われる1例．日大医誌　46：517—522，1987
5) 根津邦基，加藤包一，日月裕司ほか：食道原発腺扁平上皮癌11例の臨床病理学的検討．日消外会誌　24：1—8，1991
6) 力丸茂穂，北川正信：原発性食道腺類表皮癌．癌の臨　18：813—820，1972
7) Staut AP, Lattes R: Tumor of the esophagus. AFIP Atl Tum Path Fas 20, 1957
8) Raphael HA, Ellis FH Jr, Dockerty MB: Primary adenocarcinoma of the esophagus. Ann Surg 164：785—796，1966
9) Smithers DW: Adenocarcinoma of esophagus. Thorax 11：257—267，1956
10) 遠藤光夫，山田明義，井手博子ほか：遠隔成績よりみた食道癌治療上の問題点．日消外会誌　18：

567—570, 1985
11) 横山康弘, 久保良彦, 野坂哲也ほか：食道癌肝転移例の検討. 日消外会誌 23：1785—1789, 1990
12) 伊藤昌彦, 山岡延樹, 松井道宣ほか：肝転移を伴う食道癌の1切除例. 日消外会誌 24：192, 1991
13) 辻中利政, 城戸良弘, 小川嘉誉ほか：食道癌切除後の高ビリルビン血症の検討. 日外会誌 88：939—946, 1987
14) 辻中利政, 城戸良弘, 小川道雄ほか：食道癌術後高ビリルビン血症の成因について. 第2報—拡大リンパ節郭清術の及ぼす影響. 日外会誌 90：1180—1185, 1989
15) 野口隆之, 一万田正彦, 宮川博司ほか：食道癌術後黄疸の成因と Intestinal De-contamination の有用性の検討. 日臨外医会誌 53：1064—1068, 1992
16) 延澤 進, 遠藤光夫：食道癌術後早期における胆汁うっ滞と胆嚢収縮能の検討. 日臨外医会誌 48：574—583, 1987

A Case Report of Esophageal Adenosquamous Carcinoma with Liver Metastasis

Yasuyoshi Nikaido, Hideharu Yamanaka, Takayuki Motohiro, Tsuyoshi Mori, Takashi Mouri, Tokio Okusa, Yoshinori Hamada, Yasushi Nakane and Koshiro Hioki
Second Department of Surgery, Kansai Medical University

The patient was 62-year-old man who visited a local doctor with a chief complaint of dysphagia, and was referred to this hospital for further examination. Upper gastrointestinal series and gastrointestinal endoscopy showed a well-defined tumor of 5 cm in size tumorous type at the middle lower esophagus. Computed tomography and angiography revealed a metastatic liver cancer. Subtotal esophagectomy and right hepatectomy were carried out. The pathological diagnosis of the operative specimen adenosquamous carcinoma.

Reprint requests: Yasuyoshi Nikaido Second Department of Surgery, Kansai Medical University
1 Humizonocho, Moriguchi-city, 570 JAPAN