日消外会誌　27（10）：2243～2247，1994年

術前経皮経肝門脈造影が有用であった左側胆嚢・肝内門脈枝分岐異常を伴った肝嚢胞腺腫の1切除例

大阪市立桃山市民病院外科，大阪市立大学第2外科*

竹村　茂一　　山崎　　修　　李　　光春　　森　　昭文
池田　一雄　　木下　博明*　　広橋　一裕*

肝内門脈枝分岐異常に左側胆嚢を伴った肝嚢胞腺腫の1切除例を報告する．

症例は55歳の男性．右季肋部痛を主訴として来院し，腹部超音波検査とCT像上，肝嚢胞腺腫または腺癌が疑われた．また左側胆嚢と右門脈臍部や右肝円索などの肝内門脈枝走行異常を合併しており，肝区域の同定に難渋した．そこで術前に経皮経肝門脈造影を施行し，肝内門脈分岐形態を把握して安全に手術を施行しえた．

近年，通常の門脈左枝臍部を欠き，右枝臍部形成や右肝円索を呈する肝内門脈枝分岐異常が左側胆嚢症例に合併したとの報告が散見される．自験例のように肝切除が考慮される症例では術前に十分な区域診断を行う必要がある．

Key words: left-sided gallbladder, anomalous branching of the intrahepatic portal vein, biliary cystadenoma of the liver

はじめに

超音波検査をはじめとする各種画像診断法の進歩により，無症状の肝嚢胞性疾患が容易に発見されるようになり，肝嚢胞腺腫や嚢胞腺癌の報告も散見される[1]．一方，胆嚢が肝円索左側に存在するいわゆる左側胆嚢のうち，肝内門脈枝走行異常合併例が本邦では過去7例報告されている[2)~7)]．今回我々は肝内門脈枝走行異常を合併する左側胆嚢症例に発生した肝嚢胞腺腫を切除しえたので，総合画像診断による門脈の分岐形態の解析とともに，若干の文献的考察を加え報告する．

症　例

患者：55歳，男性

主訴：右季肋部痛

家族歴，既往歴：特記すべきことなし．

現病歴：近医で右季肋部痛の精査時，腹部単純X線像で右上腹部の石灰化像と腹部超音波検査で肝内嚢胞性病変を指摘されたため当科を紹介され，精査目的で入院した．

入院時現症：身長173cm，体重76kg，栄養中等，貧血，黄疸なく腹部は平坦，軟で圧痛なく腫瘤を触知しない．胸部その他に異常所見を認めなかった．

入院時検査成績：血液生化学検査および腫瘍マーカーに異常はみられなかった．

腹部超音波検査：肝右葉には4.9×4.8cmのanechoic lesionがあり，壁の一部に乳頭状突起部を認めた．また門脈左枝は臍部を形成せず，右枝に臍部様の盲端があり，肝円索は同部に道続していたが右肋弓下走査による脈管描出が不良で区域診断は困難であった．

腹部CT検査：肝円索は右門脈臍部様盲端に連続し，胆嚢は肝円索の左側に位置していた．肝静脈との位置関係から，嚢胞性病変は前区域に存在し，嚢胞壁と乳頭状突起部にはenhancementがみられた（**Fig. 1**）．

Magnetic resonance imaging（MRI）検査：T1強調画像で右門脈臍部様構造と同部への肝円索の付着がより鮮明に描出されまたその盲端より前上枝と内側枝が分岐していることが明らかになった（**Fig. 2**）．

腹腔動脈造影：右肝動脈前枝は太く，前区域に径6cmの淡いリング状濃染像およびその左壁に約1cm大の造影剤のpoolingを認めた．また胆嚢動脈は不明瞭であり，右肝動脈後枝は左肝動脈分岐前に固有肝動脈より分岐していたが，検査時の読影ではこれを副肝動

<1994年6月8日受理>別刷請求先：竹村　茂一
〒545　大阪市阿部野区旭町1－5－7　大阪市立大学第2外科

Fig. 1 Contrast-enhanced abdominal CT scan reveals a unilocular cystic lesion with rim in the liver and left-sided gallbladder (arrow).

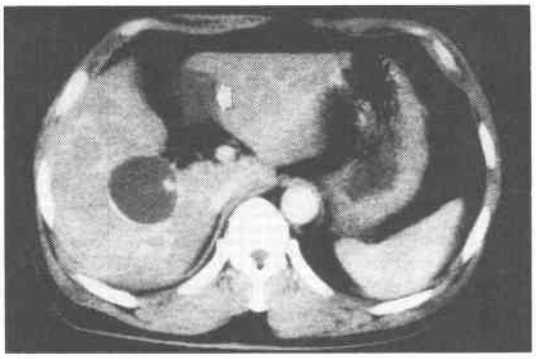

Fig. 2 MRI shows the round ligament (arrow) arising anomalously from the right umbilical portion.

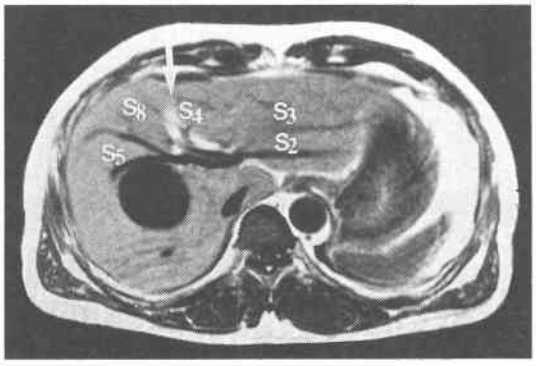

脈または尾状葉動脈，右肝動脈前枝を右肝動脈と判断していた（**Fig. 3**）．

経皮経肝門脈造影：本例では嚢胞切除のみならず肝切除も考慮され，正確な肝内門脈枝の分岐形態を術前に把握するため経皮経肝門脈造影を施行した．右後枝独立分岐型で門脈左枝は臍部を形成していなかった．さらに門脈右前枝は極めて太く前下枝を分岐後臍部様盲端を形成し，同部より放射状に前上区域および内側区域に数本の枝を分岐していた（**Fig. 4**）．

以上より，左側胆嚢に肝内門脈枝走行異常（**Fig. 5**）を合併した肝右葉前下区域の嚢胞腺腫あるいは腺癌と診断し，嚢胞切除または肝右葉前下区域切除を目的に開腹した．

手術所見：肝は表面平滑，辺縁整で胆嚢は肝円索の脂肪組織内に埋没し肝円索の左側に胆嚢窩を有するいわゆる左側胆嚢であった．胆嚢管は総胆管の左側へ合

Fig. 3 Celiac arteriogram (a : early phase b : capillary phase) demonstrates a faint tumor stain (small arrow : cyst wall, large arrow : papillary projection).

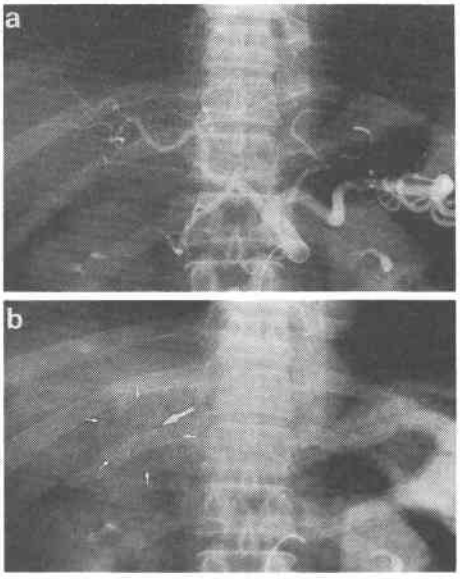

Fig. 4 Percutaneous transhepatic portograms. The right anterior branch was huge, the umbilical portion was absent, and there were a right anterior branch like a normal umbilical portion and an abnormal trunk made of the S2 and the S3 branches.

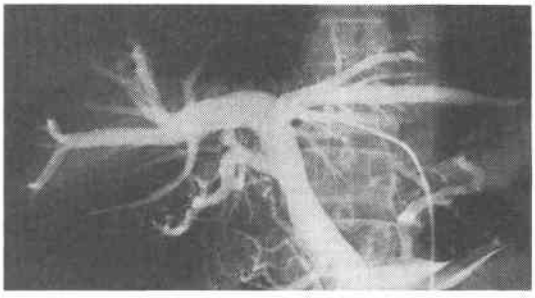

流していた．胆嚢摘出後，術中胆道造影を施行したところ嚢胞内に造影剤の流入がみられたがドレナージ胆管は同定されなかった（**Fig. 6**）．なお膵胆管合流異常も認めなかった．また右肝管後枝は総胆管へ独立して合流していた．肝右葉臓側面の肝実質を切離し嚢胞に達し，嚢胞壁の剝離を試みたところ，周囲への浸潤はなく肝実質との剝離は容易であったため肝切除の必要はなく，ドレナージ胆管を切離した後，嚢胞を摘出し

Fig. 5 Diagram of anomalous branching of intrahepatic portal vein.

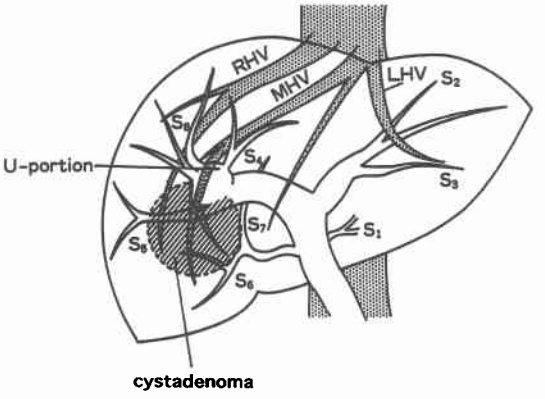

Fig. 6 Operative cholangiogram showed unilocular cystic lesion with the connection with the intrahepatic biliary system.

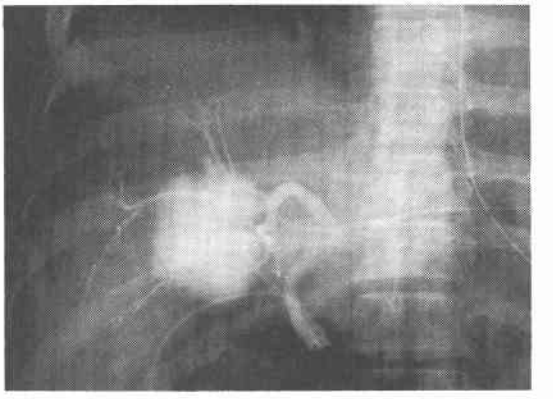

Table 1 Reported cases of anomalous branch of the intrahepatic portal vein associated with left-sided gallbladder

Reference	Age Sex	Reason for examination	Anomalous branch	Detection method (s)
Ozeki (1987)	23M	Acute abdomen	RUP, RTL	US
Ozeki (1989)	66 F	Acute cholecystitis	RUP, RTL	US, Operative portogram
Miki (1989)	36M	Cholecystlithiasis	RUP	US
Moriyama (1990)	61M	Gastric cancer	RUP, RTL, Separative posterior branch	Oparative US, DSP
Moriyama (1990)	77 F	Colon cancer	RUP, RTL	US, DSP
Yamasaki (1991)	53M	Hepatocellular carcinoma	RUP, Portal vein ventral to duodenum	US, DSP
Ikoma (1992)	66 F	Cholangiocellular carcinoma	Mostly unexamined, 3/4 of liver perfused by left branch	US
This report (1993)	55M	Hepatic cyst	RUP, RTL, Separative posterior branch	US, PTP

RUP, Righ umbilical portion ; RTL, Right teres ligament ; US, Ultrasonogram ; DSP, Digital subtraction portogram ; PTP, Percutaneous transhepatic portogram

た．

切除標本：直径5.0cm，胆汁を内容とする単胞性嚢胞で隔壁形成は認めなかったが，内腔に径7mm の隆起性病変が認められた．

病理組織学所見：嚢胞および隆起性病変は好酸性を呈する胆管上皮で覆われ増殖傾向がみられたが，核の異型性や大小不同はなく良性の肝嚢胞腺腫と診断した．

考　察

一般に左側胆嚢とは内臓逆位症を伴わず，胆嚢が肝円索の左側にあり，左葉に胆嚢窩を有するもののみを指し，1886年 Hochstetter[8]の剖検例での報告が最初で，本邦では1970年の山崎ら[9]の報告以来34例がみられるのみである[2)~7)10)]．左側胆嚢の成因として Gross[11]は胆道系の発生にその起源を求め，1つは胎性原基の生ずる4週頃右方に生ずるべき胆嚢原基が何らかの要因で左方へ移動し胆嚢が形成されたか，左右双方に胆嚢が発生し，右方のものが萎縮，消失して左方が残ったと考えた．

また腹部超音波検査による多数例の検討から，通常の門脈左枝臍部を欠き右枝臍部形成と右肝円索を呈する肝内門脈枝走行異常が0.1～0.7%に存在することが明らかになってきた[3)6)12)13)]．そして左側胆嚢の本邦報告34例中10例で門脈系が検索され，そのうち7例と高率に肝内門脈枝分岐異常を合併し，そのほとんどが右門脈臍部形成または右肝円索である[2)~7)14)~16)]（**Table 1**）．右肝円索例では必然的に胆嚢窩と肝円索の位置関係が通常のものとは異なり，従来の左側胆嚢例の中に

はGross[11]のいう胆嚢の位置異常ではなく，肝円索の位置異常とすべき症例がかなり含まれていると考えられる[3]．

さて自験例では肝嚢胞性病変が存在し，当初は肝切除も考慮されたため正確な区域診断が必要であった．CTとMRI像上肝静脈の分岐は正常で，それとの位置関係から肝嚢胞は前区域に存在すると思われた．しかし腹部超音波検査，CTやMRI像で右門脈臍部を把握したものの右後枝の描出が不良であり，腹腔動脈造影上右肝動脈前枝が右肝動脈と判読されたため，右門脈および右肝動脈の前下枝を後枝であると誤認した．このため病変は前区域ではなく後区域に存在するという矛盾が生じ，区域の同定に難渋したのである．そこで経皮経肝門脈造影を施行した結果，肝内門脈枝の全貌が明らかになった．自験例ではCantlie線により肝を左右の両葉に区分する従来の概念は該当せず，左門脈は外側域に，右門脈前枝は臍部を形成し，内側域と前区域に右門脈後枝は後区域に分布していた．左側胆嚢に門脈枝走行異常を伴った肝嚢胞腺腫の報告はなく，本例が本邦1例目と考えられるが，肝切除を要する場合には術前の画像診断で肝内門脈枝の走行および支配領域を検討しておくべきであり，経皮経肝門脈造影[17]は有力な診断方法であると思われた．

文　献

1) 小野田尚佳，西野裕二，池原照幸ほか：CEA, CA19-9, Span-1が異常高値を示した肝嚢胞腺腫の1例．肝臓　32：947—953，1991
2) 尾関　豊，鬼束惇義，林　勝知ほか：肝内門脈分岐異常を伴った左側胆嚢の1例．日外会誌　88：1644—1649，1987
3) 尾関　豊，鬼束惇義，日野晃紹ほか：胆嚢異常及び副肝の合併した肝円索位置異常を伴う肝内門脈分岐異常の1例．肝臓　30：372—378，1989
4) Miki C, Teranishi T, Tonouchi H et al: The right round ligament, a rare anomaly of the liver: Case report and review of the literature. Mie Med J 39：61—65，1989
5) 森山　茂，森　孝郎，梅枝　覚ほか：肝内門脈走行異常を伴った左側胆嚢の2例．日消外会誌　23：2813—2817，1990
6) 山崎　元，宮崎　知，種村　弘ほか：肝内門脈分岐異常（右側門脈臍部）の臨床的意義—自験5例における検討—．Jpn J Med Ultrasonics 18：436—443，1991
7) 生駒　明，田中紘輝，浜田信男ほか：肝内胆管癌手術時に発見された，胆嚢壁副肝を伴った左側胆嚢の1例．日外会誌　93：434—436，1992
8) Hochstetter F: Anomalien der Pfortader und der Nabelvene in Verbindung mit Defect oder Linkslage der Gallenblase. Arch Anat Entwick 3：369—384，1886
9) 山崎岐男，高橋公也：胆嚢左側偏位症．臨放線 15：841—845，1970
10) Kinoshita H, Sakai K, Kubo S et al: Two cases of left-sided gallbladder associated with cholelithiasis: Review of the literature in Japan. Osaka City Med J 34：67—75，1988
11) Gross RE: Congenital anomalous of the gallbladder. A review of one hundred and forty-eight cases, with report of a double gallbladder. Arch Surg 32：131—162，1936
12) 松本広嗣：肝区域枝の新しい考え方—右肝円索の存在と意義—．日超音波医会48回論講集：551—552，1986
13) Kuwayama M, Takeuchi K, Tsuruoka N et al: Ultrasonic evaluation of the different branching patterns of the portal vein in the hepatic hilum. —with special reference to anomalous branching patterns—. Jpn J Med Ultrsonics 16：346—353，1989
14) 飯塚益生，馬来忠道，木村信良ほか：左側胆嚢の2例．日消外会誌　14：1480—1485，1981
15) 栗栖敏嘉，橋口文治，小林輝久補化：門脈の位置異常を伴った左側胆嚢の1例．腹部画像診断　4：350—354，1984
16) Matsusue S, Kashihara S, Koizumi S: Pancreatectomy for carcinoma of the head of the pancreas associated with multiple anomalies including the preduodenal portal vein. Jpn J Surg 14：394—398，1984
17) 木下博明：経皮経肝門脈造影［PTP］その手技と臨床応用．金原出版，東京，1989，p17—37

A Case of Left Sided Gallbladder and Anomalous Branching of the Intrahepatic Portal Vein in which a Biliary Cystadenoma of the Liver was Resected

Shigekazu Takemura, Osamu Yamasaki, Kwan Choon Lee, Akihumi Mori,
Kazuo Ikeda, Hiroaki Kinoshita* and Kazuhiro Hirohashi*
Department of Surgery, Osaka City Momoyama Municipal Hospital
*Second Department of Surgery, Osaka City University Medical School

A 55-year-old man with biliary cystadenoma of the liver with left-sided gallbladder is reported. He was admitted to our hospital because of right hypochondralgia. Ultrasonography revealed an anechoic mass of the liver, left-sided gall bladder, and anomalous branching of the intrahepatic portal vein. Percutaneous transhepatic portography did not show the left umbilical portion, and the right anterior branch looked like an umbilical portion. The round ligament arose anomalously from the right anterior branch. During exploration of the abdomen, this mass was excised with attention to the anomalous branching of the portal vein. The pathological diagnosis was benign biliary cystadenoma of the liver. Anomalous branching of the portal vein with left-side gallbladder has been reported in 10 patients, 7 of whom had other anomalies; 6 patients lacked the left umbilical portion but had a so-called right umbilical portion. In liver surgery for patients with left-sided gallbladder, identification of the cystic duct and the branching of the hepatic duct and the portal vein is important.

Reprint requests: Shigekazu Takemura Second Department of Surgery, Osaka City University Medical School
1-5-7 Asahimachi, Abenoku, Osaka, 545 JAPAN