日消外会誌　27（10）：2248～2252，1994年

高度な陳旧性出血をともなった肝内胆管嚢胞腺腫の1例

高知医科大学第1外科
小林　道也　　荒木京二郎　　小濱　祥均
川崎　博之　　河合　秀二　　緒方　卓郎

症例は51歳の男性で，検診で肝腫瘤を指摘され当科紹介入院となった．入院時現症では頭頸部，胸腹部に異常を認めず，腫瘍マーカーの上昇は認めなかった．腹部超音波検査では肝左葉外側区域にisoechoicな円形の腫瘤を，腹部CT検査では同部に直径が約7.5cmで内部の濃度が均一な造影されない腫瘤を認め，良性嚢胞性病変が考えられた．しかし壁の一部に肥厚を認め，超音波検査上，内部が実質様でもあり，腫瘤を含めて肝左葉外側区域部分切除術を施行した．7.0×6.5×7.0cm大の単房性嚢胞で，内部には淡褐色泥状の液体約140mlと壊死様物質を認めた．組織所見は嚢胞内や壁周囲に高度な出血をともなう嚢胞性病変で被覆上皮は大部分剝脱しているが一部に胆管上皮様の立方状～低円柱状上皮による被覆と低乳頭状増生が認められ肝内胆管嚢胞腺腫と診断した．本邦での本症の報告例は現在まで自験例を含めて24例のみでこれらの検討を加えて報告する．

Key words: cystic lesion of the liver, intrahepatic bile duct cystadenoma, diagnostic imaging

はじめに

肝嚢胞性疾患の多くは寄生虫性あるいは単純性嚢胞で腫瘍性病変によるものは比較的少ない．その中でも肝嚢胞腺腫は特にまれで本邦での報告は23例と少ない[1)~9)]．われわれは高度な陳旧性出血をともない，画像診断上単純性嚢胞との鑑別が困難であった本症の1例を経験したので文献的考察を加えて報告する．

症　例

患者：51歳，男性

主訴：肝腫瘤

既往歴：19歳時に肺結核

家族歴：特記すべきことなし．

現病歴：特に症状はなかったが，検診にて肝内の腫瘤を指摘され精査を勧められ当科紹介入院となった．

入院時現症：身長161.5cm，体重71.5kg．頭頸部，胸腹部に異常を認めなかった．

入院時検査成績：γ-GTPが118I.U./*l*と上昇している以外に異常を認めなかった．腫瘍マーカーもcarcinoembryonic antigenが0.78ng/ml，α-fetoproteinが2.85ng/ml，carbohydrate antigen 19-9が26.51U/ml，Protein induced by vitamin K antagonist-2が0.06以下といずれも正常範囲内であった．

＜1994年6月8日受理＞別刷請求先：小林　道也
〒783　南国市岡豊町小蓮　高知医科大学第1外科

Fig. 1 Abdominal ultrasonography demonstrates the iso-echoic round mass in the left lateral segment of the liver (arrow).

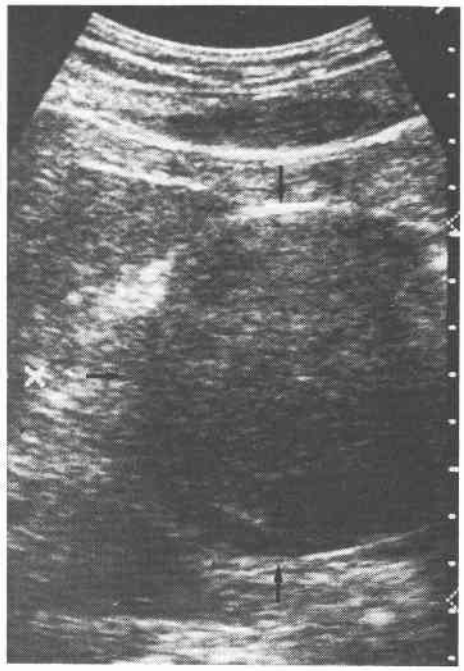

腹部超音波検査所見：肝左葉外側区域に内部がisoechoicな円形の腫瘤を認めた（**Fig. 1**）．

腹部CT検査所見：肝左葉外側区域に直径が約7.5

Fig. 2 Abdominal enhanced CT demonstrates the round tumor without enhancement in the left lateral segment of the liver measuring 7.5cm in diameter (arrow).

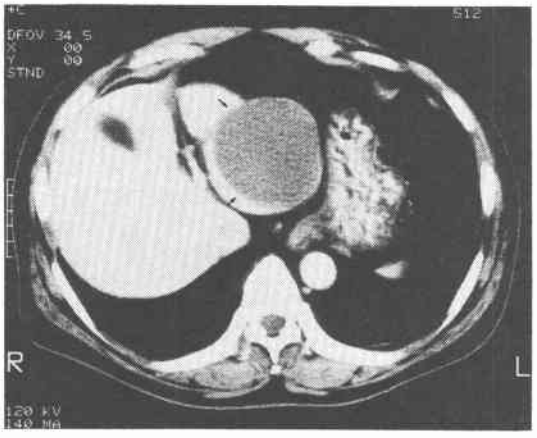

Fig. 3 Abdominal MRI demonstrates the isointensity and high intensity tumor on T1 and T2 weighted image, respectively, which is compatible with liver cyst. However, it shows the partial thick-ening of the cyst wall (arrow).

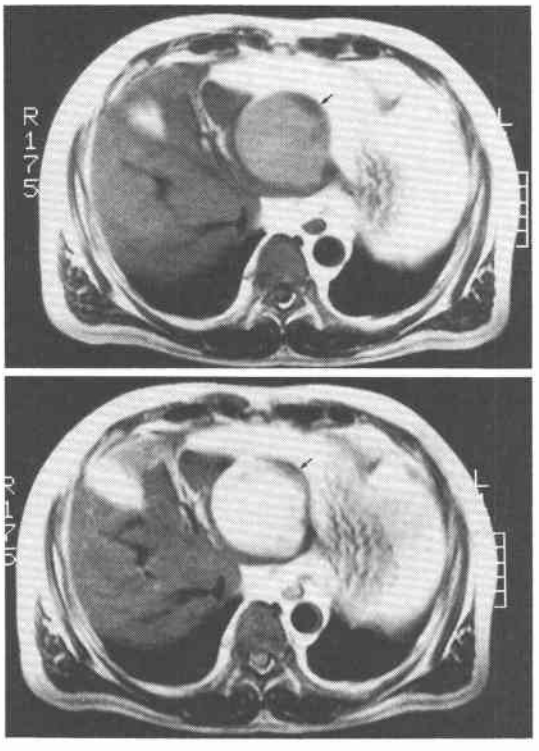

Fig. 4 Celiac angiography demonstrates that the left hepatic artery is on the margin of the mass (arrow), which suggests a liver cyst.

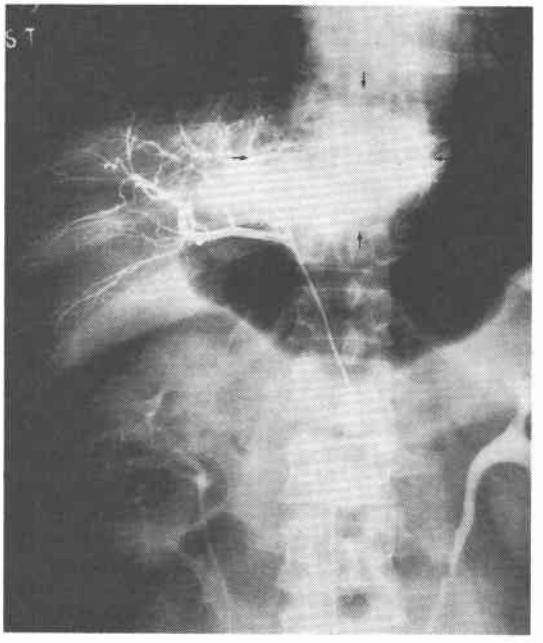

cm の内部の濃度が均一な腫瘤を認めた．enhanced CT では腫瘤内部に造影効果を認めず，嚢胞と考えられた（**Fig. 2**）．

腹部 magnetic resonance imaging（以下，MRI と略記）検査所見：T1強調画像では isointensity，T2強調画像では high intensity で，肝嚢胞が考えられたが嚢胞壁の一部に肥厚を認めた（**Fig. 3**）．

腹部血管造影検査所見：左肝動脈の分枝が腫瘤の辺縁へと圧排され肝嚢胞の所見と考えられた（**Fig. 4**）．

内視鏡的逆行性膵管・胆管造影検査：胆管と腫瘤との交通は認めなかった．

以上より単純性肝嚢胞と診断されたが，超音波検査では内部が実質様でありまた MRI で嚢胞壁の肥厚を認めたため，腫瘍性病変も否定できず平成２年４月17日に手術を施行した．

開腹時所見：肝左葉外側区域に表面が乳白色で，血管増生を認める緊満した嚢胞を認めた．嚢胞を穿刺したところ，淡褐色泥状の物質が吸引され，膿瘍様であった．腫瘤を含めて肝左葉外側区域部分切除術を施行した．なお術中迅速病理診断は施行しなかった．

切除標本所見：7.0×6.5×7.0cm 大の嚢胞性の腫瘤で内部には淡褐色泥状の液体が約140ml 貯留してい

Fig. 5 Resected specimen shows a cystic mass measuring 7.0×6.5×7.0cm, which contains 140 ml of dirty pale tan fluid. There are necrotic masses on the cyst wall and some of them are floating in the fluid.

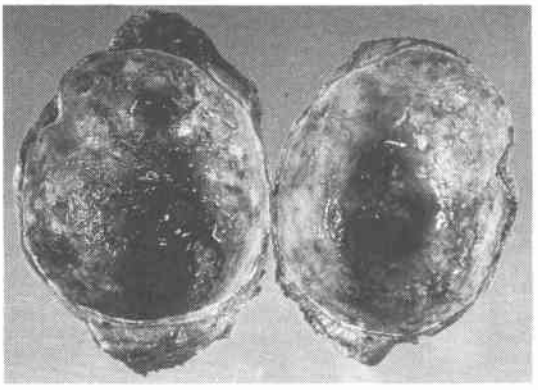

た．さらに壊死様物質が嚢胞壁に付着し腔内にも多量浮遊していた（**Fig. 5**）．

病理組織所見：嚢胞内面の上皮は大部分剝脱し，その部分には析出したフィブリンを主とする凝血塊が付着していた．遺残した被覆上皮は胆管上皮に類似し，立方状ないし円柱状で単層に配列し細胞質は好酸性のものやアミラーゼ消化PAS染色，アルシアン青染色やコロイド鉄染色など粘液染色が陽性の細胞が混在し，単クローン性抗サイトケラチン抗体やepithelial membrane antigenが陽性であった（**Fig. 6a**）．これらの被覆上皮は一方では変性像を示しながら，場所によっては軽度の核異型と多層化を示し，まれにproliferating cell nuclear antigen陽性の細胞も認められた．また，上皮の陥入によって生じたと考えられる小腺管が壁周囲に認められた．腔内の凝血塊の周辺にも剝脱した増殖上皮片が散見された（**Fig. 6b**）．嚢胞内面を覆う凝血塊は厚く，コレステロール結晶痕や壊死におちいった多数のヘモジデリン貪食マクロファージが見られた．凝血塊と外周の硝子化した線維化層との境界部には内皮の増生をともない不規則に拡張した血管が見られ，周囲に出血やヘモジデリンを貪食し，あるいは泡沫状細胞質のマクロファージの巣状浸潤をともなっていた．嚢胞壁では上皮被覆部でも鬱血，出血が認められ，上皮下組織に少量の平滑筋束や小石灰化巣が散見された．硝子化した線維性間質にも場所により出血が認められた．嚢胞周囲の肝組織は圧迫萎縮のほかには著変はなかった．

Fig. 6 a: Histological examination reveals that most of the epithelium of the cyst are desquamated and remaining epithelium looks like that of bile ducts. They are single layered cuboidal or columnar epithelium showing lower papillary projection. The nucleus shows slight atypia but no mitosis. The diagnosis is biliary cystadenoma with marked degeneration (H-E, ×50) b: There are some desquamated epithelium in the blood clot existing in the cyst. (H-E, ×100)

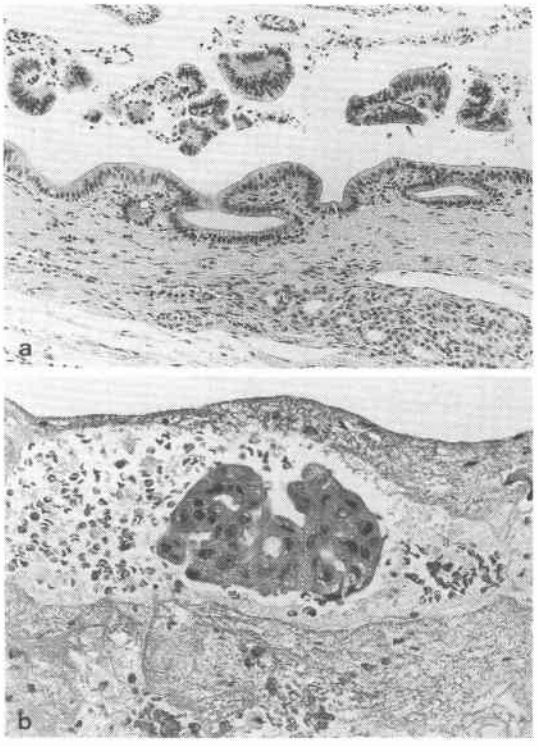

考　察

近年の画像診断の進歩にともない肝の嚢胞性疾患が発見される機会が増加している．しかしその中で，肝内胆管嚢胞腺腫はきわめてまれで，本邦における報告例は現在まで検索しえた範囲では自験例を含めて24例しかない[1)~9)]．その平均年齢は51歳，男女比は男6例，女18例で女性に多かった．発生部位は右葉11例，左葉9例，両葉3例，尾状葉1例と一定の傾向は示さなかった．初発症状は腹部腫瘤触知，腹痛が7例と多く，そのほか腹部膨満感，不快感などが認められた．内容液は粘調なものが18例と多かった．血清の腫瘍マーカーが上昇した例は測定がなされた11例中4例で，嚢胞液中の腫瘍マーカーは測定されている8例中6例におい

Table 1 Reported cases of intrahepatic bile duct cystadenoma in Japan.

No	Author	Age	Sex	Symptom	Location*	Size (cm)	Fluid	Tumor marker**		Loculus***
								Serum	Fluid	
1	Tomioka (1980)	64	M	Bile fistula	R, L	N.S.	N.S.	N.S.	N.S.	Multi
2	Yamazaki (1980)	67	F	Abdominal mass	R	N.S.	Mucinous	N.S.	N.S.	Multi
3	Okimoto (1983)	52	F	Abdominal mass	caudate	17.0 × 16.0 × 8.0	Serous	N.S.	N.S.	Multi
4	Honda (1984)	49	M	Abdominal fullness	L	N.S.	Mucinous	N.S.	N.S.	Multi
5	Murakami (1984)	79	F	Epigastrial fullness	L	φ 10.0	Serous	N.S.	N.S.	Uni
6	Kokubo (1985)	48	F	None	R	N.S.	Mucinous	N.S.	N.S.	Multi
7	Kokubo (1985)	27	M	Rt. Hypochondrial mass	R	N.S.	Mucinous	N.S.	N.S.	Multi
8	Tomioka (1986)	58	F	Abdominal pain	L	18.0 × 15.0 × 14.0	Mucinous	N.S.	N.S.	Multi
9	Tomioka (1986)	23	F	Rt. Hypochondrial mass	R	13.5 × 9.0 × 6.0	Mucinous	N.S.	N.S.	Multi
10	Tsuchiya (1986)	27	F	Abdominal mass	R, L	φ 38.0	Mucinous	CEA : N.R. AFP : N.R.	N.S.	Multi
11	Hasegawa (1987)	38	F	Rt. Hypochondrial pain	R	N.S.	Mucinous	N.S.	CEA ↑	Multi
12	Saitoh (1988)	36	M	Rt. Back pain	R	5.0 × 3.0	Mucinous	CEA : N.R. AFP : N.R.	N.S.	Multi
13	Miura (1988)	37	F	Nausea, Vomiting	L	4.5 × 3.5 × 3.0	Mucinous	CEA : N.R. AFP : N.R.	CEA : N.R.	Multi
14	Nakata (1989)	54	F	Rt. Hypochondrial pain	R	11.0 × 10.0 × 7.0	Dirty	CEA : N.R. AFP : N.R. CA19-9 : N.R.	N.S.	Uni
15	Fujii (1990)	40	M	Abdominal dull pain	R	16.0 × 15.0 × 8.0	Mucinous	N.S.	CEA ↑ CA19-9 ↑	Multi
16	Kodama (1990)	43	F	Jaundice	L	14.0 × 12.0	Mucinous	N.S.	N.S.	Multi
17	Terashima (1990)	67	F	Epigastralgia Abdominal mass	L	15.0 × 10.0	Mucinous	CEA : N.R. CA19-9 : N.R.	N.S.	Uni
18	Kitao (1990)	39	F	Rt. Hypochondrial discomfort	R	11.5 × 9.5	Mucinous	CEA : N.R. CA19-9 ↑ AFP : N.R.	CEA ↑ CA19-9 ↑ Ferritin ↑	Uni
19	Hamato (1991)	69	F	Epigastrial discomfort	L	4.0 ~ 3.0	Mucinous	CEA : N.R.	N.S.	Uni
20	Onoda (1991)	71	F	General fatigue	R	4.0 × 3.0 × 3.0	Serous	CEA ↑, CA19-9 ↑ AFP ↑, SPan-1 ↑	CEA ↑ CA19-9 ↑	Uni
21	Oomagari (1991)	51	F	None	R	φ 10.0	Mucinous	CEA ↑ CA19-9 ↑	CEA ↑ CA19-9 ↑	Uni
22	Yamashita (1992)	78	F	Epigastralgia	L	N.S.	Mucinous	CEA : N.R. CA19-9 : N.R.	CEA ↑ CA19-9 ↑	Uni
23	Yoshida (1992)	64	F	Abdominal mass	R, L	14.0 × 13.0	Mucinous	N.S.	CEA ↑ CA19-9 ↑	Uni
24	Author	51	M	Abdominal mass	L	7.0 × 7.0 × 6.5	Serous	CEA : N.R. CA19-9 : N.R. PIVKA-II : N.R.	Not examined	Uni

* R : Right lobe, L : Left lobe　　** N.S. : Not stated, N.R. : Normal range, ↑ : Elevated　　*** Multi : Multilocular, Uni : Unilocular

て上昇を認めた（**Table 1**）．

肝臓の嚢胞性疾患のうち単純性嚢胞，嚢胞腺腫，嚢胞腺癌の術前の鑑別にはCT，超音波検査が有用であるといわれている[10]．単純嚢胞では嚢胞が単房性で壁が平滑であるが，嚢胞腺腫や腺癌では多房性のことが多く充実性成分や壁在結節がみられる．また嚢胞腺癌の場合には血管造影で結節状の濃染像を認めるとされているが実際には画像診断で嚢胞腺腫と嚢胞腺癌とを明確に鑑別することは困難であり，組織検査によらなければならない．しかし超音波ガイドの生検ののち嚢胞腺癌の播種をきたしたり[11]，生検では良性と診断されても手術により嚢胞内の生検された部以外に悪性が判明する可能性もあり[10]この両者が疑われる場合には切除すべきと考えられる．

肝内胆管嚢胞腺腫は胆管上皮に類似した粘膜上皮によって被覆されその間に杯細胞が介在することがある．典型例では腔内に乳頭状増殖が認められる．本例では遺残した上皮は細胞質が好酸性のものがあり，軽度の核異型と乳頭状増殖が見られることから胆管嚢胞腺腫と診断した．女性に発生した胆管嚢胞腺腫の大多数が上皮下に細胞に富む密な間質（mesenchymal stroma）が見られるのに対して，本例のように男性例ではこれを欠き，上皮の細胞質も好酸性であることがある[12]．

本症例では嚢胞の内腔や壁周囲の高度な陳旧性出血のため，内容液は淡褐色泥状となり，凝血塊が内面に付着したものである．したがって超音波所見も通常の肝嚢胞あるいは肝嚢胞腺腫と異なり実質様であった．また，腹部CTでは嚢胞性病変であることが示されたが，腹部MRIで嚢胞壁の一部が肥厚していることから嚢胞腺腫が疑われた．このように出血など著明な退行変性を示すのは肝内胆管嚢胞腺腫や単純性肝嚢胞では肝細胞腺腫とは異なりまれで，報告された24例の嚢胞腺腫症例でも認められていない．なお本例における出血機序は明らかにしえなかった．

稿を終えるにあたり病理組織所見の御指導，御校閲を賜りました高知医科大学第1病理学教室助教授円山英昭先生に深謝いたします．

文　献

1) 小野田尚佳，西野裕二，池原照幸ほか：CEA, CA19-9, SPan-1が異常高値を示した肝嚢胞腺腫の1例．肝臓　32：947—954，1991
2) 土屋広明，大西盛光，関　幸雄ほか：Biliry cystadenomaの1治験例．日消外会誌　19：706—709，1986
3) 三浦義夫，加藤良隆，小川喜輝ほか：肝嚢胞腺腫の1例．交通医　42：24—30，1988

4) 濱戸教行, 森安史典, 木村　達ほか：肝内結石様所見を呈した肝嚢胞腺腫の1例. 肝臓　32：186—190, 1991
5) 大曲勝久, 神近眞理子, 中田雅也ほか：肝嚢胞の経過観察中9年後に画像上形態変化をみた肝嚢胞腺腫の1切除例. 肝・胆・膵　23：1039—1043, 1991
6) 山科哲朗, 秋山真一郎, 竹内秀一ほか：経皮経肝胆道鏡検査(PTCS)下生検を施行した肝嚢胞腺腫の1例. Gastroenterol Endosc 34：144—150, 1992
7) 寺島信也, 八子直樹, 櫛田正夫ほか：Biliary cystadenomaの1例. 日臨外医会誌　51：1546—1552, 1990
8) 北尾優子, 関　寿人, 久保田佳嗣ほか：肝嚢胞腺腫の1例. 一穿刺液中腫瘍マーカー測定の有用性について—. 日消病会誌　87：1078—1082, 1990
9) 吉田和夫, 梶川昌二, 堀米直人ほか：肝嚢胞腺腫の1切除例. 日消病会誌　89：1026—1026, 1992
10) 小久保宇, 古井　滋, 大友　邦ほか：肝嚢胞腺腫・腺癌の画像診断. 臨放線　30：549—554, 1985
11) Iemoto Y, Kondo Y, Fukamachi S: Biliary cystadenoma with peritoneal carcinomatosis. Cancer 48：1664—1667, 1981
12) Craig JR, Peters RL, Edmondson HA: Tumor of the liver and intrahepatic bile ducts. Fascicle 26. Armed Forced Institute of Pathology, Washington DC, 1988, p44—51

A Case of Intrahepatic Bile Duct Cystdenoma with Marked Old Hemorrhage

Michiya Kobayashi, Keijiro Araki, Yoshihito Kohama, Hiroyuki Kwaasaki,
Shuji Kawai and Takuro Ogata
First Department of Surgery, Kochi Medical School

We experienced a case of intrahepatic bile duct cystadenoma with marked hemorrhage. A 51-year-old man was admitted to our hospital with a liver tumor. Physical examination revealed the no abnormal findings. Laboratory data on admission showed the no elevation of the tumor markers (carcinoembryonic antigen, alphafetoprotein, carbohydrate antigen 19-9 and protein induced by vitamin K antagonists-2). Abdominal ultrasonography revealed an isoechoic round tumor in the left lateral segment of the liver. Abdominal CT revealed an isodensity mass without enhancement in the same region. These findings suggested a cystic mass, however, there was thickening of the cyst wall and the mass had echogenicity in ultrasonography. He underwent partial resection of the left lateral segment. Macroscopic findings showed that the cystic tumor measured 7.0 × 6.5 × 7.0 cm and contained paletan dirty fluid (140 ml) with a necrotic mass. Histological findings revealed a cystic lesion with marked hemorrhage. The most of the lining cells of the cyst wall were desquamated, however some part of the wall was lined with cuboidal or columnar epithelium with lower papillary projection, and was diagnosed as intrahepatic bile duct cystadenoma.

Reprint requests: Michiya Kobayashi　First Department of Surgery, Kochi Medical School
Kohasu Oko-cho, Nankoku, 783 JAPAN