日消外会誌　27 (10)：2253～2257，1994年

術後膵液瘻に対しソマトスタチンアナログが奏効した1例

天理よろづ相談所病院腹部一般外科
藤本　康二　　酒井　知昭　　松末　　智　　武田　博士

膵切除後に併発した膵液瘻に対し，ソマトスタチンアナログ（サンドスタチン®）投与が有効であった1例を経験した．症例は58歳の男性．9年前に皮膚筋炎と診断され，ステロイドによる治療が開始された．2年後に上部消化管内視鏡検査にて十二指腸乳頭部腫瘍の存在が指摘されたが，組織診では腺腫と診断され経過観察となった．しかし，今回施行した生検では腺癌と診断され，さらに，便潜血陽性にて大腸内視鏡検査を施行したところ，直腸癌の存在も認めた．皮膚筋炎に対してプレドニン内服中であったが，膵頭十二指腸切除および直腸前方切除術を施行した．術後膵液瘻を併発し，最高600 ml/日に及ぶ排液を認めたが，サンドスタチン®100μg/回，1日2回皮下注射にて，約1週間で瘻孔の閉鎖をみた．本症例は，術後膵液瘻の治療において，サンドスタチン®投与が有効であることを示唆する症例と考え報告する．

Key words：pancreatic fistula, somatostain analogue

はじめに

膵切除後の合併症として最も重篤なものは膵液瘻の併発である．今回われわれは膵頭十二指腸切除術後に併発した膵液瘻に対し，膵外分泌抑制作用を有するソマトスタチンアナログ（サンドスタチン®）投与が有効であった1例を経験したので，若干の文献的考察を加えて報告する．

症　例

症例：58歳，男性

主訴：なし（手術目的）

既往歴：1984年，他院にて皮膚筋炎と診断され，プレドニン70mg/日から投与が開始された．1986年，上部消化管内視鏡検査にて十二指腸乳頭部に2cm大の腫瘍を指摘されるも，組織診にて腺腫であることとプレドニンを多量に内服中であることから経過観察となった．1990年11月，皮膚筋炎増悪したため本院入院し，プレドニン100mg/日隔日投与が開始され，軽快したため翌年3月退院となった．

家族歴：特記すべきことなし．

現病歴：本院退院後，皮膚筋炎に対してプレドニン35mg/日隔日投与にて経過観察中であった．1993年2月，以前から指摘されていた十二指腸乳頭部腫瘍に対して生検を行ったところ腺癌と診断された．さらに，便潜血陽性であるため大腸内視鏡検査を施行したところ，直腸S状部に2cm大の2型の腫瘍を認めた．生検にて腺癌と診断され，手術目的にて1993年3月当科入院となった．

Table 1　Laboratory data on admission

RBC	447×10^4 /mm³	Ch-E	0.75 ⊿pH
Hb	10.0 g/dl	T-chol.	203 mg/dl
MCV	73 fl	Glu.	81 mg/dl
MCH	22.4 pg	T.P.	6.4 g/dl
MCHC	30.9 %	Alb.	3.9 g/dl
PLT	26.5×10^4 /mm³	S-Amy.	107 IU/L
WBC	6,800 /mm³	U-Amy.	30 IU/L
CRP	<0.2 mg/dl	Na	143 mEq/l
T-Bil.	0.5 mg/dl	K	4.3 mEq/l
GOT	23 IU	Cl	106 mEq/l
GPT	18 IU	CK	249 IU
LDH	325 IU	Aldolase	3.4 IU
Al-p	187 IU	CEA	1.2 ng/ml
r-GTP	30 IU	CA19-9	<7.0 U/ml
LAP	26.6 Unit	AFP	3.1 ng/ml

入院時現症：体格および栄養状態中等度．眼瞼結膜，眼球結膜に貧血，黄疸なし．表在性リンパ節触知せず．胸腹部に理学所見上特記すべきものなし．

血液生化学検査：軽度の小球性低色素性貧血を認めたが，肝胆道系酵素および腫瘍マーカーは正常であった．皮膚筋炎の活動性の指標であるCreatin Kinaseは軽度上昇していた（**Table 1**）．

＜1994年6月8日受理＞別刷請求先：藤本　康二
〒632　天理市三島町200　天理よろづ相談所病院腹部一般外科

Fig. 1　A : Hypotonic duodenography revealed a shadow defect 3cm in length in the second portion of the duodenum. B : Duodenoscopy showed the marked swelling and redness of the papilla of Vater and a depressed lesion with converging folds at the anal side.

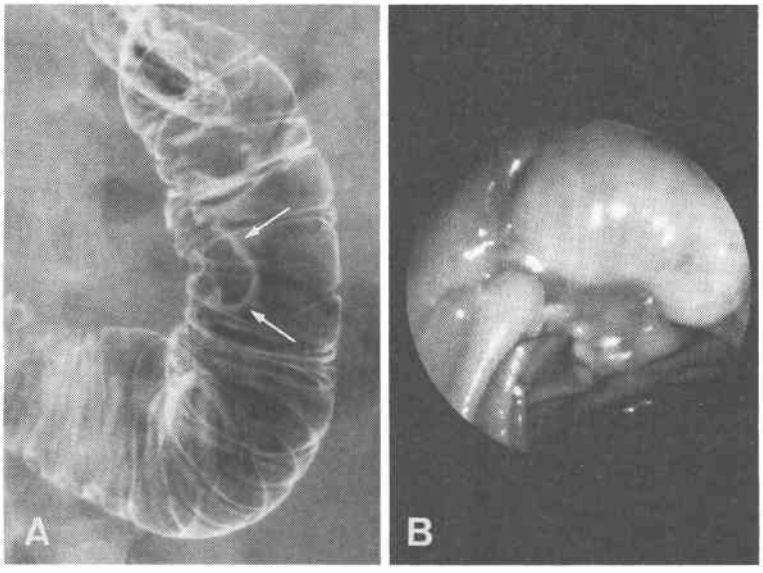

Fig. 2　Barium enema and colonoscopy revealed an elevated tumor with the ulceration (B) and a rectal polyp (C) at the anal side of the tumor.

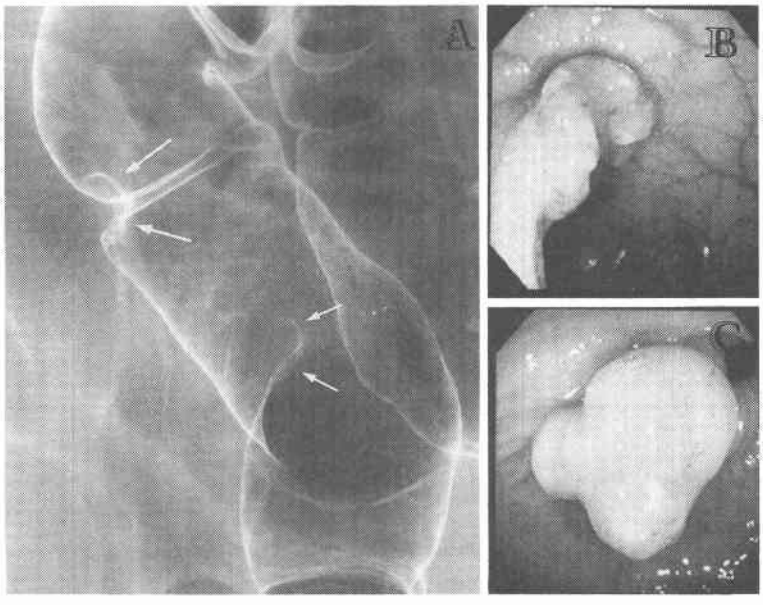

低緊張性十二指腸造影：十二指腸下行脚内側に3cm長の陰影欠損を認めた（**Fig. 1A**）.

十二指腸内視鏡検査：主乳頭は著明に腫大し，発赤も認めた．その肛門側には易出血性でfoldsの集中を伴う不整陥凹を認め，生検にて腺癌と診断された（**Fig. 1B**）.

下部消化管造影検査および下部消化管内視鏡検査：肛門から約10cm口側に1.5cm大のポリープを認め，さらに，同部位より約5cm口側に2cm大の潰瘍を有する2型の隆起性病変を認めた．後者の生検より腺癌と診断された（**Fig. 2A, B, C**）．

以上の所見より，皮膚筋炎に合併した十二指腸乳頭部癌と直腸重複癌と診断した．この時点で，皮膚筋炎に対してプレドニン35mg/日隔日投与されていたが，1993年3月23日，下記の手術を施行した．

手術所見：上下腹部正中切開にて開腹した．十二指腸乳頭部に4cm大の硬い腫瘤を触知したが，周囲への浸潤傾向なく，転移を疑わせるリンパ節腫大も認められなかった．また，腹膜翻転部から約6cm口側に母指頭大の腫瘤を触知したが，漿膜面に変化なく，リンパ節腫大も認められなかった．術前からの予定通り，膵頭十二指腸切除術，Child変法による再建および直腸前方切除術，いずれもR2郭清を行った．

Fig. 3 The resected specimens
A: A tumor of the Borrmann's type 3 at the papilla of Vater was 2.5cm in size. B: The rectal tumors were a polyp 1.2cm in size and a tumor 2cm in size of the Borrmann's type 2.

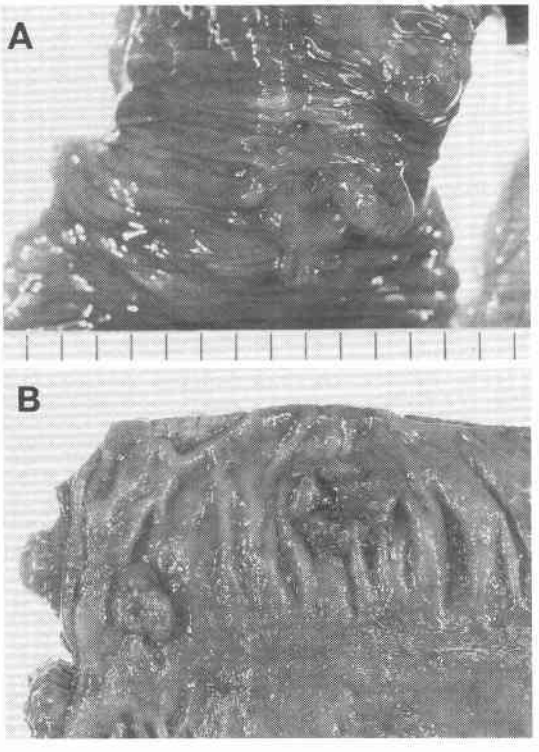

Fig. 4 Abdominal CT-scan showed the abscess cavity at the portion of end-to-side pancreatico jejunostomy.

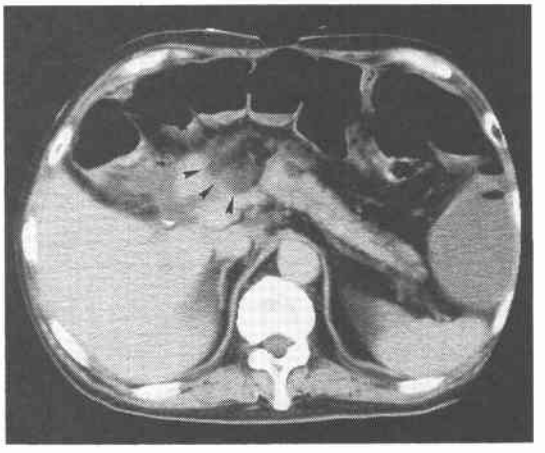

切除標本肉眼所見：(1) 十二指腸乳頭部病変；十二指腸Vater乳頭に一致する部位に，ポリープ状突出を一部に伴うBorrmann 3型様の比較的軟らかい2.5cm大の腫瘤を認めた（**Fig. 3A**）．病理組織所見では，高分化型腺癌であり，一部，筋層に浸潤していた．膵癌取扱い規約[1]によれば，Ph, 2.5cmT'2, 腫瘤型, S0, Rp0, CH2, DU2, PV0, A0, PI×(−), P0, H0, N(−), M(−)となる．(2) 直腸病変：肛門側切除断端から口側約2cmおよび5.5cmの部位に，それぞれ，1.2cm大のポリープ状腫瘤と2cm大のBorrmann 2型様腫瘤を認めた（**Fig. 3B**）．病理組織所見では，前者は腺腫内癌の所見を呈する高分化腺癌であり，後者はごく一部で筋層を越え外膜下に達する高分化腺癌であった．大腸癌取扱い規約[2]によれば，後者はRs, 限局潰瘍型, 2cm 1/5周, S0, SS, P0, H0, M(−), N(−)となる．

術後経過：術後1週間目に臍の上下約10cmにわたり，全層創哆開をきたし，再縫合を余儀なくされた．さらに，術後8日目からは，膵管空腸吻合部近傍に留置していたペンローズドレーンより，600ml/日に及ぶ多量の緑色膿性の排液を認めた．排液中の膵性アミラーゼは52,740IUときわめて高値であり，膵管空腸吻合部縫合不全による膵液瘻と判断した（**Fig. 4**）．直ちに，排液の低圧持続吸引，IVHによる栄養管理を行った．さらに，排液の培養から緑膿菌が検出されたため，抗生物質の投与も開始した．しかしながら，排液量はなかなか減少せず，瘻孔の縮小傾向も認められなかっ

Table 2　Daily output of the pancreatic juice from the fistula

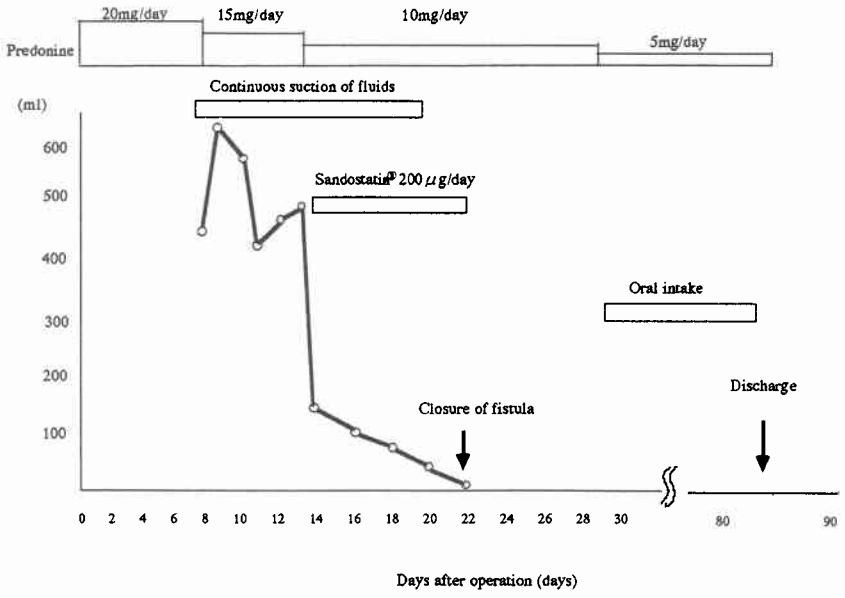

たため，膵液瘻発症6日目から，膵外分泌抑制を目的として，ソマトスタチンアナログ製剤であるサンドスタチン®100μg/回，1日2回皮下注射を開始した．投与開始翌日より排液量は激減し，投与開始後1週間で瘻孔の閉鎖をみた．サンドスタチン®投与中，特に問題となる副作用は認められなかった．その後，食事摂取を開始し，術後84日目に退院となった(**Table 2**)．なお，術後プレドニン投与量を徐々に5mg/日まで漸減したが，皮膚筋炎の再燃なく，活動性の指標としていたCreatin Kinaseの値も正常範囲内であった．

考　察

本症例は，術後膵液瘻に対して，ソマトスタチンアナログ製剤である酢酸オクトレオチド（サンドスタチン®）投与が非常に有効であったことを示唆する症例である．元来，ソマトスタチンは，視床下部に存在する成長ホルモン分泌抑制因子として単離された，14個のアミノ酸からなるポリペプチドホルモンである．このソマトスタチン産生細胞は視床下部のみならず，膵ランゲルハンス島(δ細胞)，消化管などにも広く分布しており，その生理活性は下垂体における成長ホルモン，副腎皮質刺激ホルモンおよび甲状腺刺激ホルモンの分泌抑制，消化管でのガストリン，セクレチン，VIP，さらには膵臓でのグルカゴン，インスリンなどの種々のホルモンの分泌抑制である．これらの生理活性を利用して，消化管ホルモン産生腫瘍（ガストリン産生腫瘍，VIP産生腫瘍，カルチノイド産生腫瘍）や末端肥大症，下垂体性巨人症などへの治療が試みられてきた．しかしながら，ソマトスタチンの血中半減期が2～3分と短いことから，なかなか臨床応用には至らなかった．その後1980年に，8個のアミノ酸からなるソマトスタチンアナログである酢酸オクトレオチド（サンドスタチン®）が開発された．この製剤は，作用時間が100～105分と長く[3)4)]，さらに，膵外分泌抑制作用も有する[5)6)]ことから，近年，種々の疾患の治療に用いられつつある[7)]．

サンドスタチン®を膵液瘻の治療に使用した最初の報告は1986年，Lewisら[8)]の33歳男性のインスリノーマ術後に併発した膵液瘻に対して有効であったとする報告である．以後，欧米ではいくつかの報告[9)]が散見されるが，本邦におけるサンドスタチン®による膵液瘻治療の文献はほとんど認められない[10)]．今回われわれは，十二指腸乳頭部癌に対して膵頭十二指腸切除を，直腸癌に対して前方切除を同時に施行し，術後に膵管空腸吻合部縫合不全による膵液瘻を併発した症例を経験した．本症例は皮膚筋炎に対する治療のため，長年ステロイドが投与されており，吻合部縫合不全のリスクが高く，また，難治性となることが術前より予想された．実際，膵液瘻発生後に行った，IVHによる栄養管理，排液の低圧持続吸引，さらには抗生物質による敗血症に対する治療だけでは排液の減少，瘻孔の縮小

を含めた全身状態の改善は得られなかった．しかしながら，この長期間作用効果のあるサンドスタチン®投与により，早期に排液の減少と瘻孔の閉鎖をみ，重篤な敗血症に至るのを回避することが可能であった．このことは，膵液瘻の治療におけるサンドスタチン®投与が，非常に有効な治療法の1つであることを示しており，今後，本症例のごとくリスクの高い症例における予防的投与も含めて，積極的に試みてもよい治療法であると考えられた．

文　献

1) 日本膵癌学会編：膵癌取扱い規約．第4版．金原出版，東京，1993
2) 大腸癌研究会編：大腸癌取扱い規約．第4版．金原出版，東京，1985
3) Bauer W, Briner U, Doepfner W et al: SMS201-995: A very potent and selective octapeptide analogue of somatostatin with prolonged action. Life Sci 31：1133—1140，1982
4) Kutz K, Nuesch E, Rosenthaler J: Pharmacokinetics of SMS 201-995 in healthy subjects. Scand J Gastroenterol 21：65—72，1986
5) Kohler E, Beglinger C, Dettwiler S et al: Effect of a new somatostatin analogue on pancreatic function in healthy volunteers. Pancreas 1：154—159，1986
6) Williams ST, Woltering EA, O'Dorisio TM, et al: Effect of octrotide acetate on pancreatic exocrine function. Am J Surg 157：459—462，1989
7) Roger DH, Irvin MM: The therapeutic role of octreotide in the management of surgical disorders. Am J Surg 162：499—507，1991
8) Lewis E, Tsai S, Vinik A: The role of a long-acting somatostatin analogue (SMS 201-995) in the management of a patient with a benign Insulin-secreting adenoma of the pancreas and a postoperative pancreatic fistula. Scand J Gastroenterol 21：217—222，1986
9) Prinz RA, Pickleman J, Hoffman JP: Treatment of pancreatic cutaneous fistulas with a somatostatin analogue. Am J Surg 155：36—42，1988
10) 藤井祐三，小崎浩一，清水　浩ほか：Somatostatin analogueによる難治性膵液瘻の治療．日消外会誌　26：842—846，1993

A Case Report of the Effect of a Somatostatin Analogue in the Management of Postoperative Pancreatic Fistula

Koji Fujimoto, Satoaki Sakai, Satoru Matsusue and Hiroshi Takeda
Department of Abdominal Surgery, Tenri Hospital

A 58-year-old man was diagnosed to have dermatomyositis nine years ago and steroid therapy was begun. Duodenoscopy revealed a tumor at the papilla of Vater two years later. He has been observed because histopathological examination showed only adenoma. Recently, however, the tumor changed to adenocarcinoma on histopathological examination. Moreover, positive occult blood of stool lead to colonoscopy, which revealed rectal cancer. Although the patient has been on high dose steroid therapy, pancreaticoduodenectomy with end-to-side pancreaticojejunostomy and anterior resection of the rectum had to be performed. A pancreatic fistula developed after the operation. The daily output of the fistula reached 600 ml. Sandostatin® was administered at a dose of 100μg twice a daily subcutaneously, and spontaneous closure of the fistula occurred after one week. This case in illustrative of the effectiveness of in the management of postoperative pancreatic fistula.

Reprint requests: Koji Fujimoto Department of Abdominal Surgery, Tenri Hospital
200 Mishima-cho, Tenri, 632 JAPAN