日消外会誌　27（10）：2258～2262，1994年

肝外発育型肝癌と鑑別困難であった腹部放線菌症の1例

広島大学第2外科，同　保健学科*，国立大竹病院内科**
小島　康知　　小野　栄治　　浅原　利正　　八幡　　浩
福田　康彦　　西亀　正之*　　横矢　　仁**　土肥　雪彦

症例は54歳の男性で，食道静脈瘤破裂にて内視鏡的硬化療法施行した既往があり，今回右季肋部痛を主訴に入院．超音波検査，CT検査，血管造影より肝外発育型肝癌の被膜下破裂と診断し，手術施行した．術後病理組織にて腹部放線菌症と診断した1例を経験した．しかし放線菌症の発生臓器は同定できなかった．腹部放線菌症はまれな疾患であり画像診断のみから術前確定診断を下すことは難しく，診断の困難な腹部腫瘤を認めた場合，頻度は少ないながら腹部放線菌症も鑑別診断の中にいれておかねばならない疾患と考えられた．

Key word：abdominal actinomycosis

はじめに

近年抗生物質の発達で，放線菌症はまれな疾患となったため，遭遇する機会も少なくなってきている．今回病理組織にて確定診断を得ることができた．肝彎曲部付近に発生した腹部放線菌症の1例を経験したので，本邦における集計結果とともに若干の文献的考察を加え報告する．

症　例

患者：54歳，男性

主訴：右季肋部痛

既往歴：昭和55年十二指腸潰瘍にて広範囲胃切除術施行．平成3年糖尿病を指摘され，インスリンにてコントロール中であった．平成4年1月食道静脈瘤破裂にて，硬化療法を2回施行した．入院中の超音波検査では肝臓内に腫瘤様陰影は認められなかった．

現病歴：平成4年3月下旬より，右季肋部痛，腹部膨満感が出現したため入院．4月13日超音波検査にて，肝臓S_6から突出した約7cmの腫瘤陰影を認め，内部に不規則なhypoechoic areaを認めた．

CT検査では肝臓S_6下端，腹側に径5cmの腫瘤陰影を認め，一部にhigh densityの充実性部分を，また内腔にlow densityの嚢胞状な部分を認めた．膿瘍と考えるには周囲のedemaを認めず，肝癌の破裂が最も疑われた（**Fig. 1A**）．

以上より4月30日血管造影施行．肝動脈および胃十二指腸動脈を栄養動脈として肝臓S_6と思われる部位にhypervascular areaを認めたため，肝細胞癌と診断し右肝動脈よりAdriacin，Lipiodol，Sponzelにて

Fig. 1　(A) Computed tomography shows a tumor with high and low density areas. (B) Angiography demonstrated tumorous lesion with hypervasucularity.

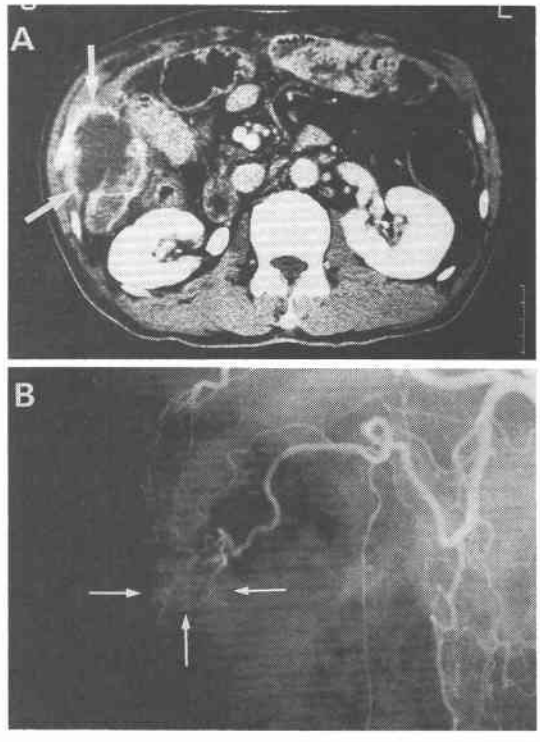

＜1994年6月8日受理＞別刷請求先：小島　康知
〒734　広島市南区霞1－2－3　広島大学医学部第2外科

Table 1 Laboratory data on admission

WBC	4,600 /mm³	GOT	45 IU/l
RBC	332×10⁴ /mm³	GPT	41 IU/l
Hgb	10.7 g/dl	LDH	334 IU/l
Hct	30.4 %	Ch-E	121 IU/l
Plt	126×10³ /mm³	T. Pro	7.8 g/dl
PT	78 %	ALB	2.9 g/dl
APTT	34.8 sec	ZTT	19 U
Fbg	281 mg/dl	T-CH	111 mg/dl
HPT	78.5 %	BUN	11 mg/dl
AT-III	69 %	Crea	0.83 mg/dl
T. bil	0.8 mg/dl	Na	139 mEq/l
D. bil	0.3 mg/dl	K	3.8 mEq/l
ICG R_{15}	20 %	Cl	102 mEq/l
AFP	7.1 ng/ml	HBsAg	(−)
CEA	1.8 ng/ml	HCV	(+)

transcatheter arterial chemo-embolization（以下，TAE と略記）を施行した（**Fig. 1B**）.

5月22日 TAE 後約3週間の CT では，病変中央部の low density area は径4cm と縮小し，辺縁の iso-high density area は幅が広くなっていたが，Lipiodol の集積は不良であった.

6月18日血管造影施行，総肝動脈から Adriacin, Lipiodol にて transcatheter arterial chemo-infusion（以下，L-TAI と略記）施行した．L-TAI 施行後約3週間後の CT 検査では，病変内部の low density area はさらに径2cm に縮小しているが，それを取り囲む iso-high density の viable な腫瘍と思われる部分は増大していた．一部病変と肋骨，筋肉との境界も不明瞭で，この部分への浸潤も疑われた.

以上より肝細胞癌破裂，肋骨，胸壁筋層への浸潤と診断され手術目的にて8月27日当院へ転院となった.

入院時現症：体温36.6°Cで発熱は認めなかった．貧血，黄疸は認めず，右上腹部に軽い圧痛を認める以外，肝脾触知せず，クモ状血管腫，手掌紅斑も認められなかった.

入院時血液生化学検査成績：RBC 332×10⁴/mm³ Hgb 10.7g/dl と貧血を認め，indocyanine green (ICG) 15分停滞率は20.0%，Ch-E 121IU/l，T-Ch 111 mg/dl と肝予備能低下を認め，C型肝炎ウイルス抗体陽性であったが，AFP 値は正常範囲内であった（**Table 1**）.

9月16日の CT では肝硬変の所見を認めるとともに，肝下縁からび漫性にひろがる病変を認めたが，7月10日の CT に比べ病変内部の low density area は径1.5cm と縮小しており，周囲に径3mm のリピオドールの集積と思われる high density area も認めた（**Fig. 2A**）．この病変は S_6 から肝外発育しており大腸への浸潤も疑われたため注腸検査を施行した．上行結腸に棘状変形を認め，粘膜面には，明らかな変化なく外からの浸潤，圧排によるものと考えられた（**Fig. 2B**）.

Fig. 2 (A) CT shows the smaller size of low density area (→) and the high density area about 3mm diameter which was thought to be an accumulation of lipiodol (★). (B) Barium enema shows irregular bordes of ascending colon but normal mucosa.

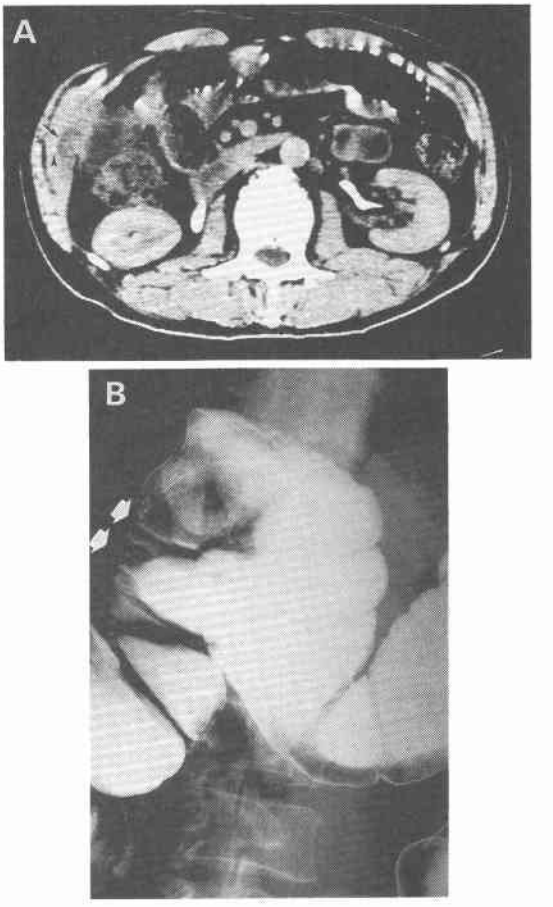

以上より肝細胞癌（肝外発育型 pedunculated type）の被膜下破裂と術前診断し9月29日手術を施行した.

手術所見：肝表面は微細顆粒状で肉眼的には肝硬変を認めた．肝下縁に辺縁不明瞭な腫瘤を認め，上行結腸の肝彎曲部と強く癒着していた．それに接する腹壁

Fig. 3 Microscopic findings of the resected specimen. The mass consists of fibrous tissue mainly and shows abscess formation with neutrophils. The specimen shows Druse (→). (Hematoxylin and eosin, original magnification ×50)

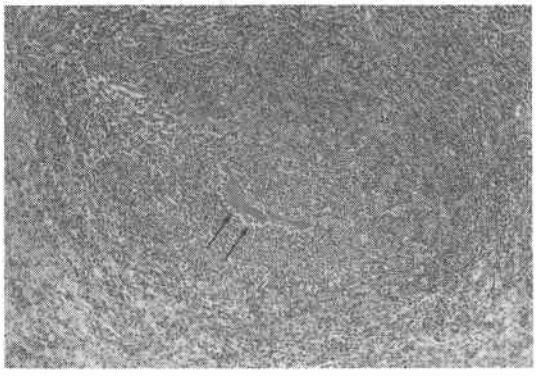

に，周囲に固い瘢痕を伴った膿瘍を認めた．術中迅速病理診断では炎症組織との回答であったが，完全に肝癌も，否定できなかったため，腫瘤を含む肝臓の一部および，腹壁の膿瘍も周囲組織とともに切除した．膿瘍の中央に少量の膿を認めたが採取できなかった．また腸管との交通は明らかではなかった．

病理所見：肝下縁から肝彎曲部に癒着していた腫瘤，および腹壁の腫瘤は，大部分は線維性結合組織よりなり好中球の著明な浸潤を伴う膿瘍の形成を示した．一部に菌塊（Druse，sulfur granule）を認め，これらの菌塊はGram陽性，D-PAS反応陽性であり，actinomycosisとみなされた．しかし腸管から生じたかどうかは不明であった．切除した肝組織は三宅の甲′型（mixed nodular type）の肝硬変を認めたが，腫瘍は認めず，被膜が線維性に肥厚しているのみであった（**Fig. 3**）．

術後flomoxef sodium (FMOX) 4g/dayを8日間投与し，術後22日目に退院した．術後14か月を経た現在，再発は認めていない．また炎症反応の消退を認め，放線菌症に対して病巣が完全に切除できていると考え，経口ペニシリン製剤の長期投与は行わなかった．

考　察

放線菌症(actinomycosis)はグラム陽性，非抗酸性，偏性嫌気性菌であるActinomyces属によって起こされる慢性化膿性ないしは肉芽腫性疾患である[1]．

人への感染を起こす原因菌のほとんどは，actinomyces israeliiである．本菌は口腔粘膜，特にう歯，歯垢，扁桃腺などに存在し，宿主との間に微妙な均衡を保って無害性に生息している．他の感染や損傷(粘膜損傷，抜歯，顎骨骨折，虫垂切除術など)があり，宿主の免疫機能が低下したとき，初めて病原性を発揮し，慢性の浸潤性病巣を形成する[1]．

Fig. 4 Distribution of affected organ

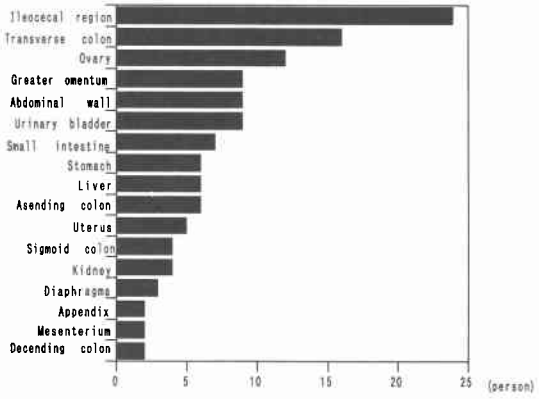

本症の好発部位は顔面，頸部，胸部，腹部で，腹部放線菌症の占める割合はCope[2]によると23.3%，美甘ら[3]によると18.6%で，全体では約20%前後を占めるといわれている．

松村ら[4]は1954年から1985年までに報告された80例の腹部放線菌症を集計している．1986年以降1991年までに自験例を含め86例が報告されており，そのうち84例に開腹術が施行されている．手術が施行された84例について検討してみると，男女比は1.2：1でやや男性に多く，年齢は3～88歳で平均49.9歳であり，30～70歳にかけて広く分布していた．

好発部位として1950年Putmanら[5]は122例中88例(72.1%)が回盲部に生じたと報告しているが，1986年以降の我々の集計では，回盲部24例，横行結腸16例，卵巣に12例と回盲部のみでなく横行結腸にも多数報告されている．肝臓にも6例が報告されており，6例中3例が虫垂切除後に，1例が総胆管結石に，1例が肝内結石に合併していた．しかし本症のごとく肝彎曲部に発生し，肝腫瘍との鑑別を要した症例は，我々が調べえた範囲では，本症のみであった（**Fig. 4**）．

放線菌症の発症の成因は上述したが，その誘因となる疾患として虫垂炎によると考えられる症例が11例，魚骨やツマヨウジなどの異物による穿孔が誘因と考えられる症例が11例，intrauterine contraceptive device (IUD)の装着が誘因と考えられる症例が13例報告されている．本症例では糖尿病および肝硬変が発症を助長するbackgroundとなっていたと考えられるが感染経

路を説明できるような明らかな誘因は不明であった．

放線菌症の一般症状は局所疼痛，腫瘤，発熱であるが，特徴的な点は浸潤性に発育し，徐々に瘻孔形成する傾向をもつことで，時に血行性に肝転移を起こすこともある[6]．

腹部放線菌症の術前診断は非常に困難で，Cope[7]は術前診断に関して次の言葉を残している．"I know of no other disease which is so often missed by experienced clinicians. Too many cases are diagnosed for the first time at necropsy"，1986年以降の集計では術前の正診率は1.2%（81例中1例）であり，正診をくだすことが可能であった藤田ら[8]は，正診しえた症例の2年前にも，放線菌症を経験していたため正診をくだすことが可能であったと記載している．術前診断の記載されている76例の内訳は，腹部腫瘤13例，悪性腫瘍46例，腹腔内膿瘍6例，腹膜炎4例であった．1985年までの松村ら[4]の集計と比べてみると術前に悪性腫瘍と診断される症例が増加している．

我々も術前は肝外発育型肝癌（被膜下破裂）と診断していた．この診断の根拠として，(a) CT検査にて腫瘍の一部に充実性部分を認め，肝膿瘍の特徴としての周囲のedemaをほとんど認めなかった．また内部にlow density areaを認め，経過中縮小したため，膿(pus)ではなく出血(hematoma)が吸収されたと考えた．(2) 血管造影にて肝（S_6）にhypervascular areaが認められたこと．(3) C型肝炎に罹患していたこと，から上記術前診断を下した．

しかし上記診断の否定的意見として，(1) 平成4年1月の超音波検査では腫瘤様陰影を認めていないにかかわらず，3月には破裂するほどの腫瘍が出現したこと．(2) 腫瘍が径5cmと比較的大きいのにリピオドールの集積が乏しかったことが挙げられた．

Pollockら[9]はFine-needle-aspiration biopsyの手技を用いて放線菌症の良い診断成績を得たと報告している．自験例にもaspiration biopsyを考慮したが，出血などの可能性も考慮し，また腹腔内に散布する可能性もあるため施行しなかった．本疾患は画像診断のみでの診断は難しく，確定診断のためにはもし可能であれば，aspiration biopsyなど併用すべきと考えられる．

治療としては放線菌がペニシリンに感受性が良好であるが，結合織に富み，血行の少ない病巣では，局所の薬剤濃度が上がりにくく，また放線菌の発育に適した壊死組織を除去する必要があるという点から，抗生剤療法と手術療法の併用を第1選択とすべきと考えられている[10]．また多数の症例で術後ペニシリンの長期投与がされるが，病巣の完全切除がされているならば必要ではないと考え本症例でも長期投与しなかった．

術前に悪性腫瘍と診断される症例が増加し，術中所見でも完全に悪性腫瘍を否定できないことが多く，悪性腫瘍への定型的手術が行われた時は手術侵襲が過大になることも多い．本例では腫瘍に接した小範囲の肝部害切除が加えられ病巣の完全切除のための最小量であり，手術侵襲は過大とならなかったと考える．したがって確定診断に至らない腹部腫瘤の場合，本疾患も鑑別診断の一つに挙げる必要があり，術中迅速診断を利用し，適切な術式をとることが必要と考えられた．

文　献

1) 池本秀雄，渡辺一功：放線菌症．国府達郎，土屋雅春，鈴木秀郎ほか編．新内科学大系55，感染症4．中山書店，東京，1975，p3—11
2) Cope Z: Actinomycosis. 1st ed. Oxford University Press, London, 1938, p15—24
3) 美甘義夫，福島高吉：日本に於ける内科的真菌症について．日化療会誌 **6**：127—144，1958
4) 松村幸次郎，田中千凱，伊藤隆夫：腹部放線菌症の1例．日外会誌 **88**：629—632，1987
5) Putman HC, Dockerty MB, Waugh JM et al: Abdominal actinomycosis; an analysis of 122 cases. Surgery **28**：781—800，1950
6) 円谷　彰，野口芳一，呉吉　煥ほか：魚骨のS状結腸穿通による放線菌症の1例．日消外会誌 **24**：1081—1085，1991
7) Cope Z: Actinomycosis. Practitioner **142**：319—326，1939
8) 藤田　博，矢毛石陽三，吉田　冲ほか：最近経験した腹部放線菌症の2例．消外 **9**：119—122，1986
9) Pollock PG, Meyers DS, Frable WJ et al: Rapid diagnosis of actinomycosis by thin-needle aspiration biopsy. Am J Clin Pathol **70**：27—30，1978
10) Stringer MD, Cameron AEP: Abdominal actinomycosis: a forgotten disease? Br J Hosp Med 125—127，1987

A Case Report Abdominal Actinomycosis Mimicking Pedunculated Hepatocellular Carcinoma

Yasutomo Ojima, Eiji Ono, Toshimasa Asahara, Hiroshi Yahata, Yasuhiko Fukuda, Masayuki Nishiki*, Hitoshi Yokoya** and Kiyohiko Dohi
Second Department of Surgery, The Institute of Health Science*,
Hiroshima University School of Medicine, Department of Internal Medicine,
Ohtake National Hospital**

A 54-year-old man, who had been treated previously for the rupture of esophageal varices, was admitted to the hospital with the chief complaint of right hypochondralgia. The patient underwent surgery under the preoperative diagnosis of pedunculated hepatocellular carcinoma by means of ultrasonography, computed tomography and angiography. But postoperative diagnosis was abdominal actinomycosis. We can't prove the actinomycosis from gastrointestinal tract. It is difficult to diagnose the disease preoperatively with differential diagnosis of only roentgen. Abdominal actinomycosis is not a common disease but should be taken into consideration in the differential diagnosis of abdominal mass, which can't be diagnosed preoperatively.

Reprint requests: Yasutomo Ojima　Second Department of Surgery, Hiroshima University School of Medicine
1-2-3 Kasumi, Minamiku, Hiroshima, 734 JAPAN